



Prevalencia del tubérculo de Carabelli en adolescentes

Autores: Daniela B. Cardozo Quintana*; Mabel E. Cardozo**; María C. Affur***; Gabriela G. Bessone****

* Od. Docente auxiliar de primera categoría. Cátedra Introducción a la Odontología. Módulo Morfofunción I. Facultad de Odontología (UNNE).

**Especialista en Docencia Universitaria. Jefe de trabajos prácticos. Introducción a la Odontología. Módulo Morfofunción I. Facultad de Odontología (UNNE).

*** Especialista en Docencia Universitaria. Jefe de trabajos prácticos. Introducción a la Odontología. Módulo Morfofunción I. Facultad de Odontología (UNNE)

**** Dra. en Odontología. Profesora Adjunta. Cátedra Introducción a la Odontología. Módulo Morfofunción I. Facultad de Odontología (UNNE).

Autor de correspondencia: Daniela B. Cardozo Quintana. Correo: dbcardoza@odn.unne.edu.ar. Av. Libertad 5450

Resumen

Introducción: El Tubérculo de Carabelli es una estructura anatómica localizada en la unión de las caras mesial y palatina del PMSP (Primer Molar Superior Permanente). Cuando está presente su variabilidad en tamaño puede adoptar dimensiones semejantes a una cúspide. El objetivo de este trabajo fue conocer la prevalencia del Tubérculo de Carabelli en una población adolescente de la Ciudad de Corrientes.

Materiales y método: El estudio fue observacional descriptivo y se realizó en adolescentes de ambos sexos, con edades entre 18 y 24 años que concurren voluntariamente a las clínicas de la Facultad de Odontología de la Ciudad de Corrientes para su atención. Se realizó la observación y exploración de las porciones coronarias de los PMSP y la toma de fotografías digitales buscando la presencia de la estructura anatómica en estudio.

Resultados

De 30 pacientes observados, 21 presentaron PMSP con Tubérculo de Carabelli, 12 de ellos en pacientes del sexo femenino y 9 al sexo masculino. Conclusiones: El 70% de los PMSP de adolescentes presentan el Tubérculo de Carabelli en la conformación externa del primer molar superior permanente, siendo más frecuente en el sexo femenino. Su ubicación es en la unión de



las caras mesial y palatina, equidistante de cervical y oclusal. Anatómicamente semeja una pequeña cúspide.

Palabras clave

Diente Molar - Anatomía – Dentición Permanente- Tubérculo de Carabelli

Introducción

Los PMSP (Primeros Molares Superiores Permanentes), se hacen presentes en la cavidad bucal en condiciones normales, a los 6 años de edad aproximadamente. Como toda pieza dentaria, posee en su configuración externa, elementos arquitectónicos que le otorgan características propias, lo que permite diferenciarlas de las demás piezas dentarias. Presentan una cara oclusal de forma romboidal, en cuya superficie predomina el diámetro vestibulo palatino, con cuatro cúspides, en orden decreciente, la de mayor tamaño es la Mesiopalatina, le siguen la Mesiovestibular, Distovestibular y Distopalatina. En la cara Oclusal se observan dos fosas principales y dos secundarias.¹

La fosa principal central es de forma triangular, de ella parten dos surcos principales, uno de ellos toma una dirección hacia Vestibular y el otro hacia Mesial, formando entre ellos un leve ángulo obtuso que delimita la cúspide Mesiovestibular. El segundo surco termina en una fosa secundaria de la que parten surcos secundarios para delimitar el reborde marginal mesial. Hacia distal y palatino existe otra fosa principal, denominada fosa principal distal, de la que parten dos surcos principales, uno hacia palatino que se continua hacia la cara palatina y otro hacia distal, que termina en una fosa secundaria, de la que parten surcos secundarios que delimitan el reborde marginal distal. Entre el surco palatino y el distal se ubica la cúspide más pequeña. La cúspide de mayor tamaño se encuentra unida a la cúspide distovestibular por una estructura de tejido, llamada Apófisis Oblicua o Cresta Oblicua. Las cúspides Vestibulares son agudas y las Palatinas redondeadas. En cuanto a su configuración interna presenta cuatro cuernos pulpaes y una cámara pulpar de forma trapezoidal a cuadrangular.²

En el PMSP, a menudo se observa la presencia de una estructura anatómica, denominada Tubérculo de Carabelli, única y característica, que permite diferenciar a esta pieza dentaria de las demás de su grupo. Éste RMDC (Rasgo Morfológico Dental Coronario), es un tubérculo



localizado entre sus caras mesial y palatina, equidistante de oclusal y cervical, denominado de Carabelli, en honor a su descubridor, en el año 1842. Dahlberg en el año 1956 incluye la cúspide de Carabelli en los análisis poblacionales y desarrolla la placa de referencia en el Zollar Laboratory of Dental Anthropology de la Universidad de Chicago, la cual posteriormente fue incorporada en el sistema universal de observación y análisis de la morfología dental denominado Arizona State University Dental Anthropology System (ASUDAS). Según este sistema, el tubérculo puede presentarse en 8 estadios que van del 0 al 7, considerando ausente 0 y 1 y del 2 al 7 presente.³

Según Choquet, el tubérculo de Carabelli se encuentra presente en un 58% de los PMSP, siendo bilateral y simétrico en un 10 o 15% de frecuencia.¹

Por lo expuesto, el propósito del estudio fue determinar la presencia y las características morfológicas del Tubérculo de Carabelli en los PMSP de adolescentes de la Ciudad de Corrientes.

Materiales y método

El diseño de la investigación fue del tipo observacional y descriptivo. Las observaciones se realizaron en pacientes que concurrieron voluntariamente a las clínicas de la Facultad de Odontología para su atención. Se incluyeron en la muestra 30 adolescentes de ambos sexos, en una franja etárea de 18 a 24 años, con primeros molares superiores permanentes, totalmente erupcionados, con corona completa, libres de restauración o enfermedad, previo consentimiento para formar parte del estudio.

Una vez seleccionada la muestra se realizaron las observaciones de las coronas del PMSP, con el fin de detectar la presencia o ausencia del Tubérculo de Carabelli. Para las observaciones se utilizó instrumental de exploración, consistente en espejo bucal, separadores, pinza, rollo de algodón y guantes de látex. Mediante la utilización de fotografías digitales se documentaron las características anatómicas presentes y se analizó la ubicación de los mismos. Los hallazgos encontrados se registraron en planillas confeccionadas para tal fin, con datos de: Sexo, presencia o ausencia, unilateralidad o bilateralidad y morfología.



Resultados

Los resultados obtenidos de esta investigación, registraron que sobre un total de 30 pacientes observados, 21 presentaron Tubérculo de Carabelli, representando un 70% de los sujetos analizados, como se observa en la (Tabla 1).

La presencia de este elemento arquitectónico evidenció un total de 12 individuos de sexo femenino (57,14%) y 9 de sexo masculino (42,85%) con presencia del rasgo. La razón femenino masculino 1:1 (12:9) puede observarse en el (Figura 1).

Respecto a la ubicación del Tubérculo de Carabelli en el sexo femenino evidenció bilateralidad del rasgo respecto del sexo masculino en mayor proporción, como puede observarse en el (Figura 2).

En todos los casos esta estructura anatómica se encontró ubicada en el tercio medio de la corona en la unión de las caras mesial y palatina. La forma se correspondía con una pequeña cúspide. (Figura 3)

En conclusión 70% de los pacientes presentaron Tubérculo de Carabelli en el PMSP, siendo más frecuente en individuos de sexo femenino.

Discusión

El Tubérculo de Carabelli es un rasgo morfológico dental altamente estudiado en cuanto a frecuencia, variabilidad y distribución, por presentarse de diversos modos en las diferentes poblaciones humanas.

Sadatullah⁴, en su investigación sobre la prevalencia del Tubérculo de Carabelli en alumnos de 15 a 20 años de edad en escuelas secundarias de Arabia Saudita, halló el tubérculo en el 41,7% de los casos, siendo de moderada prevalencia para ese RMDC, en contraste con el 70% hallado en el presente trabajo de investigación, mostrando una alta prevalencia del Tubérculo de Carabelli en los pacientes adolescentes estudiados.

Sousa y Col⁵, en su trabajo “Prevalencia del Tubérculo de Carabelli en el primer molar superior” observaron que el rasgo se presentó en el 71 % del sexo masculino y el 50,53% del sexo femenino, del mismo modo, Herrera y Osorno⁶, encontraron una frecuencia de 28% en el sexo femenino, resultando más frecuente en el sexo masculino. Los resultados arrojados por ambas



investigaciones son opuestos a los hallados en el presente trabajo, donde el Tubérculo de Carabelli predomina en un 71% del sexo femenino sobre 29% de sexo masculino.

Sandra Moreno³, estudió el Origen y expresión de la cúspide de Carabelli en diferentes grupos étnicos del suroccidente colombiano, concluyendo que la cúspide de Carabelli no se constituye por sí sola en un discriminador de grupos étnicos contemporáneos del suroccidente colombiano, es decir que este RMDC individualmente no es un indicador que diferencia los grupos poblacionales, debido al mestizaje existen poblaciones donde este rasgo se presenta con diferente frecuencia y variabilidad, debido a lo que debe ser estudiado en diferentes grupos poblacionales

7.8. Teniendo en cuenta los resultados hallados en comparación a otros autores, coincidimos con las conclusiones de Moreno.

En contraposición a los resultados hallados en el presente trabajo, Bollini⁹⁻¹⁰⁻¹¹⁻¹²⁻¹³ observó la ausencia del Tubérculo de Carabelli en el 60% de cráneos Tobas de Argentina.

Siendo el Tubérculo de Carabelli un Rasgo Dental No Métrico, es necesario destacar el valor del estudio de los mismos, además poseen gran valor antropológico, también resultan de gran importancia clínica en el contexto odontológico. López-Lázaro.¹⁴

Consideramos de gran importancia la continuidad de los estudios de los Rasgos Morfológicos dentales en diversas áreas de nuestro País y el mundo.

Conclusiones

El Tubérculo de Carabelli se observa clínicamente como una pequeña cúspide que se ubica en la unión de las caras mesial y palatina del PMSP, equidistante de cervical y oclusal.

El 70% de los PMSP observados en adolescentes presentan en la conformación externa de la corona, al Tubérculo de Carabelli, siendo de mayor frecuencia en el sexo femenino, al igual que su ubicación bilateral. Por tanto se considera a este elemento arquitectónico, distintivo para el PMSP.



REFERENCIAS BIBLIOGRAFICAS

1. Figún, ME; Garino, RR. Anatomía odontológica: funcional y aplicada, 2^{da} Ed; Buenos Aires, El Ateneo, 2008.
2. Vier-Pelisser, FV, et al. "Influence of the Carabelli Tubercle on the chamber roof topography from extracted human first upper molars". 2007.
3. Moreno, S; Moreno, F. "Origen y expresión de la cúspide de Carabelli en diferentes grupos étnicos del suroccidente colombiano: estudio documental". Revista Nacional de Odontología, vol. 13, no 24. 2017.
4. Sadatullah, S, et al. "Prevalencia de la Cúspide Mesiopalatina de los Molares Superiores (Tubérculo de Carabelli) en Estudiantes Secundarios de Arabia Saudita". International Journal of Morphology, vol. 30, no 2, p. 757-760. 2012.
5. Sousa, EM; carvalho, LF; Pereira, L. "Prevalência do tubérculo de Carabelli no primeiro molar superior". Rev Fac Odontol Univ Fed Bahia, vol. 20, p. 6-10, 2000.
6. Herrera, E. L., & Osorno, M. "Caracterización cefalométrica y dental de un grupo de mestizos caucasoides habitantes de Santafé de Bogotá, por sexo: estudio piloto". Universidad Nacional de Colombia, Facultad de Odontología, Postgrado Ortodoncia, Santafé de Bogotá.
7. Ooshima, et al. "The prevalence of developmental anomalies of teeth and their association with tooth size in the primary and permanent dentitions of 1650 Japanese children". International journal of paediatric dentistry, 6(2), 87-94.2000
8. Blanco, R, et al. "Análisis genético cuantitativo de cinco rasgos morfológicos dentarios". Actualidades Biológicas, 7(26), 86-89.1993
9. Bollini, G. A., Rodríguez-Flórez, C. D., & Colantonio, S. E. "Morfología dental en cráneos Toba de Argentina". Revista Antropo Genetika, 21, 27-38. 2010.
10. Bollini, GA.; Rodriguez-Florez, CD; Colantonio, SE. "Morfología dental en una muestra de cráneos humanos de Pampa Grande, Argentina". International Journal of Morphology, vol. 28, no 3, p. 685-696. 2010.
11. Bollini, Gabriel A., et al. Morfología dental de una serie prehistórica de araucanos provenientes de La Patagonia (Argentina). Boletín de Antropología, vol. 20, no 37, p. 206-226. 2010



12. Bollini, GA., et al. "Morfología dental de una serie prehistórica de araucanos provenientes de la Patagonia argentina y su relación biológica con otras poblaciones prehistóricas argentinas y del mundo". Revista Facultad de Odontología Universidad de Antioquia, vol. 18, no 2. 2009
13. Bollini, GA., et al. "Morfología dental de una serie prehistórica de araucanos provenientes de la Patagonia argentina y su relación biológica con otras poblaciones prehistóricas argentinas y del mundo". International Journal of Morphology, vol. 24, no 4, p. 705-712. 2006
14. López-Lázaro, S, et al. "Investigación de Rasgos Dentales No Métricos en Poblaciones Sudamericanas Actuales: Estado de Situación y Contextualización Forense". International Journal of Morphology, , vol. 34, no 2, p. 580-592. 2016

Tabla I: Presencia y ausencia del tubérculo de Carabelli en los pacientes observados.

PMSP observados	Tubérculo de Carabelli presente	Tubérculo de Carabelli ausente
30	21	9

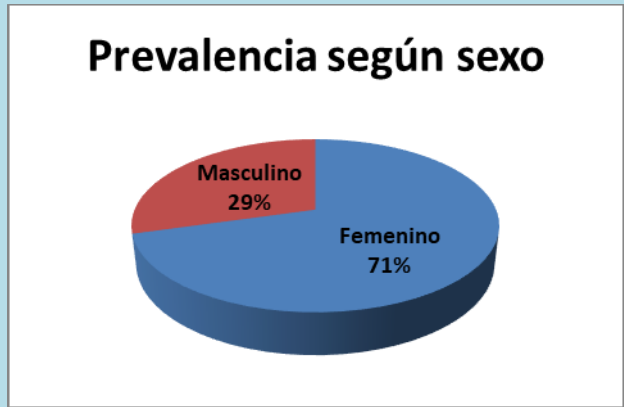

Gráfico 1. Prevalencia del Tubérculo de Carabelli según sexo.

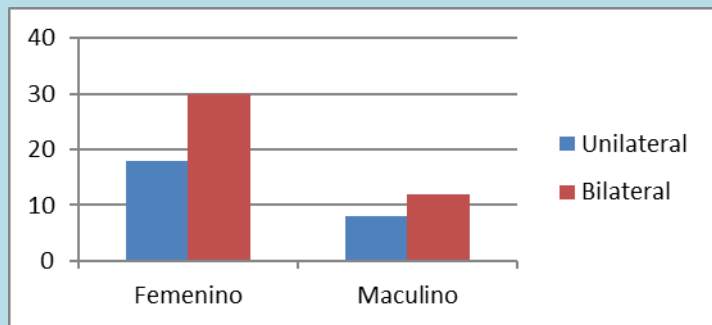


Gráfico 2. Bilateralidad según sexo.

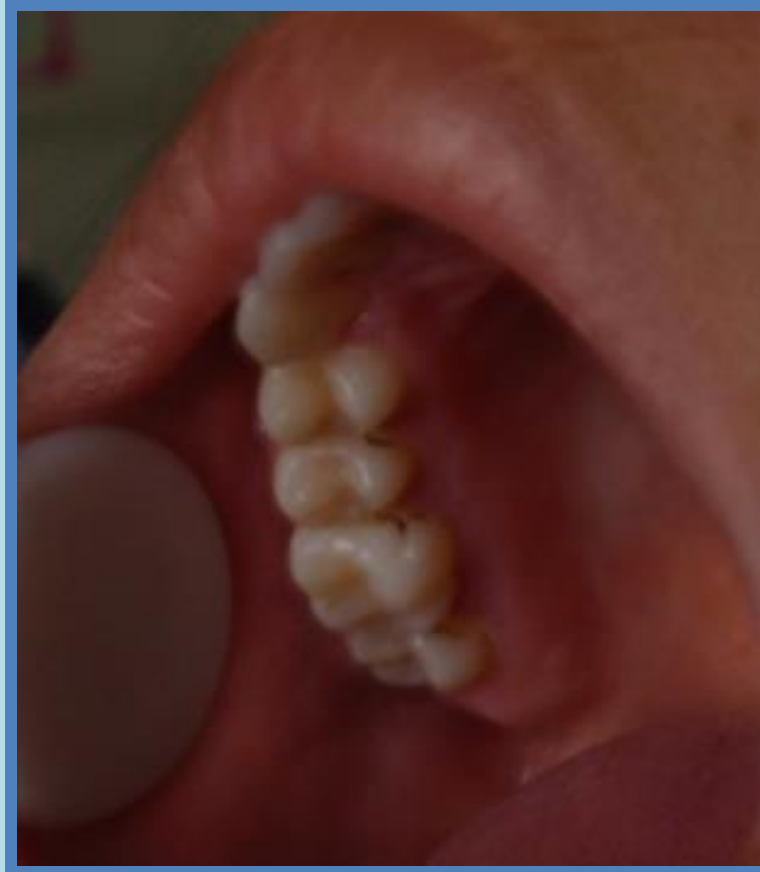

Imagen 1. PMSP con Tubérculo de Carabelli.