

# **LIBRO DE ARTÍCULOS CIENTÍFICOS EN SALUD**

EDICION 2021  
RECOPILADO 2020

Libro de Artículos Científicos en Salud : edición 2021 / Mónica Auchter ... [et al.] ; compilación de Mónica Cristina Auchter ; Gerardo Omar Larroza ; coordinación general de Gerardo Omar Larroza ; Mónica Cristina Auchter. - 1a ed revisada. - Corrientes : Universidad Nacional del Nordeste. Facultad de Medicina, 2021.

Libro digital, PDF

Archivo Digital: descarga y online

ISBN 978-987-3619-64-9



1. Cirugía. 2. Medicina Clínica. 3. Educación Universitaria. I. Auchter, Mónica. II. Auchter, Mónica Cristina, comp. III. Larroza, Gerardo Omar, comp. CDD 610.72

## Editorial

Secretaría de Ciencia y Tecnología de la Facultad de Medicina

Universidad Nacional del Nordeste

Diseño del Libro: Mónica Auchter.

Impreso en Argentina. Septiembre 2020

Hecho el depósito que establece la ley 11.723

Contacto: [secretariacyt@med.unne.edu.ar](mailto:secretariacyt@med.unne.edu.ar)

## Facultad de Medicina de la Universidad Nacional del Nordeste - UNNE

### **Sede Centro:**

Mariano Moreno 1240 - C.P 3400 – Ciudad de Corrientes – Corrientes – Argentina

Teléfonos: +54 379 442 2290 / 442 3155

### **Sede Campus Sargento Cabral:**

Sargento Cabral 2001 - C.P 3400 – Ciudad de Corrientes – Corrientes – Argentina

Teléfonos: +54 379 443 9624 int. 34 - +54 379 442 5508

Web: <http://www.med.unne.edu.ar>

No se permite la reproducción total o parcial de este libro, ni su almacenamiento en un sistema informático, ni su transmisión en cualquier forma o cualquier medio, electrónico, mecánico, fotocopia u otros métodos, sin el permiso previo del editor.

# **SIMILITUDES Y DIFERENCIAS EXISTENTES ENTRE LA CÓRNEA HUMANA Y ANIMAL. REVISIÓN BIBLIOGRÁFICA.**

**Patricia Benítez Rodas, Rosana Gerometta, Iván A. Rossi, Ignacio Pinedo, Cecilia Villalba.**

**Lugar de trabajo:** Oftalmología Dpto. de Medicina. Facultad de Medicina UNNE

**Correo electrónico de contacto:** [patriciaaramibenitez@gmail.com](mailto:patriciaaramibenitez@gmail.com)

## **RESUMEN**

Conocer más sobre la salud ocular de ciertos animales, puede facilitar el diseño de modelos "in vivo" que permitan estudios comparativos de la complejidad de la visión humana. Se busca determinar similitudes y diferencias en la anatomía e histología de la córnea del ojo humano, comparándola con especies animales mediante una revisión de la literatura. Se realizó una búsqueda sistematizada de la literatura mediante diferentes bases de datos con palabras claves y operadores booleanos determinados. Obteniéndose artículos que respondieron a nuestra pregunta de investigación: ¿Cuáles son las semejanzas o diferencias encontradas en la anatomía e histología corneal humana en comparación a mamíferos de la raza equina, bovina y porcina? Se obtuvieron 4 artículos, ampliados a partir de la literatura científica utilizada de referencia en las asignaturas de las Facultades de Medicina y de Ciencias Veterinarias de la Universidad Nacional del Nordeste (UNNE). Tanto los animales como el hombre presentan similitudes en las características físicas generales en la córnea. El grosor del epitelio anterior, la sustancia propia, la limitante posterior y el endotelio varía entre una especie y otra, aunque el epitelio corneal de todos los animales analizados e incluso el del hombre es del mismo tipo histológico. Surgieron diferencias significativas entre especies en la arquitectura de plexo nervioso subbasal (SNP) de mamíferos. Hemos encontrado ciertas similitudes histológicas, anatómicas y consecuentemente fisiológicas en la córnea en el hombre y en otros mamíferos. Restaría, continuar con los estudios en esta línea de investigación para aportar mayor luz a esta cuestión.

**Palabras claves:** ocular, córnea, especies, modelos animales, queratocitos.

## **SUMMARY**

Knowing more about the ocular health of certain animals can facilitate the design of "in vivo" models that allow comparative studies of the complexity of human vision. The aim is to determine similarities and differences in the anatomy and histology of the cornea of the human eye, comparing it with animal species through a literature review. A systematic search of the literature was carried out using different databases with keywords and determined Boolean operators. Obtaining articles that answered our research question: What are the similarities or differences found in human corneal anatomy and histology compared to mammals of the equine, bovine and porcine race? 4 articles were obtained, expanded from the scientific literature used as a reference in the subjects of the Faculties of Medicine and Veterinary Sciences of the National University of the Northeast (UNNE). Both animals and man show similarities in the general physical characteristics of the cornea. The thickness of the anterior epithelium, the proper substance, the posterior limiting, and the endothelium varies from one species to another, although the corneal epithelium of all the animals analyzed and even that of man is of the same histological type. Significant differences emerged between species in mammalian subbasal nerve plexus (SNP) architecture. We have found certain histological, anatomical and consequently physiological similarities in the cornea in man and in other mammals. It remains to continue with studies in this line of research to shed more light on this question.

**Keywords:** eye, cornea, species, animal models, keratocytes.

## **INTRODUCCIÓN**

El estudio de la morfología oftálmica por su implicancia en la fisiología ocular humana, aún hoy es investigado a través de biopsias o de tejido cadavérico. Sin embargo, hay especies animales que otorgan la posibilidad de realizar investigaciones in vivo o in vitro, por sus similitudes arquitectónicas.

Se realizó una revisión de la literatura especializada con la finalidad de sintetizar el conocimiento científico sobre la morfofisiología ocular en el hombre y en tres especies animales: bovino, porcino y ovino, permitiendo, además, establecer los vacíos de conocimiento que puedan ser abordados en futuras investigaciones. Se buscó determinar semejanzas y diferencias en la anatomía e histología de la córnea humana, comparándola con las especies animales.

Dentro del marco legal, las Leyes Provinciales N° 5568 y N° 5863 regulan la provisión de materiales cadavéricos. Corrientes adhiere a la Ley N° 24193, de trasplante de órganos y tejidos, actualizado por la Ley N° 26066, que regula al Instituto Nacional Central Único Coordinador de Ablación e Implante (INCUCAI). Allí se define la disposición de cadáveres humanos con fines docentes, provengan de hospitales, individuos indocumentados sin reclamar en 2 meses, o

motivados por donaciones del individuo o familia.<sup>1</sup> Esta reglamentación, sumada a la reducida cantidad de personas que expresan en vida el deseo de donar su cuerpo para fines científicos y del destino natural a los bancos de tejidos para trasplantes corneales, disminuyen las posibilidades de obtener tejidos oculares humanos para experimentación. De allí, la opción de trabajar con ojos de animales que, en la mayoría de los casos, son descartados durante la faena habitual.

Es importante entonces, realizar una revisión de la bibliografía para comparar la estructura corneal de ojos animales con el ojo humano, que permitan respaldar la utilización de material ocular bovino, porcino y vacuno con fines académicos.

El **objetivo del presente estudio** es identificar y comparar bibliografía actualizada que describan las características macro y microscópicas de la córnea humana y de diferentes especies animales.

## MATERIAL Y MÉTODOS

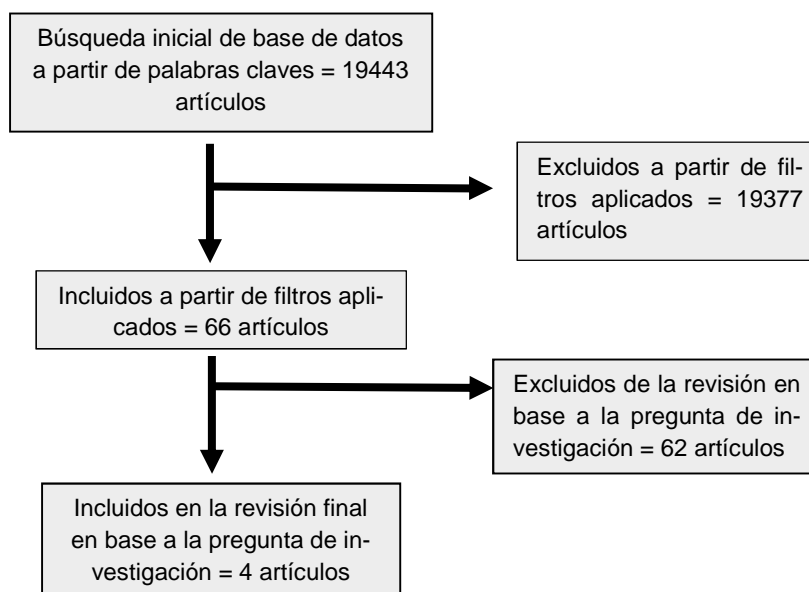
Se realizó una revisión de artículos originales publicados que abordaban la anatomía y fisiología ocular en el humano y en las tres especies animales. En un primer momento y debido al aislamiento social, preventivo y obligatorio (ASPO) decretado por el Poder Ejecutivo Nacional, se realizó la búsqueda de manera online. La cual fue una búsqueda sistematizada de la literatura en las bases de datos PubMed Central, Google Scholar y ScienceResearch debido a su mayor visibilidad en el área sanitaria a nivel internacional y nacional. Como estrategia de búsqueda e identificación de los artículos se utilizaron las siguientes palabras claves y operadores booleanos: (pig) OR (horses) OR (cow) AND "humans" AND "cornea" AND "comparative study" AND "comparative anatomy" AND "comparative physiology". Como Filtros se emplearon tópicos como: animal, animal models y article en ScienceResearch. Fueron seleccionados aquellos que dieron respuesta a la pregunta de investigación: ¿Cuáles son las semejanzas o diferencias encontradas en la anatomía e histología corneal humana en comparación a mamíferos de la raza equina, bovina y porcina?

Estaba programado además, un segundo tiempo de búsqueda si la producción encontrada en línea fuera escasa, una búsqueda material en libros de texto. En este momento, se consultó la bibliografía utilizada de referencia en las cátedras de Anatomía e Histología de la Facultad de Medicina de la UNNE y en la Facultad de Veterinarias de la misma universidad.

Se utilizó en todo momento, la metodología de revisión bibliográfica o Scoping Review (SR) de Arksey (2005).<sup>2</sup>

La búsqueda se limitó por tipo de publicación (artículos originales). Criterios de selección de estudios y extracción de la información. El proceso de la identificación de los artículos correspondientes fue ejecutado por los integrantes del grupo de estudio de manera individual al principio, para ser completada con una puesta en común grupal antes del análisis.

**Cuadro nº 1.** Algoritmo de búsqueda bibliográfica



## RESULTADOS

Como resultado de la búsqueda inicial se obtuvieron 19433 artículos, a los cuales se aplicaron los filtros de búsqueda mencionados anteriormente y se obtuvieron, 14 artículos en la base de datos PubMed Central, 33 en Google Scholar y 19 en ScienteResearch. Del total, se descartaron 62 ya que tanto en el título como en el abstract no encontramos información que se relacione al objetivo de nuestra búsqueda. Así, se obtuvieron en total 4 artículos online (cuadro 1). Esta producción fue complementada con capítulos de libros, uno referente a anatomía e histología humana y otro sobre anatomía veterinaria. Los hallazgos se detallan a continuación:

### Córnea humana

Constituye el segmento anterior de la capa fibrosa del globo ocular. Es redondeada, transparente y forma un segmento de esfera de un radio menor al de la esclera, como consecuencia, protruye en la parte anterior del globo ocular. La superficie por la cual la córnea se une a la esclera está tallada en bisel a expensas de las capas superficiales y se llama limbo esclerocorneal. La cara anterior de la córnea es de forma elíptica: su diámetro transversal mide 12 mm y su diámetro vertical 11 mm. El espesor corneal es de 1 mm en su periferia, disminuye hacia el centro, alcanzando 0,8 mm.

La córnea posee abundantes nervios sensitivos, lo cual explica su gran sensibilidad. Los nervios provienen del nervio oftálmico, y transcurren con los nervios ciliares largos. Algunas ramificaciones transcurren en el espesor de la córnea, tras lo cual pierden sus vainas de Schwann. Los nervios se dividen en el estroma corneal y sus fibras terminales forman un plexo más denso por debajo de la lámina limitante anterior.<sup>3</sup> La córnea carece de vasos sanguíneos y linfáticos.<sup>4</sup> La glucosa es degradada por glucólisis anaeróbica, el proceso metabólico más importante de la córnea.<sup>3</sup>

Desde el punto de vista histológico, la córnea se compone de 5 capas: epitelio anterior, lámina limitante anterior o membrana de Bowman (MB), sustancia propia de la córnea o estroma, lámina limitante posterior o membrana de Descemet (MD) y epitelio posterior (endotelio corneal).

El epitelio anterior de la córnea es estratificado plano no queratinizado. Tiene 50 µm, 5-6 capas celulares y abundantes microvellosidades. Presenta medios de uniones de tipo zónula ocludens completa, responsables de la escasa permeabilidad del epitelio de la córnea. Se encuentran células madre indiferenciadas en la región del limbo.

La MB, por debajo de la membrana basal del epitelio anterior, de 12 µm de espesor, carece de estructuras y células. Está compuesta por microfibrillas colágenas con disposición irregular que le da un aspecto homogéneo. El límite con la membrana basal del epitelio está definido, no así con la sustancia propia.

La sustancia propia, representa la mayor parte del espesor corneal, compuesta por laminillas de colágeno, de 2 µm de espesor paralelas entre sí. Entre las laminillas, se observan fibroblastos aplanados y queratocitos con largas prolongaciones. Cada laminilla se compone de microfibrillas.

La MD carece de estructuras. Representa la gruesa membrana basal del epitelio posterior de la córnea. Esta capa aumenta de tamaño con los años, mide 5 µm al nacer, pero puede alcanzar 17 µm. Conformada por diversos tipos de colágeno que le confieren elasticidad.

El epitelio posterior de la córnea, capa de células aplanadas, de 5 µm de espesor. En contacto con la cámara anterior. Las células se relacionan mediante zónulas ocludens incompletas.<sup>4</sup> Posee una bomba endotelial, cuya función principal es el control de transporte de agua y nutrientes desde la cámara anterior al estroma corneal, impidiendo que ingrese agua al estroma a pesar de estar en contacto permanente con el humor acuoso, preservando así la transparencia corneal.

### Córnea de animales y humanos: generalidades

Existen diferencias y similitudes entre la córnea humana y animal. Si bien en todas las especies la córnea es redondeada, lisa y transparente, existen desigualdades en cuanto al espesor y diámetro.<sup>3</sup> La córnea animal también presenta 5 capas, la más externa es el epitelio corneal que a diferencia del hombre, se forma por 20 estratos de células.<sup>4</sup> Estas células en los animales pueden contener vasos linfáticos. En ambas la sensibilidad proviene del gran número de fibras nerviosas con las que está dotada. La MB se dispone igual en todas las especies. La sustancia propia se asemeja en las especies por contener laminillas fibrilares entre las cuales se pueden encontrar células fijas y planas con ramificaciones, aunque puede variar de grosor. La MD, es homogénea, gruesa e íntimamente

unida al tejido elástico. El endotelio, está formado como en el humano, por una capa simple de células aplanadas y en contacto directo con el humor acuoso de la cámara anterior.<sup>5</sup>

A diferencia de la córnea humana, las fibras nerviosas corneales animales emanan del plexo pericorneal que deriva de las fibras episclerales y conjuntivales; las ramas de este plexo tienen mielina. Algunos vasos, pueden llevar el aporte sanguíneo alrededor de la córnea.<sup>5</sup> La inervación corneal se organiza en cuatro capas principales siendo el plexo nervioso subbasal (SNP) esencial en la regeneración nerviosa a partir de las fibras nerviosas subbasales (SNF). El SNP es la capa más densa y reconocible de la inervación corneal. Se conocen tres patrones distintos de organización de las SNF. El humano presenta un patrón en espiral al igual que algunos mamíferos. Existen otros dos patrones que diferencian a otros animales de los humanos.<sup>6</sup>

El limbo esclerocorneal es el punto de unión de fibras opacas, onduladas de la esclerótica y las transparentes, regulares de la córnea humana. El epitelio corneal se introduce de la conjuntiva en esta unión. El tejido cercano a la unión es pigmentado y, en todas las especies domésticas a excepción de los solípedos, se pueden encontrar células pigmentadas entre láminas corneales.<sup>5</sup>

### Córnea equina y humana

La córnea equina también formada por 5 capas. La diferencia radica en la sustancia propia formando casi la totalidad del tejido corneal, de mayor grosor que el humano (imagen 1 y 2). La MD, en este animal es más delgada y homogénea, menos unida a la sustancia propia que la lámina anterior, es clara, brillante y elástica. Igual que en el humano, la córnea es avascular, excepto en la periferia, donde existen ramas terminales de vasos escleróticos y conjuntivales.

El centro corneal es de menor espesor a la humana. En tal caso; el epitelio y la sustancia propia son más delgadas; mientras que la MB de similar grosor, la MD, el endotelio de mayor grosor. La bibliografía indica que el mayor grosor para la MD puede ser debido a los cambios que ocurren con la edad.<sup>5</sup>

Imagen 1. Capas de la córnea humana. (Villa C, Santodomingo J. La córnea. Parte I. Estructura, función y anatomía macroscópica.; 2011)<sup>7</sup>

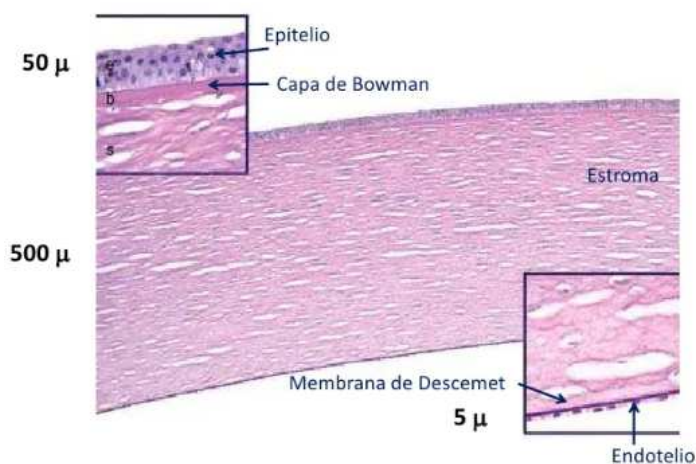
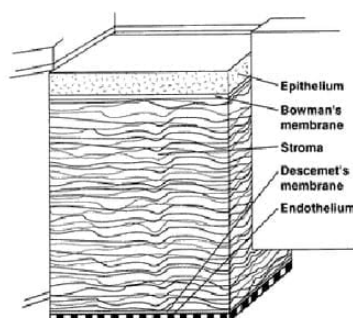
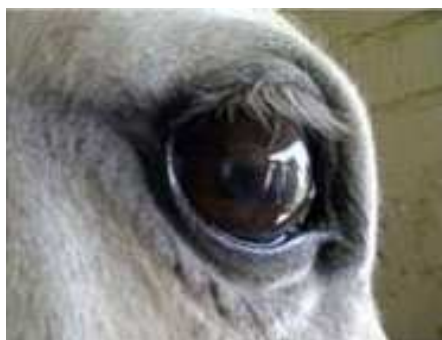

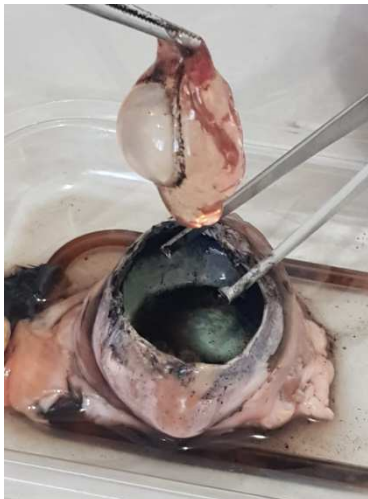Imagen 2. Cornea equina y su esquema histológico (Ortiz Espinosa C, Flores C. Tratamiento convencional de la úlcera corneal en caballo de polo. 2012).<sup>8</sup>



### Córnea bovina y humana

La córnea se proyecta por delante de la órbita; esto causa que sus ojos sobresalgan. Su diámetro transversal es mayor que el vertical y presenta forma ovoide (imagen 3). Registra mayor espesor tanto en la periferia como a nivel central y mantiene el mismo grosor a diferencia de la humana que se adelgaza en el centro. Horizontalmente mide 30 mm y verticalmente 25 mm.<sup>5</sup>

**Imagen 3.** Ojo bovino. (Laboratorio de Fisiología Ocular LAFO. Facultad de Medicina UNNE; 2019)

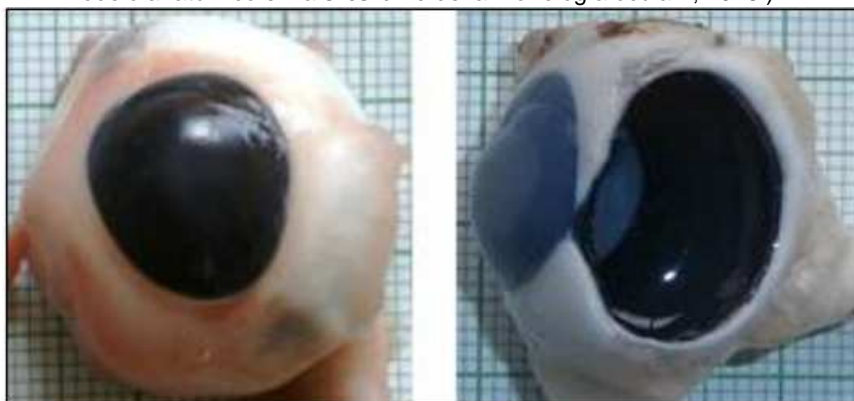

El bovino también presenta 5 capas corneales. La capa epitelial está constituida por mayor número de células. Su grosor es de 70  $\mu\text{m}$  y representa el 15.8% del grosor corneal total (GCT). Las otras capas son similares en los diferentes animales, con una sustancia propia que mide 362  $\mu\text{m}$ , que representa el 81,7% del GCT, y una MD que sumada a la capa endotelial que mide unas 10.6  $\mu\text{m}$ . La MD junto al endotelio representan el 2.40% del GCT.<sup>9</sup> El ojo vacuno difiere en el plexo venoso esclerótico, que se encuentra entre la córnea y el iris y no es muy extenso como en el hombre. A diferencia del humano, en el bovino existe una organización predominantemente horizontal de las SNF, dispuestas en dirección temporonasal.<sup>6</sup>

### Córnea porcina y humana

De forma oval, con eje mayor horizontal de 14 a 16 mm y vertical de 13mm (imagen 4). Su grosor es menor a 1 mm. Existen 5 capas en la córnea, sin embargo, se distingue por presentar diferentes grosores. El epitelio superficial es ligeramente menor y representa el 11.79% del GCT; La MB no es fácil de distinguir, la sustancia propia de grosor mayor; representa el 86.9% del GCT. La MD, es más gruesa que la del hombre, y la capa endotelial es igual. En el cerdo, la MD junto al endotelio representan el 1.29% del GCT.<sup>9</sup> El grosor corneal, periférico y central, es igual al humano. La unión corneoescleral es poco visible<sup>10</sup> a diferencia del hombre. Su inervación procede de las fibras de los nervios ciliares. Se diferencia de la humana a nivel del SNP ya que en cerdos las fibras irradian centrífugamente desde un punto focal de la córnea.<sup>6</sup>

**Imagen 4.** Córnea y esclera porcina (Peña Ante GI. Morfología del segmento anterior del ojo de cerdo: uso de modelo anatómico en la enseñanza de la morfología ocular. ; 2016.)<sup>(11)</sup>.



**Cuadro nº 2.** Cuadro comparativo de las capas histológicas de la córnea.

Especie	Grosor central de la córnea	Epitelio anterior	Membrana de Bowman	Sustancia propia	Membrana de Descemet	Endotelio	Diámetro vertical	Diámetro horizontal
Hombre	0,8 mm	50 $\mu$	12 $\mu$	2 $\mu$	5 – 17 $\mu$	5 $\mu$	11 mm	12 mm
Equino	0,56 mm	0,14mm	1 $\mu$	0,36 mm	45 $\mu$	7 $\mu$	-	-
Porcino	<1mm	40.19 $\mu$	-	296 $\mu$	8 – 12 $\mu$	5 $\mu$	13 – 14 mm	14 – 16 mm
Bovino	1,5 -2 mm	70 $\mu$	-	362 $\mu$	10 $\mu$		22 – 25 mm	30 mm

## DISCUSIÓN

Tanto los animales como el hombre presentan similitudes en las características físicas generales en la córnea (transparencia, estructura cilíndrico-oval, lisa, ausencia de vasos sanguíneos y rica inervación que le da una sensibilidad particular) así como diferencias en el grosor de sus capas (cuadro 2). Babrauskiene V.<sup>9</sup> afirma que el estroma constituye el tejido de mayor grosor en todos los animales estudiados, representando más del 80% del GTC. En concordancia, tanto Sisson S<sup>5</sup> como Geneser F<sup>4</sup> establecen que dicha característica también está presente en humanos, además agregan que la sustancia propia está compuesta por una matriz de fibras de colágeno uniforme que contiene queratina organizada de manera elongada y aplanada. Otro grupo de autores<sup>3-5,7-8</sup> mencionan que la córnea se compone por diversas capas, estructuradas y diferenciadas, tanto en el centro corneal como en el limbo esclerocorneal. El epitelio corneal de los animales analizados y del hombre se identifican como escamoso, estratificado no queratinizado. La mayoría de los animales tienen un grosor corneal diferente y a su vez cada una de sus capas puede diferir en sus mediciones. Esto se explica por el número de células que contiene cada capa en la membrana epitelial de cada especie animal. El grosor del epitelio anterior, la sustancia propia, la MD y el endotelio varía entre las especies como lo mencionan Sisson S<sup>5</sup>, Babrauskiene V<sup>9</sup> y Crespo-Moral M<sup>10</sup>

Geneser F<sup>4</sup> y Sisson S<sup>5</sup> coinciden que la MD y el endotelio, juntas, representan la capa más delgada de la córnea en las diferentes especies. No se encuentran diferencias significativas entre el ojo izquierdo y el ojo derecho. Marfurt C<sup>6</sup> en contraste resalta diferencias entre especies en la arquitectura del SNP de mamíferos. Se reconocen tres patrones distintos de organización de las SNF, un patrón denso espiralado que se observa en humanos y algunos animales. A diferencia de este, en el bovino, las SNF barren horizontalmente a través de la superficie ocular en una dirección temporonasal y en los cerdos, las SNF desde un punto focal se irradian de forma centrífuga.

## CONCLUSIÓN

La cornea del hombre y la de los animales investigados presentan ciertas similitudes histológicas, anatómicas y consecuentemente fisiológicas como transparencia, estructura cilíndrico-oval, lisa, ausencia de vasos y rica inervación que le da una sensibilidad particular. Sin embargo, difieren en algunas medidas en las capas histológicas y en la disposición de las fibras nerviosas a nivel del SNP.

En conclusión, el presente estudio indagó en materiales disponibles, encontrando publicaciones sobre estructura y función de la córnea humana y animal (bovino, porcino y equino), el volumen de publicaciones científicas parece aún poco extenso, predominando las características macroscópicas y heterogéneas en relación a las metodologías usadas. Se deduce que sería interesante estimular la línea de investigación para aportar mayor luz a esta cuestión en la cual perduran claroscuros.

## REFERENCIAS BIBLIOGRÁFICAS

- 1- Biasutto SN, Cárdenas-Valenzuela J, Prat GD, Romero Reverón R, Medina Ruíz BA, Tamayo S, et al. Situación de las Universidades Argentinas y Latinoamericanas en relación al material cadavérico para la enseñanza de la anatomía. *Revista Argentina Anatomía Clínica* 2019; Nº 11: 70-83.
- 2- Arksey H, O'Malley L: Scoping studies: towards a methodological framework. *Int J Soc Res Methodol.* 2005, 8:19–32.
- 3- Rouvière H. Órgano de la visión. In: Rouvière H. *Anatomía Humana Descriptiva, Topográfica y Funcional*, edición 11. Barcelona (España), Elsevier Masson, 2005: 366-15.
- 4- Brüel A, Christensen E I, Qvortrup K, Tranum-Jensen J, Geneser F. El ojo. In: Brüel A, Christensen E I, Qvortrup K, Tranum-Jensen J, Geneser F. *Histología*, edición 4. México, Editorial Médica Panamericana, 2014: 655-93
- 5- Sisson S, James D G. Órganos de los sentidos y tegumentos comunes. In: Sisson S, James D G. *Anatomía de los animales domésticos*. Edición 5. Madrid (España), Masson S.A, 1982: 781-1559
- 6- Marfurt C, Anokwute MC, Fetcko K, Mahony-Perez E, Farooq H, Ross E, et al. Comparative anatomy of the mammalian corneal subbasal nerve plexus. *IOVS* 2019; 60: 4972–84.



- 7- Villa C, Santodomingo J. La córnea, parte I: estructura, función y anatomía. *Gaceta óptica* 2011; 454: 1-5.
- 8- Ortiz Espinosa C, Flores C. Tratamiento convencional de la úlcera corneal en caballo de polo. *Engormix* 2012 [Online] Disponible en <https://www.engormix.com/equinos/articulos/tratamiento-convencional-ulcera-corneal-t29389.htm>
- 9- Babrauskienė V, Žymantiene J, Aniulienė A, Juozaitienė V, Malakauskienė S, Alioniene JI. Comparative morphological evaluation of animal corneal parameters. *Med Weter* 2018; 74: 452–5.
- 10- Crespo-Moral M, García-Posadas L, López-García A, Diebold Y. Histological and immunohistochemical characterization of the porcine ocular surface. *PLoS One* 2020; 15: 1-17.
- 11- Peña Ante G. Morfología del segmento anterior del ojo del cerdo: uso de modelo anatómico en la enseñanza de la morfología ocular. *UNAL* 2016; 8: 23-45