

Doppler ecográfico y ecografía convencional en la lesión muscular de conejos inducido por veneno de Bothrops (yarará)

López-Ramos M.L.^{1*}, Reynoso M.E. ², Lockett M.B.¹, Canedi A.N.¹, Saravia E.D.¹, Teibler P.G.³

¹ Hospital Escuela Veterinario – FCV-UNNE

² Servicio de Diagnóstico por Imagen – Sanatorio Privado San Juan - Corrientes

³ Cátedra de Farmacología y Toxicología – FCV-UNNE

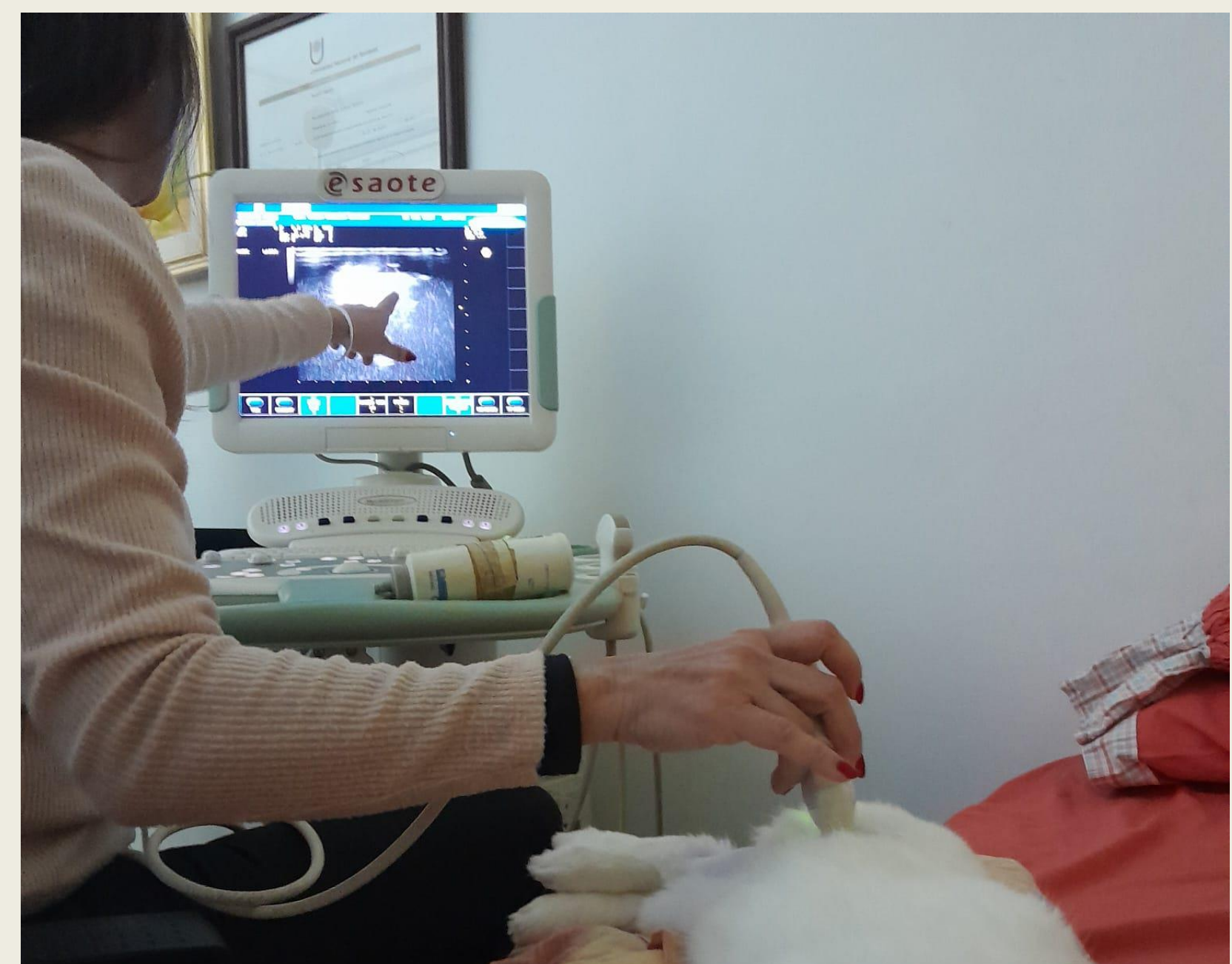*mayra.lopezramos@vet.unne.edu.ar

Introducción

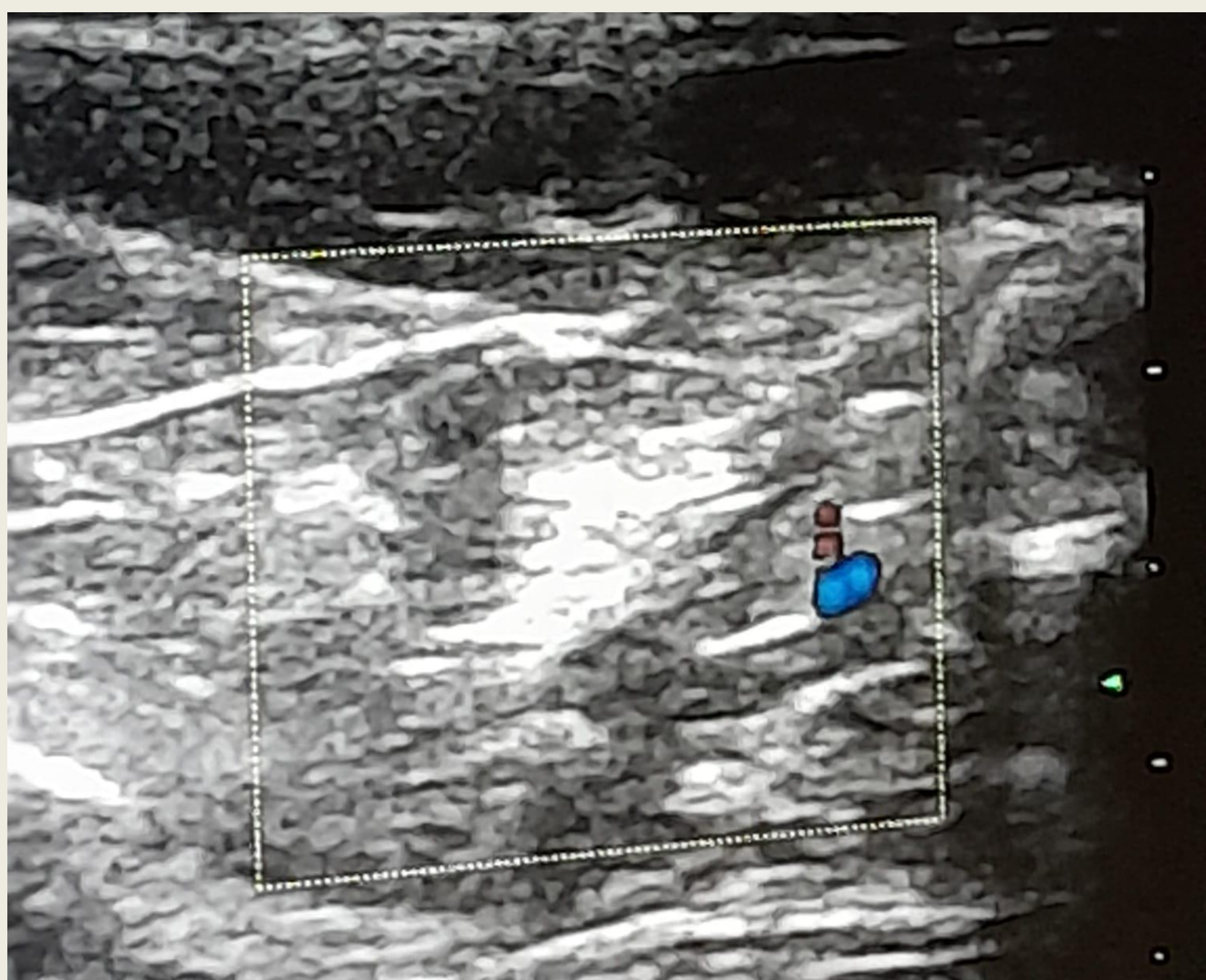
La ecografía Doppler, es una variedad de ecografía tradicional, basada en el empleo del ultrasonido aprovechando el efecto Doppler para visualizar los vasos sanguíneos, arquitectura muscular normal y alterada. El veneno de serpiente del genero Bothrops causa daño tisular local muy rápido, con mionecrosis, edema y hemorragia, debido a su acción miotóxica. El objetivo del presente trabajo fue caracterizar la lesión muscular inducida por el veneno de serpiente Bothrops, a través del EcoDoppler.

Metodología

Se utilizó un conejo macho de 2,5 kg/pv, al que se le inoculó 40 µg de veneno en el músculo bíceps femoral derecho y posteriormente (2h) se administró suero antiofídico. Se evaluó ecográficamente a las 24h, 14 y 28 días pos exposición al veneno, observándose a las 24h, un área con colección hiperecoica homogénea presentando límites bien delimitados correspondientes al sitio de inoculación del veneno, lo que podría deberse a las microlesiones producidas en la zona, con aumento de patrón de vascularización detectado por Doppler color.



Resultados



Al transcurrir el tiempo de exposición los bordes de la lesión observada inicialmente se fueron disipando sin contornos definidos, lo que sugiere la realización de un proceso de reparación fibrótica de los tejidos con un patrón vascular más homogéneo, compatibles con neoformación sanguínea, la zona hiperecoica observada persistió hasta los 28 días. Podemos concluir que la ecografía Doppler resultó ser una herramienta valiosa en la evaluación de la regeneración y reparación muscular debido a su capacidad para evaluar cambios en la vascularización y la perfusión sanguínea en los tejidos afectados, siendo además un método complementario útil para cuantificar y seguir los cambios vasculares e inflamatorios inducidos por el veneno, ayudando a comprender el proceso de daño y regeneración muscular.

Conclusiones

Podemos concluir que la ecografía Doppler resultó ser una herramienta valiosa en la evaluación de la regeneración y reparación muscular debido a su capacidad para evaluar cambios en la vascularización y la perfusión sanguínea en los tejidos afectados, siendo además un método complementario útil para cuantificar y seguir los cambios vasculares e inflamatorios inducidos por el veneno, ayudando a comprender el proceso de daño y regeneración muscular.

-BIBLIOGRAFÍA:

Núñez, C. A., (2020). Atlas de Consulta Rápida de Ecografía Abdominal en Pequeños Animales. Editorial Intermédica, Argentina.