

# **LIBRO DE ARTÍCULOS CIENTÍFICOS EN SALUD**

**RECOPILADO 2019**

Libro de artículos científicos en salud 2018 / Leonardo Jesus Rodriguez...  
[et al.] ; compilado por Mónica Auchter ; Gerardo Omar Larroza.-  
1a ed compendiada. - Corrientes: Universidad Nacional del  
Nordeste. Facultad de Medicina, 2019.  
Libro digital, PDF



Archivo Digital: descarga y online  
**ISBN 978-987-3619-45-8**

1. Medicina Clínica. 2. Educación. 3. Ciencias de la Salud. I. Rodriguez, Leonardo Jesus. II. Auchter, Mónica, comp. III. Larroza, Gerardo Omar, comp.  
CDD 610.72

## **Editorial**

Secretaría de Ciencia y Tecnología de la Facultad de Medicina

Universidad Nacional del Nordeste

Diseño del Libro: Mónica Auchter.

Impreso en Argentina. Agosto 2019

Hecho el depósito que establece la ley 11.723

Contacto: [secretariacyt@med.unne.edu.ar](mailto:secretariacyt@med.unne.edu.ar)

## **Facultad de Medicina de la Universidad Nacional del Nordeste - UNNE**

### **Sede Centro:**

Mariano Moreno 1240 - C.P 3400 – Ciudad de Corrientes – Corrientes – Argentina

Teléfonos: +54 379 442 2290 / 442 3155

### **Sede Campus Sargento Cabral:**

Sargento Cabral 2001 - C.P 3400 – Ciudad de Corrientes – Corrientes – Argentina

Teléfonos: +54 379 443 9624 int. 34 - +54 379 442 5508

Web: <http://www.med.unne.edu.ar>

No se permite la reproducción total o parcial de este libro, ni su almacenamiento en un sistema informático, ni su transmisión en cualquier forma o cualquier medio, electrónico, mecánico, fotocopia u otros métodos, sin el permiso previo del editor.

## PROLOGO

La discusión sobre el desarrollo y el fortalecimiento de la investigación en salud iniciada hace años, ha definido planes de acción sobre la forma en que ésta puede mejorar la vida de las personas e impulsar el desarrollo social y económico, centrándose en la producción, utilización y gestión de conocimientos a la vez que en el desarrollo de capacidades individuales y de equipos.

Distintos autores destacan la importancia de la vinculación de la investigación con las demandas sociales sobre todo en regiones como la nuestra donde es prioritario maximizar recursos limitados. Por ello, la priorización de la investigación permite asegurar el mejor uso de los recursos y fortalecer los nexos entre políticas, práctica, conocimiento y desarrollo tecnológico. Contar con investigaciones de calidad es crucial no sólo para impactar en las poblaciones siguiendo el principio de equidad, sino para estimular su desarrollo social y económico.

En este sentido, el sistema de investigación requiere de mecanismos que estimulen el uso de sus resultados destacando el avance hacia una cobertura universal de salud, la creación de capacidades locales para responder a las necesidades críticas de la población y contribuir al desarrollo sostenible de los más necesitados.

La Facultad de Medicina de la Universidad Nacional del Nordeste, tiene la misión de brindar a la sociedad profesionales competentes en el ámbito de la salud, destacados por su compromiso social e interés permanente en aprender y perfeccionarse, integrando docencia, investigación, extensión y transferencia intelectual y tecnológica, para una mayor inserción en las comunidades de la región. Por ello fomenta investigaciones ligadas a los determinantes sociales y ambientales de la salud, con conocimiento generado por sus grupos de investigación en líneas que abordan problemas teóricos, prácticos y técnicos del contexto.

Fortalece además la formación científica de estudiantes de pre y posgrado a través de la gestión del conocimiento y la obtención de resultados científicos de calidad, con acciones que consolidan la política investigativa institucional. En este sentido, la Secretaría de Ciencia y Tecnología, enmarcada en el Plan Estratégico Institucional 2018-2022, viene estableciendo estrategias de formación de recursos humanos para la investigación en temas de interés regional, el incremento de su presencia en publicaciones indexadas y la participación en congresos nacionales e internacionales, además de la mejora continua de las condiciones de infraestructura y equipamiento.

Este nuevo libro contiene trabajos científicos - en su mayoría productos de la labor de grupos de investigación con proyectos acreditados en distintas convocatorias - que difunden saberes generados en campos disciplinares y ayudan con soluciones legítimas a los complejos problemas de la comunidad. En conjunto, le dan a la Facultad la capacidad de responder a las exigencias de la actualidad impulsando dinámicas en todas las áreas del saber.

Magister Mónica Cristina Auchter

COMITÉ EVALUADOR	AUTORIDADES
Aguirre, Victoria	
Almirón, Lila	<b>Decano</b>
Auchter, Mónica	Prof. Gerardo Omar Larroza
Balbachán, Silvia	
Demuth, Patricia	<b>Vice Decana</b>
Dos Santos Lara, Lorena	Prof. Silvia García de Camacho
Fernández, Graciela	
Gerometta, Rossana	<b>Secretario Académico</b>
Hartman, María Isabel	Prof. Juan José Di Bernardo
Horna, Eugenia	
Huespe, Luis	<b>Secretaria de Ciencia y Tecnología</b>
Merino, Luis	Prof. Mónica Cristina Auchter
Mierez, Mirtha	
Morales, Daniel	<b>Secretaria de Posgrado</b>
Navarro, Viviana	Prof. María Amalia Blúgerman de Slobayen
Rea, María Josefa	
Rocha, M aría Teresa	<b>Secretaria de Extensión Universitaria</b>
Said Rucker, Patricia	Med. Diana Inés Cabral
Servin, Roxana	
Stoyanoff, Tania	<b>Secretario de Relaciones Institucionales</b>
Zimmermann, Carla	Prof. Jorge Ramón Lojo
	<b>Secretaria Administrativa</b>
	Sra. Cordelia Auchter de Santillan
	<b>Carrera de Licenciatura en Enfermería</b>
	<b>Director:</b> Prof. Fernando Gomez
	<b>Secretario Académica:</b> Prof. Lic. Oscar Medina
	<b>Carrera de Licenciatura en Kinesiología y Fisiatría</b>
	<b>Directora</b> Prof. Laura Elizabeth Leyes
	<b>Secretaria Académica:</b> Prof. Lic. María Marcela Barrios

# DESARROLLO NORMAL DE LA CISURA CENTRAL EN EL SEGUNDO TRIMESTRE DE GESTACIÓN. CORRELACIÓN ANATOMOIMAGENOLÓGICA

Paulina Cardozo, Melissa Dahiana Medina, Daniel Forlino.

Correo electrónico: pauli.cardozo@hotmail.com

Cátedra I de Anatomía Humana Normal e Imagenología.

Laboratorio de Anatomía del Desarrollo. Facultad de Medicina. UNNE.

## RESUMEN

La superficie del cerebro fetal, al inicio del segundo trimestre de gestación, carece de giros y surcos. Estos se desarrollan a medida que el embarazo alcanza el tercer trimestre debido a un pico de crecimiento de la corteza cerebral. En el adulto, la cisura central cerebral (CCC) comienza detrás de la parte media de la cisura interhemisférica, desciende hacia adelante por la cara externa del hemisferio y termina cerca de la parte media de la cisura de Silvio.

En este trabajo evaluamos el desarrollo normal de la CCC durante el segundo trimestre de gestación en fetos humanos, mediante disección anatómica e imágenes de resonancia magnética (RNM) en especímenes seleccionados. Se aplicó un diseño descriptivo observacional no probabilístico de 17 fetos humanos provenientes de abortos espontáneos, con 18 semanas de edad gestacional (EG) media, rango 15-20. Para el examen de RNM se utilizó un equipo de 1.5 Tesla con técnicas volumétricas y reconstrucción tridimensional en seis especímenes. Se registró la presencia de la CCC en los hemisferios cerebrales, su longitud y se correlacionó con el diámetro biparietal (DBP) mediante el programa estadístico SPSS versión 20.

La CCC se observó macroscópicamente a partir de la 16ª semana de EG en 12 especímenes, bilateral en seis y exclusivamente en el hemisferio derecho en los restantes. No se encontró diferencias entre las imágenes de RNM y la observación directa. Finalmente, se halló una relación lineal estadísticamente significativa entre la longitud de la CCC y el crecimiento del cráneo fetal por DBP ( $rP = 0.670$ ,  $p < 0.05$ ).

**Palabras clave:** Feto, cisura central, cerebro, espectroscopía de resonancia magnética.

## ABSTRACT

At the beginning of the second trimester of pregnancy, the surface of the fetal brain lacks of gyri and sulci. These are developed as a consequence of a growth spurt in the cerebral cortex as the pregnancy reaches the third trimester. In adults, the central sulcus begins behind the midpoint of the longitudinal fissure, and passes outward, downward, and forward to end near the middle of the fissure of Sylvius.

For this study we evaluated the normal development of the cerebral central fissure (CCF) during the second trimester of gestation in human fetuses, using anatomic dissection and magnetic resonance imaging. A descriptive observational non-probabilistic study was conducted in 17 human fetuses from spontaneous abortions, with an average of 18 weeks of gestational age (GA), range 15-20. Six specimens were evaluated by MRI, performed on a system 1.5 Tesla with volumetric and tridimensional reconstruction techniques. The presence of the CCF in the hemispheres was registered, its length was measured and correlated with the biparietal diameter (BPD) using SPSS v.20.

The CCF was visualized macroscopically from the 16th week of GA in 12 specimens, being bilateral in 6 and exclusively in the right hemisphere in the rest. No differences were found between the direct observation and MRI images. Finally, a statistically significant linear relationship was found between CCF length and growth of the fetal skull by BPD ( $rP = 0.670$ ,  $p < 0.05$ ).

**Key words:** Fetus, brain, central fissure, magnetic resonance spectroscopy

## INTRODUCCIÓN

La maduración del sistema nervioso central se inicia durante el segundo trimestre de gestación y continúa progresivamente hasta alcanzar un patrón similar al adulto a los 2 años de vida aproximadamente.<sup>1</sup>

La superficie del cerebro fetal, al inicio del segundo trimestre de gestación, es lisa y carece de giros y surcos. Éstos se desarrollan a medida que el embarazo alcanza el tercer trimestre debido a un pico de crecimiento de la corteza cerebral que otorga al cerebro su apariencia convoluta característica.<sup>2</sup>

La aparición de los surcos cerebrales fetales sigue un cronograma preciso, es un marcador de la maduración del cerebro fetal y por lo tanto, un indicador confiable de la edad gestacional.<sup>3</sup> Los patrones del desarrollo de la superficie cerebral han sido descriptos en estudios anatómicos, ultrasonográficos (US) y de resonancia magnética nuclear (RNM). Sin embargo, no existe una correlación

exacta entre los resultados de los estudios utilizando diferentes métodos. En general, se observa cierto retraso en aquellos realizados con técnicas imagenológicas respecto de las anatómicas.<sup>4</sup>

La RMN fetal presenta varias ventajas sobre la ecografía perinatal ya que permite una mejor resolución espacial, no presenta limitaciones en el caso de oligoamnios, posición fetal inadecuada o por la presencia de sombra acústica secundaria a la osificación de la calota. Además, valora con mayor detalle el desarrollo cortical cerebral. En la actualidad, es el método de elección para el estudio de la maduración cerebral fetal.<sup>5</sup>

Anatómicamente y en el adulto, la cisura central cerebral (CCC) comienza por detrás de la parte media de la cisura interhemisférica, desciende hacia abajo y adelante por la cara externa del hemisferio y termina por encima de la cisura de Silvio. Separa el lóbulo frontal del parietal y la corteza motora primaria de la corteza somatosensorial primaria.

## OBJETIVO

Evaluar el desarrollo normal de la CCC durante el segundo trimestre de gestación en fetos humanos, mediante disección anatómica e imágenes de resonancia magnética (RNM)

## MATERIAL Y MÉTODOS

Se realizó un estudio descriptivo observacional no probabilístico en 17 fetos humanos, 11 masculinos y 6 femeninos, provenientes de abortos espontáneos, con edad gestacional (EG) comprendida entre la 15ª y la 20ª semanas (EG media de 18 semanas) pertenecientes a la colección histórica del Laboratorio de Anatomía del Desarrollo de la Cátedra I de Anatomía Humana Normal de la Facultad de Medicina de la UNNE. Todos en buen estado de preservación y sin malformaciones evidentes al examen macroscópico directo.

**Tabla 1.** Edad gestacional y cantidad de especímenes estudiados (n=17)

Semanas de edad gestacional	Número
15	1
16	2
17	6
18	4
19	2
20	2

Cada feto fue rotulado con un número seriado y se registró el sexo, peso, talla, diámetro biparietal (DBP), longitud rodilla-pie y longitud del pie. A partir de estos datos se obtuvo la edad gestacional (EG) según las tablas elaboradas por Joshi y Benson-Doubilet.<sup>6,7</sup>

Cuatro especímenes, con EG de 17, 18 (2 fetos) y 19 semanas, fueron estudiados con RNM previo a la disección anatómica en las instalaciones del Consultorio Radiológico Resistencia SA. (Entidad asociada a la Facultad de Medicina de la Universidad Nacional del Nordeste. Resolución N° 1161-C.D./98). En ellos se utilizó un equipo de 1.5 Tesla con bobina de cuadratura de 8 canales con técnicas volumétricas T1 y T2 para reconstrucciones 3D.

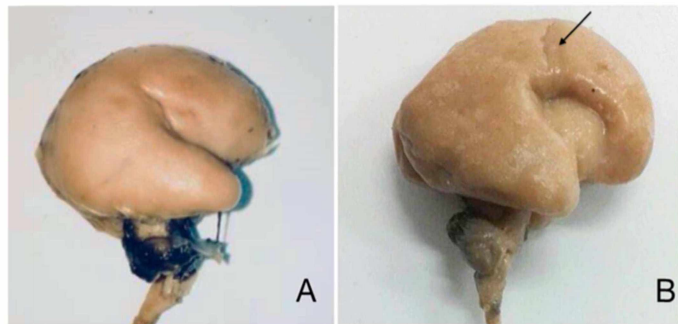
Para realizar el examen anatómico se colocó el espécimen en decúbito ventral y se realizaron dos incisiones cutáneas paralelas desde la protuberancia occipital externa hasta la región sacra. Se removió el colgajo cutáneo, se seccionaron los músculos paravertebrales, las láminas vertebrales de la columna y los nervios raquídeos. En un segundo tiempo, se abordó el cerebro a partir de una incisión axial del cuero cabelludo, con exposición de la calota. Se realizó la craniectomía, seccionando los huesos frontales axialmente y extendiendo el corte hacia atrás por la fontanera esfenoidal, sutura escamosa, fontanela mastoidea y fosa occipital. Por último, se retiraron las meninges y se realizó la extracción del encéfalo y médula espinal para realizar la inspección directa, medición de la CCC y fotografía.

En la disección anatómica e imágenes de RNM se utilizó el criterio empleado por Garel et al<sup>3</sup> para definir cisura como una hendidura definida en la superficie del cerebro. Además, se midió la longitud de la CCC y realizó la correlación con el diámetro biparietal (DBP) a través del programa estadístico IBM® SPSS® Statistics versión 20. El material de disección fue fotografiado y archivado en forma digital junto a las imágenes de RNM.

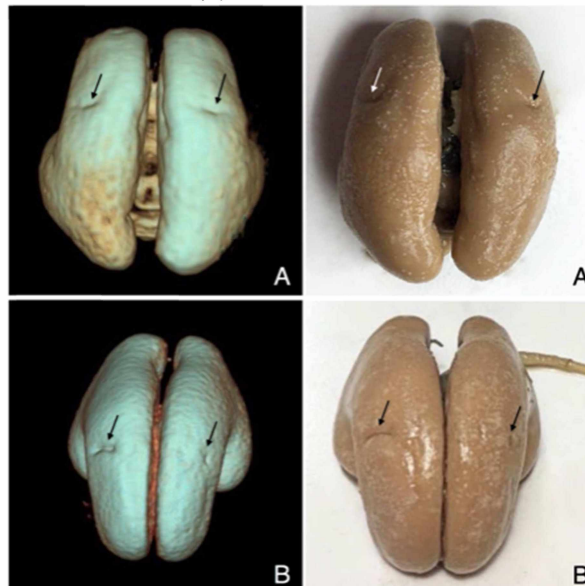
## RESULTADOS

La CCC se reconoció inicialmente en al menos uno de los dos hemisferios cerebrales a partir de la 16ª semana de EG y de forma constante a partir de la 17ª semana de EG, en 12 de los 17 especímenes estudiados (Figura I). El desarrollo fue bilateral en seis, con EG comprendida entre la 17ª y 20ª semana. Sin embargo, en 5 su desarrollo fue asimétrico, con mayor longitud de la CCC derecha respecto a la contralateral. En los 6 restantes, la CCC se observó exclusivamente en el hemisferio derecho. No se encontró diferencias entre las imágenes obtenidas por RNM y la observación directa (Figura II).

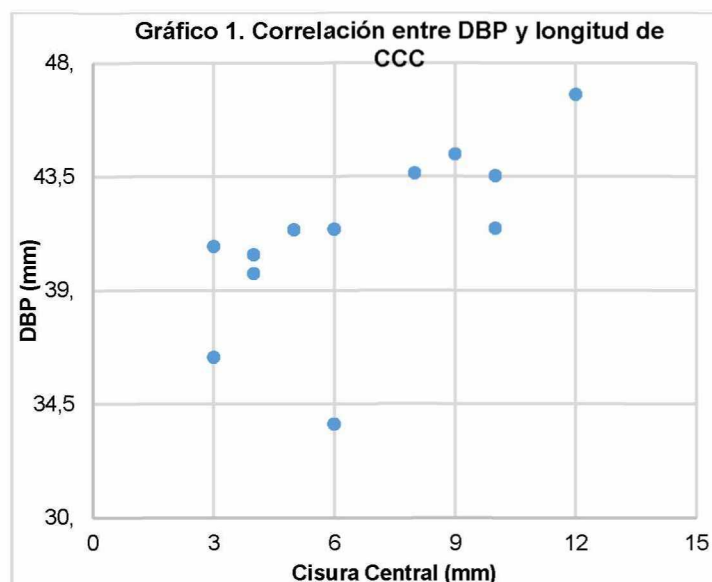
**Figura I.** Desarrollo de la CCC en fetos de 15 (A) y 19 (B) semanas.



**Figura II.** Desarrollo simétrico y asimétrico de la CCC por RNM y disección anatómica en fetos de 18 (A) y 17 (B) semanas de EG.



Por último, se halló una asociación lineal estadísticamente significativa, moderada y directamente proporcional ( $r$  de Pearson = 0.670,  $p < 0.05$ ), entre la medida de DBP y la longitud de la CCC (Gráfico I).



## DISCUSIÓN

La prevalencia de malformaciones del tubo neural en Argentina en el año 2015 corresponde a 8,72 cada 10.000 nacidos vivos.<sup>8</sup> Las displasias corticales, también conocidas como trastornos de migración neuronal, representan una causa frecuente de epilepsia refractaria al tratamiento.

Actualmente, la identificación de las cisuras cerebrales mediante técnicas imagenológicas es considerada un marcador fidedigno de la maduración del cerebro fetal, y por lo tanto, de la EG. Sin embargo, existen discrepancias con respecto al momento exacto de aparición de las mismas según diferentes autores y las técnicas empleadas.

En el trabajo de Chi et al, correspondiente al estudio de 207 cerebros fetales humanos con EG entre la 10ª y la 44ª semana evaluados por disección, se identificó la CCC a partir de la 20ª semana.

<sup>9</sup> Otros estudios similares, con menores casuísticas, hallaron la CCC entre las semanas 20 y 21a<sup>10, 11</sup>

Los patrones de sulcación también han sido definidos para las diferentes técnicas imagenológicas, particularmente RNM. En uno de los primeros estudios realizados sobre el desarrollo de la corteza cerebral en fetos humanos se pudo detectar la CCC por RNM entre las semanas 24 y 25ª.<sup>3</sup> En estudios más recientes, con equipos de RNM experimentales de alto campo magnético, la CCC se reconoció a partir de la 16ª semana.<sup>12</sup> En nuestra serie, identificamos macroscópicamente la CCC inicialmente a las 16 semanas y de forma constante a las 17 semanas.

Las diferencias entre nuestros resultados y los mencionados en diversas publicaciones pueden tener diversas explicaciones. Entre ellas, el método para el cálculo de la edad gestacional, el tamaño de la muestra, sus características étnicas, las técnicas de conservación, los criterios utilizados para definir la presencia o ausencia de una cisura y la variabilidad biológica. Así, en el estudio de Chi et al<sup>2</sup>, se definió la presencia o ausencia de CCC cuando se visualizaba en el 50% de fetos de una determinada EG, mientras que en el trabajo de Garel et al utilizan 75%.<sup>3</sup> Por otro lado, aunque el equipo de RNM utilizado en el presente trabajo es un sistema de 1.5 Tesla convencional de aplicación clínica general y en otros se utilizó un equipo con mayor campo magnético, de 7 Tesla<sup>12</sup>, no se observaron diferencias entre las imágenes y la observación directa. Una limitante de nuestro trabajo fue la ausencia de registros de EG por fecha de última menstruación.

Por último, la importancia de éste estudio radica en haber hallado una asociación lineal estadísticamente significativa entre el desarrollo en la longitud de la CCC y el DBP.

## CONCLUSIONES

A las 15 semanas de EG la superficie del cerebro fetal es lisa. Los surcos definitivos aparecen a partir de la 16ª semanas de EG como pequeñas depresiones lineales que se prolongan gradualmente durante el segundo trimestre de gestación. El desarrollo de la CCC es directamente proporcional al crecimiento del cráneo fetal, existiendo una relación lineal entre la longitud de la CCC y el diámetro biparietal.

---

## REFERENCIAS BIBLIOGRÁFICAS

---

1. Fogliarini C, Chaumoitre K, Chapon F, Fernandez C, Lévrier O, Figarella-Branger D et al. Assessment of cortical maturation with prenatal MRI. Part I: normal cortical maturation. *European Radiology*. 2005;15(8):1671-1685.
2. Monteagudo A, Timor-Tritsch, I E. Normal sonographic development of the central nervous system from the second trimester onward using 2D, 3D and transvaginal sonography. *Prenatal Diagnosis*. 2009;29:326-339.
3. Garel C, Chantrel E, Brisse H, Elmaleh M, Luton D, Oury J et al. Fetal Cerebral Cortex: Normal Gestational Landmarks Identified Using Prenatal MR Imaging. *American Journal of Neuroradiology*. 2001;22:184-189.
4. Ghai S, Fong K, Toi A, Chitayat D, Pantazi S, Blaser S. Prenatal US and MR Imaging Findings of Lissencephaly: Review of Fetal Cerebral Sulcal Development. *RadioGraphics*. 2006;26(2):389-405.
5. Recio M, Martínez V. Resonancia magnética fetal cerebral. *Anales de Pediatría Continuada*. 2010;8(1):41-44.
6. Joshi K, Marahatta S, Karki S, Tamrakar S, Shrestha N. Fetal Foot Length and Femur/ Foot Length Ratio: Significance in Nepalese Context. *Nepalese Journal of Radiology*. 2012;1(1).
7. Mediciones Fetales: Crecimiento normal y anormal del feto. Benson C B, Doubilet P M. En: Rumack C, Wilson S, Charboneau J. *Ecografía Obstétrica y Fetal*. 1ra ed. Madrid: Marban; 2000. 141-160.
8. Ministerio de Salud. Presidencia de la Nación. Reporte Anual 2016. Análisis epidemiológico sobre las anomalías congénitas en recién nacidos, registradas durante 2015 en la República Argentina. Buenos Aires; 2016.
9. Chi J, Dooling E, Gilles F. Gyral development of the human brain. *Annals of Neurology*. 1977;1(1):86-93.
10. Larroche J. Morphological criteria of central nervous system development in the human fetus. *Journal of Neuroradiology*. 1981;8:93-108.
11. Nishikuni K, Carvalhal Ribas G. Study of fetal and postnatal morphological development of the brain sulci. *Journal of Neurosurgery: Pediatrics*. 2013;11:1-11.
12. Zhang Z, Hou Z, Lin X, Teng G, Meng H, Zang F et al. Development of the Fetal Cerebral Cortex in the Second Trimester: Assessment with 7T Postmortem MR Imaging. *American Journal of Neuroradiology*. 2013;34(7):1462-1467