Universidad Nacional del Nordeste

Facultad de Ciencias Veterinarias

Corrientes – Argentina

PROYECTO FINAL DE GRADUACIÓN

-MÓDULO DE INTENSIFICACIÓN PRÁCTICA-

OPCIÓN: CLÍNICA DE PEQUEÑOS ANIMALES

TEMA: USO DE LA CRIOCIRUGÍA EN EL TRATAMIENTO DEL CARCINOMA DE CÉLULAS ESCAMOSAS EN FELINOS: REPORTE DE UN CASO.

TUTOR EXTERNO: M.V. ARIAS, José Manuel.

TUTOR INTERNO: Med. Vet. Esp. CARDOZO, Roberto Oscar.

RESIDENTE: AGUIRRE, Guadalupe Solange.

E-MAIL: Solange.aguirre.92@gmail.com

2021

AGRADECIMIENTOS:

Este trabajo se lo dedico, a mis padres Norma y Carlos y a mi hermano Agustín, quienes nunca dejaron de creer en mí y me han alentado a no rendirme.

Deseo expresar mi más sincero agradecimiento a los Médicos Veterinarios José Arias y Cecilia Solís Cimbaro, quienes fueran mi guía y apoyo durante la creación de la presente obra.

INDICE

RESUMEN

INTRODUCCIÓN……pág. 1

Objetivos…….…… pág. 2

Carcinoma de células escamosas……pág. 3

Incidencia……..……. pág. 3

Ubicación…… pág. 4

Etiología……..…….…….. pág. 5

Carcinogénesis…….…pág. 5

Tipos……..……..…… pág. 6

Diagnóstico……..……..……..pág. 8

Estadificación……..…… pág. 10

Tratamiento……..…pág.12

Materiales y métodos……... pág. 24

Resultados …… pág.27

Discusión……..…….. pág. 28

Conclusiones……..……..……..pág.29

Bibliografía…….. pág. 30

Anexo…….. pág. 35

RESUMEN

La criocirugía es una terapia que se basa en el uso de sustancias criogénicas para lograr la muerte controlada de las células dañadas; en la actualidad, el nitrógeno líquido es el de elección, por su capacidad de penetración en las células y por mantener la temperatura ideal para que se produzca el efecto necrosante buscado. En medicina Veterinaria se utiliza principalmente para el tratamiento de lesiones que involucran la piel y el tejido subcutáneo, particularmente aquellas de origen neoplásico.

Esta terapia está indicada para el tratamiento de tumores de piel y aquellos tumores en cavidades. Para este trabajo la terapia se utilizó como parte del tratamiento del Carcinoma de Células Escamosas, un tipo de tumor cutáneo maligno con gran poder de invasión local, pero bajo riesgo metastásico. Se lo describe principalmente en animales adultos y gerontes, de capa clara y aquellos con áreas despigmentadas o con baja densidad pilosa. Tiene como factor predisponente principal la exposición constante a la radiación solar, aunque se describen otras causas como ser; origen viral, alimento balanceado enlatado, humo de tabaco, entre otros.

El objetivo de este proyecto es describir un protocolo de tratamiento con criocirugía y quimioterapia el cual fue utilizado en un paciente felino mestizo de american shorthair blanco diagnosticada con CCE que luego de un período de 45 días de tratamiento se muestra con favorable evolución, aunque se seguirán con los controles pertinentes evaluándose la posibilidad de una nueva sesión de criocirugía según evolución.

INTRODUCCIÓN:

La criocirugía se define como el método quirúrgico que permite la destrucción controlada de tejidos en un área determinada, en donde, haciendo uso de sustancias criogénicas, se somete a un tejido a temperaturas bajo cero, los estándares actuales recomiendan temperaturas tisulares de - 50 ° C a −60 ° C grados para una ablación eficaz del tejido maligno (Pasquali, 2015).

En medicina Veterinaria, constituye una herramienta alternativa para el tratamiento de lesiones neoplásicas; presta una ayuda invalorable en todos los casos en que la reparación y posterior cicatrización local del tejido extirpado, no sea segura; se utiliza como alternativa terapéutica hace más de un centenar de años como terapia antiinflamatoria y analgésica. En Dermatología veterinaria, su aplicación se ha extendido desde hace cerca de 80 años; el pionero fue el Dr. A.C. White quien en 1898 utilizó aire líquido por primera vez para tratar lesiones cutáneas (Villamizar et al., 1994).

Esta técnica, destruye las células de las zonas tratadas, pero las deja in situ. El organismo se encarga de su eliminación y reparación con los mecanismos naturales de reparación. La criocirugía aplicada adecuadamente destruye el 100 % de las células, pero conserva gran parte del tejido conectivo, que brinda la arquitectura de la zona (Costa et al., 2013).

Las posibilidades de aplicación en la clínica veterinaria son muy variadas, se la puede utilizar como terapia para tratar lesiones como dermatosis actínicas, melanomas, papilomas, queloides, enfermedad de Bowen, entre otras. (Sociedad Argentina de Criocirugía). Está indicada para gatos con CCE superficiales, pequeños y no invasivos, generalmente en un estadio T1 o T2. También se utiliza para tratar tumores a los que, por limitaciones anatómicas, no se le puede aplicar otro tipo de terapia o por preferencias del propietario (Roselló Matamalas, 2017).

Como efectos secundarios la bibliografía menciona: dolor tipo ardor, edema, ampolla y costrificación durante la primera semana de aplicación y posteriormente, como secuelas: hipo o hiperpigmentación, al igual que hipoestesias hasta por un año, pero que son reversibles (Villamizar et al., 1994).

OBJETIVOS:

GENERAL:

Comprender los mecanismos involucrados en las enfermedades neoplásica de la especie felina, en particular las de origen cutáneo.

ESPECÍFICOS:

1. Conocer las alternativas terapéuticas para el tratamiento de la enfermedad.
2. Realizar revisión bibliográfica sobre pacientes con Carcinoma de Células Escamosas.
3. Evaluar la respuesta post quirúrgica y quimioterápica en un paciente felino.

CARCINOMA DE CELULAS ESCAMOSAS:

El Carcinoma de Células Escamosas (CCE) consiste en la proliferación irregular de las células epidérmicas, las que se producen, generalmente por los rayos ultravioletas que causan inflamación, desnaturalizan proteínas y antígenos de superficie de las células, modificando así el ADN de los cromosomas, provocando muerte celular o mutaciones (Fragueiro Frías et al., 2006).

Los factores de riesgo asociados a la aparición de esta enfermedad son la piel no pigmentada carece de protección y es particularmente sensible al daño solar en zonas de pelaje poco denso, tales como los pabellones auriculares, piel Periocular y plano nasal de los gatos (Fragueiro Frías et al., 2006). Los gatos blancos son trece veces más susceptibles a padecer el problema por la incrementada susceptibilidad al daño actínico (Tonelli et al, 2011).

No existe predilección de raza ni sexo (Merck, 2000).

Otro de los factores que se asocia al desarrollo del CCE, es el humo de tabaco, dónde la neoplasia puede ser inducida por inactivación del gen p53 (generalmente por mutación) o por interacción inhibidora con productos oncogénicos. Los gatos que viven con fumadores pueden estar expuestos a los mismos contaminantes ambientales que sus dueños, tanto por inhalación como por ingestión oral durante el aseo de las partículas depositadas en el pelaje (Bertone et al, 2003). También se menciona como agente predisponente a la alimentación, esta patología es mayor en gatos que consumen diariamente comida enlatada que en aquellos que comen pienso seco. Del mismo modo, se ha descrito que la incidencia de desarrollarlo es cinco veces mayor en gatos que consumen atún en lata que en aquellos que lo consumen en otras formas de presentación. (Roselló Matamalas, 2017).

INCIDENCIA:

Los tumores cutáneos y subcutáneos suponen al menos un tercio de todos los tumores caninos. Entre el 20% y 30% son histológicamente malignos. En el gato los tumores cutáneos y subcutáneos representan aproximadamente la cuarta parte de todos los tumores, siendo entre el 50% y el 65% de ellos histológicamente malignos. Las neoplasias

cutáneas que con más frecuencia se han encontrado en gatos incluyen tumores basocelulares, mastocitomas, carcinoma epidermoide y fibrosarcoma (Etingger 2007).

El carcinoma oral de células escamosas (COCE) es el tumor más común en la cavidad oral de los gatos y representa el 61% de los cánceres orales (Coctelera et Al, 2018).

Puede aparecer en cualquier lugar de la piel o de las mucosas. La incidencia del carcinoma en cara es del 80 -90% (Ogilvie, 2016).

El CCE puede aparecer prácticamente a cualquier edad; sin embargo, el mayor número de casos es encontrado entre los 7 y 10 años (Bonilla et al, 2007).

UBICACIÓN:

Las localizaciones más comunes son áreas no pigmentadas expuestas a la luz solar, como la parte externa de la nariz, las orejas, los parpados y los labios (Ettinger, 2007).

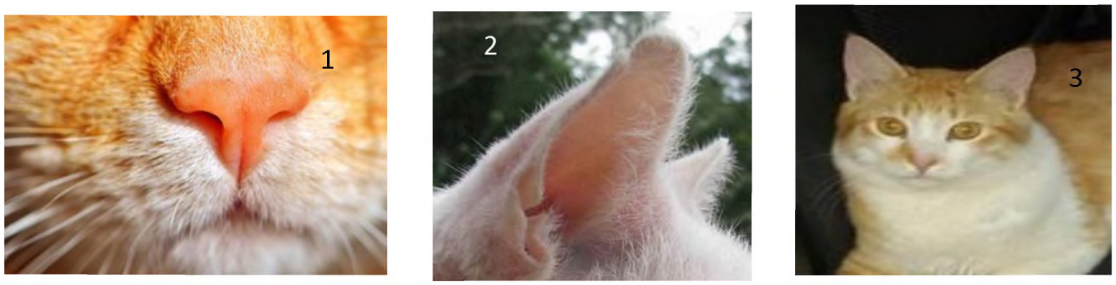

Figura 2. Ubicación de lesiones. Parte externa de nariz (1) Disponible en: https://www.peritoanimal.com.br/gato-com-nariz-inchado-o-que-pode-ser-23096.html. Orejas (2) disponible en: http://www.gatospedia.com/limpieza-de-las-orejas-del-gato/. Parpados y labios. (3) disponible en https://peltorhearingprotectorsbest.blogspot.com/2020/05/gatos-blancos-con-amarillo.html.

ETIOLOGIA

Existen diferentes teorías acerca del origen del CCE; una de ella es el tipo virus inducido, el principal agente implicado es el virus del papiloma canino (VPC), dónde estudios realizados demuestran el desarrollo del CCE a partir de lesiones inducidas por este virus, denominadas placas virales pigmentadas. Para el caso de los felinos la bibliografía

describe como un posible agente causal al Virus de la Inmunodeficiencia Felina (VIF), aunque no está del todo dilucidado ya que este tipo de virus no es oncogénico. Dado que la edad es un factor creciente tanto para la infección por el VIF como para el desarrollo de neoplasias, es difícil determinar el papel del VIF en la carcinogénesis (Ettinger, 2007).

La etiología del CCE en sitios no expuestos al sol es indeterminada, pero el papiloma virus puede ser un factor iniciador (Ettinger, 2002).

Además existe otro tipo que es espontáneo, lo conocemos bajo la presentación de tipo ungueal, que tiene una baja tasa de presentación. La forma más común y de mayor importancia en la clínica diaria es la del tipo foto inducido (Ogilvie, 2016).

El CCE foto inducido tiene como agente carcinogénico los rayos ultravioletas, los de mayor importancia son los UVB y los UVA (Cabrera Morales et al, 2006).

Es una patología con una muy baja tasa metastásica; a excepción de las formas altamente malignas y aquellas que involucran a los dedos en el perro. En controversia, presenta una tasa de invasión local elevada (Larry et al, 2008).

CARCINOGENESIS

El proceso de carcinogénesis da inicio cuando los UVB que son los rayos UV de onda corta, toman contacto con la epidermis, y al absorberse, comienzan a provocar irritación, inflamación, llevando al eritema. (Iniciación). Los queratinocitos son las células directamente afectadas, en las cuales por la constante exposición a este tipo de radiación UV, se da inicio a un proceso de desnaturalización proteica primeramente y luego va progresando hacia el núcleo celular causando daño directamente sobre el ADN con la consecuente alteración de este, lo que predispone a una multiplicación descontrolada de este tipo de células modificadas.(Promoción) Estos queratinocitos modificados, al ir multiplicándose van avanzando sobre las distintas capas de la epidermis, una vez que éstas células modificadas rompan la barrera de la membrana basal, se puede hablar ya de un CCE de tipo invasivo, dónde cada vez se va profundizando más la lesión (Progresión) (Rattio, 2020)

Los rayos UVA, son rayos de onda larga, se absorben casi en su totalidad en la dermis, no generan daño directo a nivel de los queratinocitos, pero si son los responsables del envejecimiento de la epidermis y la dermis, facilitando así el daño producido por los rayos UVB. (Rattio, 2020).

El proceso inicia generalmente como una dermatosis actínica, la que puede permanecer crónica o bien se puede profundizar llevando a un CCE *in situ*, dónde se observa una erosión superficial; la que puede responder, por un corto periodo de tiempo, al tratamiento con corticoides pero que luego vuelve a aparecer, llevando por último al CCE invasivo. Clínicamente se va a observar una lesión eritematosa y escamosa que pronto se recubre de una costra marrón oscura o negra que cuando se cae deja expuesto una úlcera (Fogel, 2005).

TIPOS:

Según su forma de presentación se pueden describir 3 tipos:

- **CCE oral**: surge a partir de las células que recubren la boca y garganta y habitualmente también afectan a la lengua. en algunos casos incluso, puede comprometer el hueso e incluso invadir el nódulo linfático regional. pueden causar sialorrea, discatoposis y frecuentemente se acompaña de halitosis (Larry, et al., 2008). Su capacidad metastásica depende de su localización. Los tumores orales rostrales presentan poca capacidad metastásica en comparación con los tonsilares y los de la región caudal de la lengua.

La exposición a ciertos componentes del humo como las mutaciones directas en el gen53 puede jugar un papel importante en el desarrollo de CCE. De este modo, se está estudiando el riesgo que puede tener sobre la salud de los gatos a largo plazo el hecho de vivir en una casa de fumadores. Una hipótesis sugiere que la inhalación y la ingestión de componentes carcinogénicos procedentes del humo durante el acicalamiento de los gatos podrían predisponer al desarrollo de la forma oral de este tipo de tumor (Bertone et al., 2003). Otros estudios proponen como agentes predisponentes al consumo de la comida enlatada (Quintero Chavarria, 2021).

figura 3: Carcinoma de células escamosas oral en paciente felino.
disponible en: https://seopositivo.net/carcinoma-de-celulas-escamosas-gato.html

- **CCE cutáneo**: Dentro de este grupo se describen aquellos que afectan la región de la cabeza; principalmente las áreas del pabellón auricular, plano nasal y párpados para el caso de los felinos y el área del abdomen ventral, flancos y parte medial de los muslos para el caso de los caninos. Las lesiones se presentan como placas erosivas proliferativas, la mayoría de las veces cubiertas por costras delgadas en forma de placas (Fogel, 2005).

Otro tipo de CCE cutáneo es el que se origina a partir del epitelio subungueal. Es poco frecuente en felinos, pero de presentación más común en caninos. Algunas de las razas más predispuestas a presentar CCE de los lechos ungueales son Labrador retriever, Rottweiler

Caniche estándar, Schnauzer gigante y Dachshund. Por lo general, se trata de una lesión solitaria, ulcerada y localmente invasiva (Henrry et al., 2005). El dedo afectado puede presentar infección e inflamación secundarias y la uña puede estar deformada o ausente. Por lo general afecta a un solo dedo, aunque puede adquirir un carácter proliferativo afectando varios dedos de forma sincrónica. En este tipo de tumor existe mayor posibilidad de que se produzca metástasis en los nódulos linfáticos regionales (Larry et al., 2008).

Figura 4: Ubicación de lesiones de CCE. Periocular (1), https://meganicho.com/enfermedades-de-la-piel-en-gatos/. Pabellón Auricular (2), disponible en: http://vegetarianizados.blogspot.com/2015/12/enfermedades-en-gatos-de-orejas-blancas.html. Digital (3). fuente: whitrow y macewen, 2013.

• **CCE multicéntricas** Es un tipo de tumor que progresa lentamente. Se presenta con mayor frecuencia en hembras de edad media a avanzada de aparición tanto en felinos como en caninos. En perros afecta las áreas de pelo fino con piel clara. En felinos afecta hocico y orejas en forma sincrónica, secuencial. En éste caso la exposición a la luz solar no sería el factor predisponente, sino que estaría más bien asociado a infecciones virales (Ogilvie, 2016) .Se caracteriza por sus múltiples lesiones alopécicas que se desarrollan en el tronco, las extremidades, el cuello, los hombros, la parte distal de los miembros y los dedos, la piel del abdomen ventral y la cabeza con un aspecto de arañazo que no se cura a lo largo del tiempo. Se trata de masas de unos 0,5 a 4 centímetros, elevadas, costrosas, fácilmente depilables o alopécicas que pueden presentar pigmentación oscura y tener la superficie ulcerada (Rosello Matamalas, 2017).

Figura 5: CCE multicéntrico felino, se puede observar la región periférica al pabellón auricular con una lesión alopécica eritematosa.
Fuente: Tonelli et al, 2011.

DIAGNÓSTICO

El examen citológico de las lesiones suele ser útil para establecer el diagnóstico presuntivo. La histopatología es el método de diagnóstico definitivo, mediante el cual se puede confirmar que la lesión es un CCE (Miller et Al, 2014).

Las técnicas de elección para el muestreo son la punción y aspiración con aguja fina si la lesión es suficientemente masiva como para introducir una aguja en su interior) y el raspado (si la lesión es ulcerativa y no es posible realizar una punción). En ocasiones, las improntas también permiten arribar a un diagnóstico, aunque en general proveen extendidos en los que solo se observan restos de queratina, detritos celulares y células inflamatorias (Manzuc et Al; 2017).

La punción con aguja fina, es la técnica de elección; para ello se prepara la piel, se rasura el área y se desengrasa, luego se toma la muestra con una aguja ingresando por un punto de la lesión y sin retirar por completo se retrae y se vuelve a introducir en otro punto formando una estrella.(figura 6 /1) Luego se acopla la aguja a una jeringa con aire y se expulsa el contenido sobre un portaobjetos limpio (figura 6/2); posteriormente se aplica con suavidad un segundo portaobjetos limpio, sobre la muestra, permitiendo que la película se extienda sobre los porta objetos. (Figura 6/3) (Dovson et al, 2014).

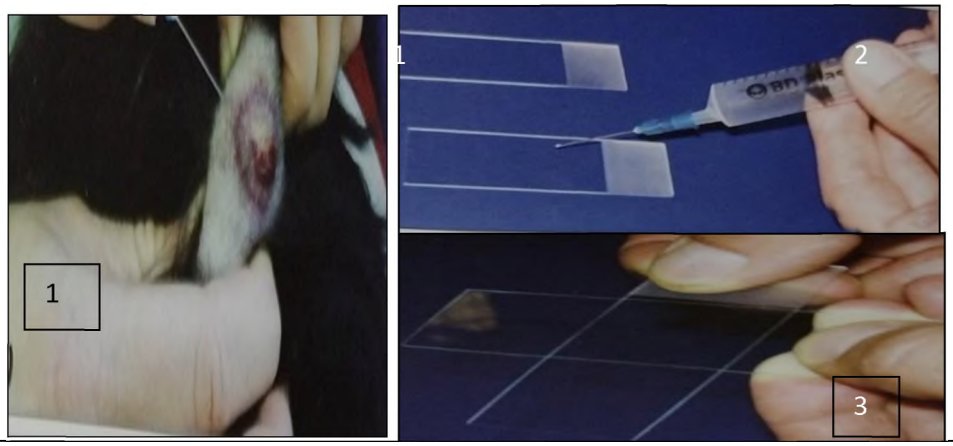

Figura 6: Punción con Aguja Fina (PAF). **Introducción de la aguja (1). Expulsión del material obtenido (2). Extendido de la muestra (3).**
Fuente: Dovson et al, 2014).

La histopatología es el método de diagnóstico definitivo, mediante el cual puede confirmarse que la lesión es un CCE. Según sus características microscópicas, el CCE puede clasificarse como bien diferenciado, moderadamente diferenciado o escasamente diferenciado. El CCE bien diferenciado es la variante histológica más común. Las lesiones comprenden islas o trabéculas de células epiteliales escamosas, que se originan en la epidermis y se extienden hacia la dermis (figura 7 A). Estas células escamosas muestran un patrón de diferenciación ordenado; en la periferia de la lesión tumoral, las células del estrato basal son no cornificadas, mientras que en el centro, las células son cornificadas y se observa la acumulación de queratina en forma de perlas o cebolletas (figura 7 B) .Estas últimas no se encuentran cuando el tumor es poco diferenciado y, por lo tanto, no deben considerarse un elemento indispensable para el diagnóstico (Sanz Ressel et al., 2020).

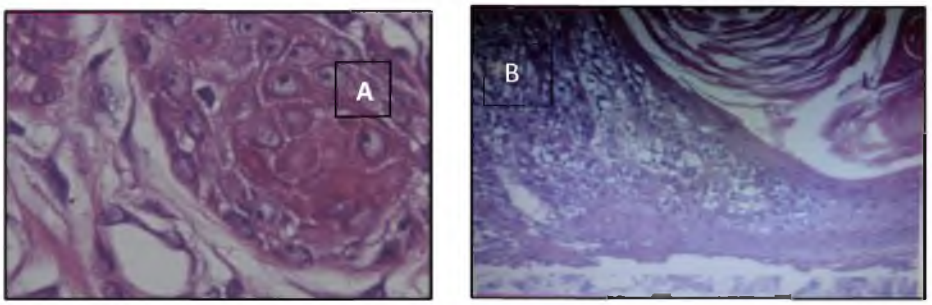

Figura 7 Lesiones histopatológicas. Islas de células epiteliales escamosas (A). Células del estrato basal. (B).
Fuente: Sanz Ressel et al, 2020.

ESTADIFICACION:

Una vez realizado el diagnóstico, se procede a clasificar la enfermedad, determinar el alcance de la enfermedad en cuanto a extensión (local y distante).

Para realizar el proceso de estadificación, primero se debe tomar una muestra histopatológica y/o de biopsia del área afectada y del nódulo satélite más cercano, luego se procede a realizar un análisis microscópico, el cual nos dirá qué tipo de células encontramos en el sitio lesional y si existen células de tipo malignas en la muestra ganglionar.

Los tumores se clasifican tradicionalmente como benignos o malignos, según sus características como ser el aspecto histológico o grado del tumor, teniendo en cuenta la relación con tejido adyacente normal, índice mitótico, característica celular y nuclear son muy importantes para establecer el pronóstico (Jobson, 2014).

La estadificación se basa en el método TNM basada en la extensión anatómica de la diseminación.

-**T** se refiere a la extensión del tumor primario.

-**N** refiere a metástasis en el nódulo satélite.

-**M** se refiere a la presencia o ausencia de metástasis a distancia.

Tabla 1. Estadificación basada en el método TNM (Dovson et al, 2014).

T - TUMOR PRIMARIO	
Tx	El tumor primario no puede ser detectado.
T0	No existe evidencia de tumor primario
Tis	Carcinoma *in situ*
T1-4	Aumento de tamaño y extensión local del tumor primario.
N – NÓDULOS LINFÁTICOS REGIONALES	
Nx	No se puede detectar los nódulos regionales.
N0	No existe metástasis del nódulo regional.
N 1-3	Implicación aumentada de nódulos regionales.
M – METÁSTASIS A DISTANCIA	
Mx	No se puede detectar metástasis a distancia.
M0	No existe metástasis a distancia.
M1	Presencia de metástasis a distancia.

TRATAMIENTO:

Existen diversos tratamientos para el CCE según su localización y el grado de malignidad.

Las opciones terapéuticas se ven limitadas por el tamaño y la capacidad de invasión del tumor, por lo que el tratamiento temprano es el ideal. Si no se tratan pueden llegar a invadir tejidos sanos resultando en desfiguración facial y perdida de función.

- **Extirpación Quirúrgica:**

En general, la terapia de elección es la escisión quirúrgica, para ello se deben determinar correctamente los márgenes quirúrgicos La incisión debe ser amplia y se deben incluir cualquier cicatriz o trayecto que se considere potencialmente neoplásico.

En la mayoría de los casos suele tratarse de cirugías radicales y la limitación principal es la estética.

En los CCE orales, resulta de una cirugía radical, donde se debe eliminar parte del rostro del paciente. En líneas generales, no es un procedimiento que tenga mucho éxito ya que la anatomía del cráneo del gato no permite eliminar el tumor con los márgenes adecuados, además de que, según su ubicación, nos hace muy difícil acceder a él. Ésta forma de presentación del CCE es bastante agresiva, por lo que cuando se diagnostica podemos estar frente a un estadio avanzado, con compromiso óseo y ganglionar lo que limita aún más nuestras posibilidades de reseccionar adecuadamente el tumor (Roselló Matamalas, 2017).

Frente a esta situación es que muchos oncólogos recomiendan realizar la cirugía solo si la lesión se encuentra en la mitad rostral del cráneo del paciente. (Roselló Matamalas, 2017).

Para el caso del CCE cutáneo que se dan en el párpado lo indicado es la ablación de este, con márgenes quirúrgico amplios (4 a 5 mm) lo cual significa una pérdida de su funcionalidad, además de que en muchos casos resulta imposible realizar correctamente a ablación ya que la cara posee poco tejido tegumentario (Roselló Matamalas, 2017).

En los CCE de pabellón auricular la cirugía resulta eficaz, y en general no ofrece complicaciones más allá de la cuestión estética, debido a que en la mayoría de los casos es necesario eliminar todo el pabellón auricular. Resulta de una intervención con márgenes limpios, y largos períodos de supervivencia. El margen recomendado es de 1 cm (Roselló Matamalas, 2017).

En los tumores de CCE nasal se recomienda realizar una cirugía curativa, donde se deja a los cornetes nasales cicatrizar con segunda intención. Para esta alternativa existe un elevado riesgo de infecciones y patologías respiratorias, pero así se evita la metástasis. En el caso de masas invasivas se indica la resección nasal, que involucra epitelio y tejido cartilaginoso, por lo usual los resultados estéticos son bien aceptados por los propietarios. Cabe destacar que para esta alternativa los márgenes quirúrgicos son difíciles de respetar, por ello se indica que sea complementado por otras alternativas terapéuticas como ser, criocirugía, Electroquimioterapia, etc (Roselló Matamalas, 2017).

Radioterapia: Es un método en el cual se aplica radiación ionizante que daña a las células conduciendo a un daño químico a nivel del ADN, lo cual eventualmente conduce a la muerte celular. Las lesiones sobre el ADN previenen la replicación normal pero no conduce a la muerte celular inmediata. Las respuestas tisulares de la radioterapia se clasifican en efectos agudos y retardados (Dovson, 2014).

- efectos agudos: Ocurren tanto en el tumor como en el tejido normal en el que proliferan.
- efectos retardados: Se da en tejidos que proliferan lentamente o en tejidos normales que no proliferan.

El objetivo de la radioterapia es destrozar la capacidad reproductiva del tumor sin causar un daño excesivo a los tejidos normales que lo rodean para lograr este objetivo, la dosis total de radiación se divide en fracciones múltiples, más pequeñas, con la dosis total de 48 -60 Gy, dividida en fracciones diarias separadas de a 2,5 a 3 Gy. Este fraccionamiento permite disminuir los efectos secundarios sobre el tejido sano circundante, además de permitir la recuperación proliferativa del tejido normal en el campo de radiación a medida que la radioterapia progresa (Dovson, 2014).

La radioterapia moderna veterinaria está basada en un acelerador lineal que puede generar rayos X de alta energía, adecuado para el tratamiento de tumores profundos y generación de electrones para el tratamiento de tumores muy superficiales en la piel (Dovson, 2014).

Existen potenciales efectos secundarios a la radioterapia como ser; eritema, descamación en piel, sobre todo en aquellas áreas de rose; conjuntivitis, úlceras corneales, uveítis cuando se trate de la región oftálmica. Estas últimas lesiones se pueden complicar con cataratas QCS, ceguera, entre otros. En áreas de mucosa expuesta a la radiación puede generar desde mucositis, hasta incluso úlceras. (Roselló Matamalas, 2017).

- **Electroquimioterapia (EQT):** Consiste en la combinación de agentes quimioterapéuticos con pulsos eléctricos locales, cortos e intensos. Los campos eléctricos que se aplican activan poros en la membrana, desestabilizándola y permitiendo la entrada de la medicación en la célula, de forma que, al aumentar la concentración intracelular del

fármaco, aumenta la citotoxicidad y la respuesta al mismo es mayor sin tener que aumentar la concentración plasmática. (Roselló Matamalas, 2017).

Cabe recalcar que la electroquimioterapia no es sustitutiva, de una cirugía con márgenes. Es una terapia local versátil que permite el tratamiento de tumores inoperables, así como una terapia coadyuvante en determinadas cirugías con márgenes incompletos (De La Riva, 2021).

Las masas más grandes pueden llegar a desarrollar áreas de necrosis o fibrosis extensas que impedirían la transmisión normal del impulso eléctrico. Inflamaciones locales con prurito intenso en las zonas de aplicación del tratamiento (Roselló Matamalas; 2017).

- **Criocirugía:**

Es la destrucción controlada de células y tejidos mediante la aplicación de temperaturas extremadamente bajas. Es un método sencillo de destrucción de tejidos enfermos. En la mayoría de los casos se utiliza nitrógeno líquido, pero también se puede utilizar dióxido de carbono o gas argón (Aluma Tenorio et al, 2005).

La criocirugía, destruye las células de las zonas tratadas, pero las deja in situ. El organismo se encarga de su eliminación y reparación valiéndose de los mecanismos naturales de reparación tisular (Sociedad Argentina de Criocirugía).

La criocirugía aplicada adecuadamente destruye el 100 % de las células, pero conserva gran parte del tejido conectivo, que brinda la arquitectura de la zona. Esto último la hace también diferente a otras modalidades de destrucción, como por ejemplo el calor (electrocirugía, radiocirugía etc.), en las cuales se destruye todo el tejido, incluyendo las estructuras de sostén, que quedan retraídas. Luego de la congelación las células son lentamente reabsorbidas y reemplazadas por otras similares provenientes de tejidos vecinos sanos, que se van ubicando en la estructura colágena indemne o mínimamente dañada, produciendo una reparación casi idéntica al tejido original, con cicatrices mínimas; esto depende del tamaño, profundidad y localización de la zona tratada (Sociedad Argentina de Criocirugía).

- Mecanismo de acción.

La congelación puede producir lesión en las células por medio de dos mecanismos de acción que se interrelacionan; el primero es el efecto directo que genera el frío sobre la célula, y el segundo es la estasis vascular (Pasquali 2015).

La congelación debe ser rápida (-100° C / min), lo que lleva a los siguientes cambios: al disminuir la temperatura del tejido se produce un enlentecimiento de los procesos químicos y físicos en la célula. Cuando la temperatura llega al rango entre -10ºC y -15ºC se empieza a formar hielo extracelular, lo que se conoce como superenfriamiento. En este período la membrana celular intacta impide que los cristales de hielo entren al interior de la célula. A medida que la temperatura continúa bajando a más de -15ºC, se reduce el solvente intracelular, lo que aumenta la concentración de solutos y disminuye el punto de congelamiento (Pasquali 2015).

Para lograr la lesión tisular buscada se deben tener temperaturas suficientemente bajas, las que estarán determinadas por los tejidos y células individuales a tratar ya que tienen diferente susceptibilidad al frío; por tanto, se cree que la temperatura letal de los queratinocitos es de al menos -35 ° C, mientras que para el endotelio es de -15 a -35 ° C. Por otro lado, en el tratamiento de lesiones benignas, debe alcanzarse el perfil de temperatura tisular de al menos −20 a −30 ° C, mientras que, en el tratamiento de lesiones maliciosas, al menos −40 a −50 ° C debe ser alcanzado (Pasquali 2015).

Desde el punto de vista molecular, la congelación rápida produce alteración de la membrana celular por el efecto mecánico de la formación de cristales, cambios en el pH por la concentración anormal de electrolitos intra y extracelulares, daño de la estructura y función de las organelas, principalmente lipoproteínas, enzimas, mitocondrias y retículo endoplásmico rugoso, con inhibición de la síntesis del ADN. Todo esto lleva finalmente al shock térmico con muerte de la célula (Pasquali 2015).

El tiempo de retención de los tejidos en estado congelado mejora los mecanismos de lesión criogénica. Una vez que se logran los cristales intracelulares, la recristalización seguirá en el tiempo. A medida que los cristales de hielo aumentan de tamaño, más potenciarán la lesión celular. Por otro lado, tras la formación de cristales extracelulares

aislados, se puede lograr una deshidratación celular más marcada. Se cree que la duración de la congelación no es de importancia crítica, siempre que la temperatura más baja del tejido alcanzada sea inferior a -50 ° C. El período de tiempo que se requiera dependerá de la extensión de la lesión (Pasquali 2015).

Luego del período de congelación viene una etapa de descongelación. La descongelación lenta es el principal factor destructivo (<10 ° C / min) facilitando la recristalización, es decir, cristales que se hacen más grandes y rehidratación de las células que provocan la rotura de la membrana y la muerte de las células (Pasquali 2015).

En esta fase pasan solutos al plano intracelular, buscando lograr un equilibrio osmótico. Con ellos se arrastra el agua del exterior, con producción de edema y finalmente la ruptura de la célula. Esto se conoce como efecto de solución. Al descongelarse los cristales, resultan formas pequeñas que hacen agregación, y forman grandes estructuras que pueden lesionar la célula de forma mecánica. Este evento se observa cuando el tiempo de descongelación duplica al de congelación (Pasquali 2015).

El otro mecanismo de acción por el cual la crioterapia lesiona la célula es el de estasis vascular. El frío produce daño directo en el endotelio; esto hace que se aumente la permeabilidad vascular, lo que genera edema en el espacio intersticial. Como consecuencia, se reduce la presión hidrostática y se disminuye la velocidad del fluido intravascular, lo que facilita la agregación plaquetaria y la formación de micro trombos. Al ocluirse los vasos se produce entonces reducción del aporte de oxígeno a los tejidos, con posterior isquemia y necrosis. Los cambios fisiológicos de este período incluyen una vasoconstricción inmediata en el momento de la congelación, una vasodilatación refleja que inicia en el período de descongelación, y que puede durar entre 20 y 30 minutos, y finalmente la formación de micro trombos, con oclusión completa, que persiste por 30 a 40 minutos (Pasquali 2015).

Por consiguiente, la estasis vascular se desarrolla en forma lenta y se completa a los 40 minutos. El fallo de la microcirculación asegura la destrucción celular Cuando se repite el ciclo de congelación-descongelación se producen eventos físicos similares a los revisados previamente, con la diferencia que ya hay un condicionamiento y alteración del

tejido que facilita los cambios térmicos, disminuyendo el calor y la vascularización, y aumentando la zona de congelamiento (Pasquali 2015).

La lesión cutánea resultante o lesión criogénica, pasa por diferentes estadios: el primero es una zona blanca que corresponde a la zona congelada (Aluma Tenorio et al, 2005).

Inmediatamente después, por la liberación de histamina, se produce una lesión urticariforme. El edema se crea por la respuesta inflamatoria y la permeabilidad capilar, y éste aparece en el sitio tratado a las 12 a 24 horas, llegando a su máximo en el plazo de dos a cuatro días (Aluma Tenorio et al, 2005).

A las 12 a 24 horas pueden formarse vesículas y ampollas situadas en la unión dermo-epidémica. Dependiendo del daño vascular, éstas pueden ser seróticas o con contenido hemorrágico. Las ampollas y las vesículas se rompen aproximadamente a las 48 horas, y dejan una zona de exudación y esfacelación que posteriormente se cubre con una costra que empieza a retraerse en 10 a 14 días (Aluma Tenorio et al, 2005).

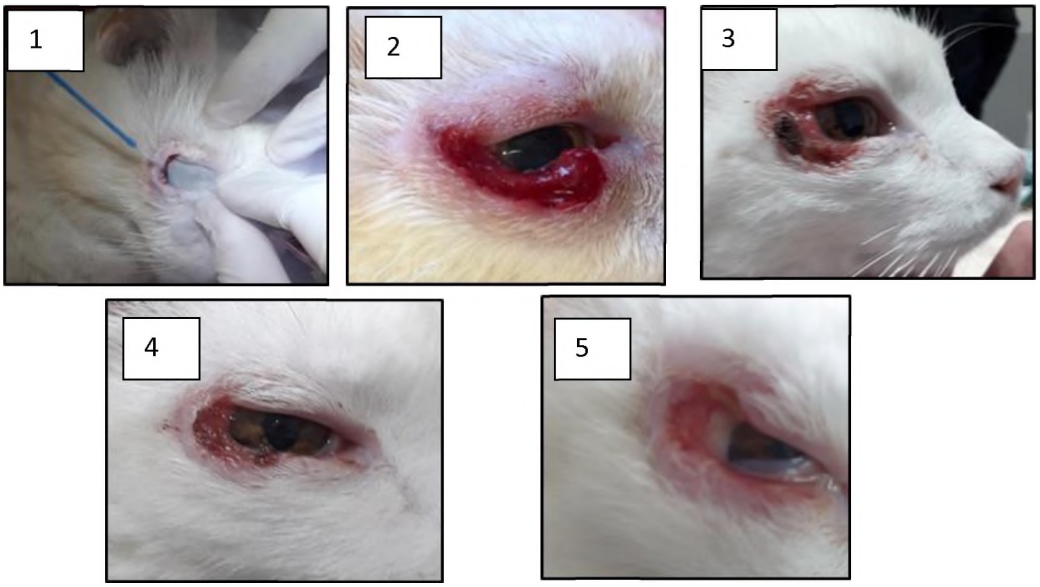

Figura 8: Evolución de lesión posterior a intervención de criocirugía: Tejido blanquecino posterior a la aplicación de nitrógeno líquido (1) Edema post quirúrgico (2). Formación de costra (3). Lesión que ya ha perdido la costra y está iniciando el proceso de cicatrización (4). Lesión prácticamente reparada (5).

Fuente: Imágenes cedidas por la Mv Solís Cimbaro C.

La caída de los tejidos patológicos expone un limpio y activo tejido de granulación que se desarrolla en toda la superficie tratada.

La cicatrización se produce por epidermización, desde los márgenes hacia el centro y a través de un tejido epitelial fuerte, viable, hipo pigmentado y carente de estructuras anexas.

- Equipo

Los criógenos son sustancias con capacidad de congelación. Se ha utilizado nitrógeno líquido, óxido nitroso, dióxido de carbono e hidrocarburos fluorinados. De éstos, el que tiene mayor capacidad de congelamiento es el nitrógeno líquido, con un punto de ebullición de -95.8° C. A esta temperatura es un líquido incoloro, no inflamable. Actualmente es el criógeno que más se utiliza para realizar la crioterapia (Aluma Tenorio et al, 2005).

Para aplicar el nitrógeno líquido se han diseñado los dispositivos portátiles están constituidos por una cavidad de acero inoxidable de doble pared, con un aislamiento térmico al vacío. En la parte superior tienen una tapa con cierre de rosca, una válvula de presión, un gatillo de control y una rosca intercambiadora de puntas. (Pasquali, 2015). Actualmente podemos encontrar dos marcas disponibles en el mercado; Brymill (Cry-Ac® y Cry-Ac-3®) y Criospray.

Las puntas de pulverización son probablemente los accesorios más utilizados en criocirugía. Son puntas (en su mayoría construidas en latón) con aberturas de diferentes diámetros que permiten la liberación de LN de la unidad. Algunas tienen una superficie plana y otras son cónicas. Las puntas de spray se clasifican por pulgadas. Las aberturas más grandes permiten una congelación más rápida. Las aberturas más pequeñas permiten un mejor control de los márgenes de las lesiones (ya que la LN se libera más lentamente). (Pasquali, 2015).

Figura 9: Equipo crioquirúrgico: Dispositivo portátil de nitrógeno líquido (1). Puntas de pulverización.
Fuente: Pasquali 2015.

Técnica:

La técnica abierta es probablemente la técnica crioquirúrgica más utilizada; dónde el criógeno (nitrógeno líquido) se pulveriza desde la unidad a través de boquillas (puntas o terminales) de diferentes aberturas directamente sobre la superficie de la piel. Una vez que el nitrógeno líquido llega a la superficie de la piel, el frente de congelación avanza horizontalmente sobre la superficie, así como verticalmente (en profundidad) siguiendo un patrón de isoterma. Las isotermas son zonas de temperatura de igual temperatura; el patrón de isoterma en la congelación de la piel tendrá un centro donde la temperatura es la más baja y la temperatura en la periferia donde será la más alta (Pasquali, 2015).

Para llevar a cabo la técnica hay que tener en cuenta 3 puntos principales: (Pasquali, 2015).

a-Diámetro de la punta; el que va a determinar la cantidad de nitrógeno líquido que se libere con cada aplicación, en general se prefieren las boquillas de pequeño diámetro para tener un mejor control sobre el sitio a tratar.

b- *Distancia:* es importante que la distancia sea bien calculada, ya que el aire actúa como mal conductor del nitrógeno, esto significa que cuanto mayor sea la distancia, menor será la congelación.

c-Inclinación: Ésta siempre debe ser perpendicular a la piel, de esta forma se logra que el cono de aplicación sea esférico logrando una congelación homogénea del sitio intervenido. En cambio, si no es perpendicular, obtendremos un cono oblicuo, generando que la pulverización sea irregular, con una mayor congelación en el área más cercana a la piel.

Es una buena idea delinear de antemano con un marcador la lesión y los márgenes porque la congelación (blancura del hielo y el edema) puede difuminar los márgenes.

Existen otras técnicas como la técnica semiabierta, que es una variación de la anterior, pero en este caso se utiliza un cono de goma para limitar el área de pulverizado, lo que permitirá una mayor concentración del nitrógeno líquido, logrando así una profundidad mayor y más rápida de la congelación. (Pasquali, 2015).

Las técnicas cerradas utilizan como conductores del nitrógeno sondas de metal recubiertas de teflón que, si bien son buenas para generar una congelación profunda, el proceso es un poco más lento que en la técnica semiabierta, se corre el riesgo de que la sonda se pegue al sitio lesional y pueda romper involuntariamente la superficie (Pasquali, 2015).

Ventajas (Asociación Argentina de Criocirugía).

- La región enferma es destruida, generando un limitado daño sobre los tejidos vecinos.
- El dolor es ligero durante y después de la criocirugía. El frío destruye rápidamente las terminaciones nerviosas, factor nada despreciable al implementar la anestesia.
- Comparada con la cirugía convencional, la hemorragia es escasa.
- Son raras las secuelas por estenosis o formación de cicatrices exuberantes.
- La posibilidad de provocar una dispersión iatrogénica de células tumorales es menor cuando el tumor ha sido congelado intacto.
- Indicado especialmente en pacientes gerontes o debilitados.
- El tiempo requerido de aplicación, es sustancialmente más corto que el usado en cirugía convencional.
- Excelente método para controlar lesiones premalignas.
- Dado que no hay contacto, es la técnica más segura. No hay contacto con sangre u otras secreciones

La complicación más frecuente e indeseada de la crioterapia es la hipo pigmentación (Aluma Tenorio et al, 2005)

Quimioterapia: Es la modalidad terapéutica en la que se emplean fármacos citotóxicos que destruyen las células de los tejidos con división rápida, con el objetivo de controlar un proceso neoplásico (Cartagena, 2011). No suele ser eficaz en medicina veterinaria si se utiliza como la única modalidad de tratamiento, excepto en enfermedades linfoproliferativas como el linfoma (Foale 2010).

Para su eficaz funcionamiento la dosificación es un punto clave, se calcula estimando la superficie corporal del paciente (m2). Este método de dosificación se correlaciona mejor con la tasa metabólica basal, el volumen sanguíneo y la farmacocinética del fármaco que el cálculo en función del peso corporal. La situación ideal es aquélla en la que se administran las dosis tolerables más altas en los intervalos más cortos posibles sin embargo, esta situación no siempre es factible y se debe adecuar a cada paciente (Chabner et al, 2009).

La quimioterapia está indicada para el tratamiento de neoplasias sistémicas, aunque también se la utiliza como terapia coadyuvante luego de una intervención quirúrgica. Nunca debe ser empleada como sustituto de la cirugía, terapias térmicas o radiantes; así como tampoco deben indicarse en pacientes con disfunción poli orgánica subyacente. (Couto 2010).

Si bien existen numerosos fármacos utilizados para la quimioterapia, como ser Cisplatino, Doxorrubicina, Vincristina, Ciclofosfamida, Bleomicina, entre otros, para el propósito del presente trabajo solamente se describirá la droga utilizada en este caso.

La Bleomicina (BLM) es un fármaco de origen natural la cual fue aislada del caldo del hongo S. *verticillus*. La BLM se une al ADN al intercalarle los grupos bitiazol de su C terminal entre las bases de guanina de las hebras de DNA adyacentes. Tal intercalación coloca al grupo metálico de la bleomicina en proximidad con la desoxirribosa, columna vertebral del ADN. Como consecuencia resulta la rotura de una o de las dos hebras de DNA (en una proporción de 10:1) y debe ser reparada si la célula sobrevive. La bleomicina es un agente capaz de producir sustancias deficientes en electrones, tales como radicales hidroxilo, superóxido y peróxido de hidrógeno; estas especies reactivas de oxígeno dañan biomoléculas, alteran el estado redox de las células y han sido implicadas en la inducción de muerte celular por apoptosis (Chabner et al, 2009).

La bleomicina se administra por vía IV o SC en dosis de 10 a 20 unidades/m2 cada dos semanas. Las dosis superiores a 25 mg/m2 se relacionan con un riesgo mayor de toxicidad pulmonar. La disposición de la bleomicina se caracteriza por una captación lenta de los tejidos y por una hidrólisis en ciertos tejidos, como el hepático y el renal. La mayor parte de la dosis administrada se excreta por orina bajo la forma de la molécula intacta. Después de la administración subcutánea o intravenosa, desaparece del plasma, con una vida media de 2 a 3 horas. (Chabner et al, 2009).

Los mecanismos de toxicidad de la bleomicina están en relación con la acción directa del medicamento, así como la inducción de inflamación tisular. Los datos que subyacen a la fisiopatología de la toxicidad no son del todo conocidos y los disponibles en la actualidad son extraídos de modelos animales (Plumb 2008)

Se ha propuesto que la toxicidad de la bleomicina, que ocurre principalmente en pulmón y piel, se debe a la ausencia de hidrolasa de bleomicina, enzima que permite el metabolismo del fármaco a nivel hepático, esplénico, intestinal y medular en esos órganos. En la piel, la bleomicina produce hiperpigmentación dérmica, dermatitis y escleroderma (esclerosis dérmica), proceso fibrótico caracterizado por la acumulación de proteínas de la matriz extracelular en la piel; en pulmón, produce neumonitis intersticial la que está caracterizada por daño al epitelio alveolar, metaplasia del epitelio bronquial, daño a la membrana basal, infiltrado de células inflamatorias en los alvéolos y septos alveolares y daño endotelial. Estudios han revelado que el daño pulmonar inducido por bleomicina puede progresar a fibrosis cuando la alveolitis no se resuelve adecuadamente y no ocurren la regeneración epitelial y endotelial. El desarrollo de fibrosis involucra un desequilibrio en el metabolismo de la matriz extracelular caracterizado por la acumulación excesiva de colágenas fibrilares en el parénquima pulmonar (Cabrera, 2006).

MATERIALES Y MÉTODOS:

El proyecto se llevó a cabo en la Clínica Médica Veterinaria, sito en calle Julio Tort n° 26 de la Ciudad de Resistencia – Provincia del Chaco.

Se presentó a la consulta por derivación, una paciente hembra felina, castrada, de 12 años de edad, raza común europeo, la que presentaba una lesión unilateral ubicada sobre el borde palpebral inferior derecho, consistente en una placa costrosa, sobre elevada, alopécica, de forma ovoide, de 1,5 x 1 cm., de varios meses de evolución, con tendencia a la expansión y con signos de crecimiento rápido. A la exploración semiológica no se encontraron otras alteraciones, ni compromiso ganglionar.

Se procedió a tomar una muestra para citología por medio de raspado de la lesión con tinción de giemsa, la cual fue analizada en la misma clínica, arrojando como resultado el diagnóstico de Carcinoma de Células Escamosas. (Informe en anexo).

Con base en el resultado citológico, y teniendo en cuenta la ubicación del foco lesional, se optó por realizar una terapia basada en el uso de la Criocirugía acompañada con aplicaciones semanales de Bleomicina (BLM).

Antes de iniciar con la terapia crioquirúrgica se realizaron estudios complementarios: análisis de sangre, (que incluyó, hemograma completo, perfil hepático y perfil renal, proteínas totales y albuminas), (Informe en el anexo), un Ecocardiograma y una Ecografía abdominal (informe en el anexo). con el objetivo de poder proceder con mayor seguridad al proceso anestésico al que se sometió a la paciente para iniciar con la terapia.

El procedimiento se llevó a cabo con el paciente bajo anestesia, para ello previamente se realizó la pre medicación con xilacina 20% (2mg/kg), midazolam (0,1mg/kg), tramadol (2mg/kg). Para la inducción se utilizó 2mg/kg endovenoso de Propofol y 5mg/kg endovenoso de clorhidrato de ketamina.

Se utilizó un dispositivo de criocirugía portátil modelo CRY-AC® Cat. BRY-B-700 Brymill, con pulverizador recto para mayor precisión. Se procedió a untar con vaselina los bordes de la cuenca oftálmica para evitar lesionar áreas de tejido sano al aplicar el nitrógeno líquido, posteriormente se utilizó un dispositivo plástico para cubrir el globo ocular. Los procedimientos consistieron en tres ciclos de congelamiento y

descongelamiento; (con una duración de 60 segundos para el congelamiento), posteriormente se realizó una dosis de bleomicina (15 U/m2) subcutánea, las que se continuaron semanalmente como tratamiento adyuvante. Una vez que la paciente se recuperó del estado de anestesia, se medicó con meloxicam (0,2 mg/kg) el primer día, y luego se utilizó por dos días más a dosis de (0,1 mg/kg), con el fin de controlar la inflamación post quirúrgica; y penicilina G – dihidroestreptomicina (20000 UI/kg) por única vez con fines profilácticos.

1- 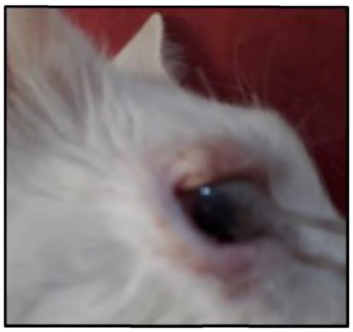

2-

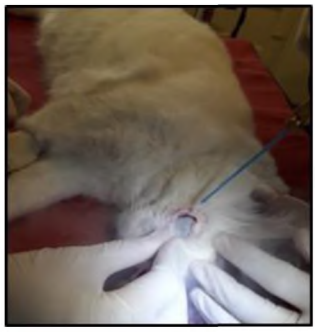

4-

Figura 9: Procedimiento crioquirúrgico: Dispositivo plástico utilizado para proteger el globo ocular (1 y 2). Aplicación del nitrógeno líquido, se puede apreciar como el tejido toma una coloración blanquecina producto del congelamiento. (3) Evaluación del sitio intervenido (4). Fuente: Imágenes cedidas por la Mv Cecilia F Solís Cimbaro.

Se realizaron controles sucesivos, luego de la intervención, por recomendación del profesional actuante.

El primer control post quirúrgico se realizó a las 24 hs., evidenciándose un proceso inflamatorio esperado en el área intervenida. Se indicó continuar con meloxicam (0.1 mg/kg) gotas, durante dos días.

Figura 10: Edema peri ocular 24hs posteriores a la criocirugía.
Fuente: Imágenes cedidas por la Mv Cecilia F Solís Cimbaro.

Posteriormente se realizó un segundo control a los 7 días de la intervención, donde se apreció la formación de la costra en el área afectada con una pequeña zona con producción de tejido de granulación (1). Se repitió la aplicación de bleomicina sc.

Se indicó regresar a control a los 7 días posteriores (2).

1-

2-

Figura 11: tercer control post quirúrgico: Se puede observar cómo evolucionó la herida a los pocos días de la intervención, apreciándose una pequeña área en proceso de formación de tejido cicatricial (1). Se observa una mejoría evidente en el proceso cicatricial (2).

Fuente: Imágenes cedidas por la Mv Cecilia F Solís Címbaro.

En el tercer control realizado a los 21 días posteriores a la crioterapia, se indica realizar una nueva sesión de criocirugía a las 48 hs.

A los 15 días de la segunda intervención, la paciente mostraba una evolución favorable.

Figura 12: Control post quirúrgico luego de la segunda sesión de criocirugía. La paciente evoluciona favorablemente.

Fuente: Imágenes cedidas por la Mv Cecilia F Solís Címbaro.

La paciente se encuentra en remisión con buen pronóstico

RESULTADOS:

La observación de signos macroscópicos y el examen citológico por raspado del tejido lesional fueron los procedimientos adoptados para aproximarnos el diagnóstico del carcinoma de células escamosas.

Previo a la intervención crioquirúrgica se realizaron estudios complementarios; los que incluyeron análisis sanguíneos (hemograma completo y perfil bioquímico), ecografía abdominal, ecocardiograma ; todos estos exámenes nos indicaban que la paciente era apta para someterse a la terapia de criocirugía.

Teniendo en cuenta la lesión y las características de la paciente, se optó por instaurar un tratamiento basado en criocirugía acompañado de quimioterapia con Bleomicina.

La paciente ha respondido favorablemente a la aplicación de la criocirugía, no presentó complicaciones intra, ni post quirúrgicas más allá de las modificaciones del tejido propias de la intervención; las que fueron tratadas con antiinflamatorios orales y además se aplicó una dosis antibiótica con fines preventivos. La terapia con Bleomicina no generó ninguna reacción local.

El control realizado a la semana de la intervención, muestra evolución de la lesión con formación de una costra, acompañada de una pequeña área en proceso de proliferación de tejido conectivo.

Tres semanas luego de la primer intervención, y notando que aún persiste un área con tejido canceroso, se decide realizar una nueva sesión de criocirugía.

Tras dos semanas luego de la segunda intervención se observa un proceso evolutivo bueno, sin complicaciones, por lo que se resuelve esperar 20 días, para evaluar si será necesario realizar una tercer intervención ya que el tejido de granulación está proliferando como se espera, aunque se observa una muy pequeña área en la porción media del borde palpebral inferior derecho con signos de permanencia de tejido lesional de origen tumoral.

DISCUSIÓN:

En este caso, la paciente se presentó con pelaje totalmente blanco con mucosas rosadas, lo que fue uno de los factores que pudo haber favorecido el desarrollo del CCE Coincidiendo con lo dicho por (Tonelli et al, 2011) donde cita la presencia de pelaje blanco como una característica que conduce al desarrollo de este tipo de neoplasia.

Tal como fue descripto, la paciente, de edad avanzada, presentaba una lesión en el parpado inferior, lo cual era una complicación para realizar una correcta escisión quirúrgica, en este caso coincidiendo con autores citados, (Roselló Matamalas, 2017; Soc. Argentina de Criocirugía); el uso de la criocirugía como técnica terapéutica fue beneficiosa en cuanto a el tiempo empleado, que es considerablemente más corto que el empleado en un procedimiento quirúrgico tradicional (Soc. Arg. De Criocirugía) y la cicatrización por segunda intención que se producen tras la criocirugía ofrecen un excelente resultado estético y funcional del párpado, como se pueden ver en las imágenes de los controles sucesivos a la paciente.

A pesar de Costa et al. (2013) ha informado que el procedimiento crioquirúrgico no produjo edema e inflamación local, en este caso la paciente presentó edema intenso y proceso inflamatorio local poco después del primer ciclo del procedimiento.

CONCLUSIONES:

El carcinoma de células escamosas es un tipo de neoplasia maligna que, si bien tiene bajo poder metastásico, es de rápida evolución comprometiendo a los tejidos vecinos, siempre que sean diagnosticados a tiempo; usualmente su pronóstico es benigno.

El tratamiento de elección primaria es la cirugía radical, aunque no suele ser bien aceptada por los propietarios por cuestiones estéticas, no obstante la mejor alternativa terapéutica depende de la localización, tamaño, así como del estadio en el que se encuentre la lesión al momento del diagnóstico.

Para este caso en particular, teniendo en cuenta la ubicación, características de la lesión y la edad de la paciente se optó con realizar criocirugía, ya que es una terapia efectiva para el control local de la lesión, se combinó además con quimioterapia a base de Bleomicina, la que está indicada para el tratamiento de este tipo de patología en particular.

La paciente se encuentra con una evolución favorable, no presento complicaciones durante las sesiones de criocirugía, ni posteriormente.

La lesión cancerosa esta involucionando, aunque no se puede decir que se ha logrado la cura de la enfermedad, pero si se puede concluir que la lesión tumoral está siendo controlada con gran éxito.

BIBLIOGRAFIA:

1- Aluma Tenorio,M ; Gomez Vargas L .2005.Criocirugia. Revista Asocolderma. Asociación Colombiana de Dermatología y Cirugía Dermatológica. Octubre 2005. Vol 13. Nro 3: 175-185. Bogotá – Colombia. [en línea] [consulta: 30 de JUNIO de 2021]. Disponible en https://revista.asocolderma.org.co/index.php/asocolderma/article/view/534/491.

2- Bertone E. R., Snyder, L. A. y Moore, A. S. (2003). Environmental and risk factors for oral squamous cell carcinoma in domestic cats. Journal of Veterinary Intern Medicine. 17 (4),557-562.

3- Bonilla, DF; Buriticá Gavira, EF. (2007).Carcinoma de células escamosas en un paciente canino. Revista CES Medicina Veterinaria y Zootecnia. Vol 2.Nro1: 29-33. Medellin –Colombia. [En línea][consulta: 20 de junio de 2021].Disponible en : https://w.w.w.redalyc.org/pdf/3214/321428097003.pdf

4- Cabrera BS. Bleomicina: un modelo de fibrosis pulmonar. Rev Inst Nal Enf Resp Mex. 2006; 19 (1): 53-61.[en línea] [consulta el 28 de septiembre de 2021]. disponible en: https://www.medigraphic.com/pdfs/iner/in-2006/in061h.pdf.

5- Cabrera Morales C. M., López-Nevot M. A.. Efectos de la radiación ultravioleta (UV) en la inducción de mutaciones de p53 en tumores de piel. Oncología (Barc.) [Internet]. 2006 Sep [citado 2021 Nov 17] ; 29(7): 25-32. Disponible en: http://scielo.isciii.es/scielo.php?script=sci_arttext&pid=S0378-48352006000700003&lng=es.

6- Cartagena Albertus, J C. 2011. Manual clínico por especialidades: Oncología Veterinaria. Editorial Servet. España.

7- Chabner, B A; Lynch T J jr; Lingo, D L. 2009. Harryson manual de oncología. Editorial Mc Graw Hill Interamericana. México.

8- Coctelera Walaa Hamed Nasry ,Haili Wang1 ,Kathleen Jones ,Wessel P. Dirksen ,Thomas J. Rosol ,Juan Carlos Rodríguez-Lecompte yChelsea K. Martin . Expresión de CD147 y ciclooxigenasa en el carcinoma oral de células escamosas felino. 2018. Canadá. [en línea][consultado el 11 noviembre del 2021].

9- Costa, C; Paiva, CV;Ramos, DS; et al. Criocirurgia no tratamento de carcinoma de células escamosas em cão. Vol 5. Nro 1: 213-221. 2013. [en línea] [consulta: 17 de mayo de 2021]. Disponible en https://revistas.unisucre.edu.co/index.php/recia/article/view/486/533

10- Couto, CG; Nelson, RW. 2010. Medicina interna de pequeños animales.4ta edición. Editorial Intermédica. Buenos Aires- Argentina.

11- Criocirugía en Veterinaria. Argentina: Sociedad Argentina de Criocirugía. [en línea] [Consulta: 20 de mayo 2021]. Disponible en https://www.criocirugia-sac.org/criocirugia.

12- De la Riva,C ; Domingo, V; Martos, J; Balañá, B; De Rojas,P; Del Castillo,N; Electroquimioterapia. Revista Argos. Abril 2021. Nro 221. Pág 82-87. [en linea] [consultado el 28 de junio 2021]. Disponible en https://www.portalveterinaria.com/pdfjs/web/viewer.php?file=/upload/riviste/Argos227_MR.pdf#page=84

13- Dovson, JM; Lascelles, BD.2014. Manual de oncología en pequeños animales. 3ra edición. Editorial Lexus. Barcelona – España.

14- Ettinger, SJ; Feldman, EC. 2002. Tratado de medicina interna veterinaria enfermedades del perro y del gato. 5ta edición.vol 1. Editorial Intermédica. Buenos Aires- Argentina. P.583-585.

15- Ettinger, SJ; Feldman, EC. 2007. Tratado de medicina interna veterinaria enfermedades del perro y del gato. 6ta edición.vol 1. Editorial Elsevier. Madrid- España.

16- Foale R; Demetriu J. 2010. Oncología de pequeños animales. Editorial El Servier.China.

17- Fogel, F. 2005. Consulta rápida en la clínica diaria. Editorial Intermédica. Buenos Aires – Argentina.

18- Fragueiro Frías, V; Fernández, J; Pelegri, M; Carrasco, G; Alberti, J; Rosso Lastra, L; Pessatti L. Carcinoma de células escamosas felino. Presentación, procedimientos y seguimiento de casos. [en línea] [consulta: 27 de mayo de 2021]. Disponible en https://p3.usal.edu.ar/index.php/signos/article/viewFile/4966/6539

19- Henry CJ, William Jr, GB, Whitley EM et al. Canine digital tumors: a veterinary cooperative oncology group retrospective study of 64 dogs. J Vet Intern Med 2005; 19:720-724.

20- Lagarde RR.Carcinoma celulas escamoso nasal felino: estadificacion clínica para su tratamiento crioquirúrgico. REDVET Revista electrónica de veterinaria. Vol IX. Nro 12. Diciembre 2008. Malaga –España. [en línea] [consultado el 11 de mayo de 2021]. disponible en http://w.w.w.redalyc.org/articulo.oa?id=636171117008

21- Larry,PT; Smith,H; 2008. Blackwell´s la consulta veterinaria en 5 minutos canino y felino. 4ta edición. Editorial Intermédica. Buenos Aires – Argentina.

22- Manzuc Pablo; Denzoin Vulcano Laura. 2017. Carcinoma de células escamosas. [en línea] [consultado el 16 de agosto 2021]. disponible en https://w.w.w.seleccionesveterinarias.com/nota/1095-carcinoma-de-celulas-escamosas.

23- Merck.2000.El manual Merck de veterinaria.5ta edición en español. Editorial Océano. Barcelona-España. Pág 775.

24- Miller WH, Griffin CE, Campbell KL. Muller & Kirk: Dermatología en Pequeños Animales 7ma edición. Buenos Aires, Argentina: Inter-Médica, 2014, p. 849-924.

25- Ogilvie, GK. 2016.Fundamentos para la atención compasiva del paciente con cáncer.Editorial Intermédica. Buenos Aires- Argentina.

26- Pasquali,P. 2015. Cryosurgery A Practical Manual. Editorial Springer. España.

27- Plumb, DC; Pharm, D. 2017. Plumb manual de farmacología veterinaria. 8ta edición. Editorial Intermédica. Buenos Aires- Argentina.

28- Quintero Chavarria, Valeria. 2021. Reporte de caso de Carcinoma de Células Escamosas infiltrante en felinos en la clínica veterinaria "tu fiel amigo". Caldas – Antoquia.

29- Rattio, Maria Celeste.2020.Abordaje del paciente con carcinoma de células escamosas.(CCE). [en línea][consultado el 15 de mayo de 2021]disponible en: https://mayorslab.com.ar/videoteca/abordaje-del-paciente-con-carcinoma-de-celulas-escamosas/

30- Rosselló Matamalas AM. 2017.El Carcinoma de Células Escamosas Felino: la electroquimioterapia y otros tratamientos novedosos. Trabajo fin de grado en Veterinaria. Zaragoza-España.

31- Sanz Ressel, B.L.; . Barbeito C.G; . Massone A.R. 2020. carcinoma de células escamosas cutáneo en caninos.[En linea] [Consultado el 26 de junio 2021]. Disponible en: https://axoncomunicacion.net/carcinoma-de-celulas-escamosas-cutaneo-en-caninos/

32- Tonelli, EA; Duchene, A; Suraniti, A; Loiza, M; Reynes, L. Tratamiento tópico del carcinoma de células escamosas (CCE) cutáneo felino en forma tópica con 5 fluoracilo (5 FU): Descripción de un caso clínico. Revista Veterinaria Argentina. Vol 18. Nro 276. Abril 2011. [en línea] [consulta: 22 de mayo de 2021]. Disponible en https://www.veterinariargentina.com/revista/2011/04/tratamiento-topico-del-carcinoma-de-celulas-escamosas-cce-cutaneo-felino-en-forma-topica-con-5-fluoruracilo-5-fu-descripcion-de-un-caso-clinico/comment-page-1/

33- Villamizar, BJ; Garcia, JF. Criocirugía. Revista Asocolderma.Asociacion Colombiana de dermatología y Cirugía Dermatológica. Vol 3. Nro 1. Febrero 1994.Bogotá – Colombia. [en línea] [consulta: 22 de mayo de 2021]. Disponible en https://revista.asocolderma.org.co/index.php/asocolderma/article/view/946/889.

34- Withrow & MacEwen's Small Animal Clinical Oncology. 2013. Quinta edición. Editorial El Servier. Reino unido.

SITIOS WEB:

1. https://www.peritoanimal.com.br/gato-com-nariz-inchado-o-que-pode-ser-23096.html
2. http://www.gatospedia.com/limpieza-de-las-orejas-del-gato/
3. https://peltorhearingprotectorsbest.blogspot.com/2020/05/gatos-blancos-con-amarillo.html
4. https://seopositivo.net/carcinoma-de-celulas-escamosas-gato.html
5. http://vegetarianizados.blogspot.com/2015/12/enfermedades-en-gatos-de-orejas-blancas.html
6. https://meganicho.com/enfermedades-de-la-piel-en-gatos/

ANEXOS:

ANEXO 1: Análisis citológico.

CLÍNICA MÉDICA VETERINARIA

RESULTADO ANALISIS CITOLOGICO.

PROPIETARIO: Aranda, Ana María.		
DIRECCIÓN:	**LOCALIDAD:** Resistencia.	
TELÉFONO:	**e-mail:**	

PACIENTE: TITA.		
ESPECIE: Felina	**RAZA: Común Europeo**	**EDAD: 13 años**
SEXO: Hembra (C)	**PELAJE: Blanco**	**PESO: 5,5 kg**
TRATAMIENTO RECIBIDO:		

VETERINARIO REMITENTE: Dra. Solis Cimbaro, Cecilia.

FECHA DE REMISIÓN: 23/03/2021
TIPO DE MUESTRA: Hisopado y raspado de piel, lesión ulcerada en piel de ojo izquierdo, párpado inferior. Varios meses de evolución.
ESTUDIO REALIZADO: Citología con coloración de GIEMSA.
RESULTADOS:

Nro.Muestra	Microscopia
2	Se observan células epiteliales escamosas, con diferentes grados de maduración. Células superficiales con núcleos picnóticos o anucleadas y células con atipia, con núcleos grandes pleomórficos, nucléolos prominentes. Anisocitosis. Abundantes polimorfonucleares y eritrocitos.

OBSERVACIONES: El material remitido es sugerente de Células Epiteliales Escamosas con criterios neoplásicos malignos.

Resistencia, 25 de Marzo de 2021.-

Cecilia F. Soliz Cimbaro
Médica Veterinaria
MP. Nº 869

José Manuel Arias
Médico Veterinario
MP. Nº 939/1473

clinicamedicaveterinaria@outlook.com – Julio Tort 26 – Resistencia. Chaco.

ANEXO 2: Análisis de Sangre (Hemograma y bioquímica sanguínea).

CLÍNICA MÉDICA VETERINARIA

Nombre: " TITA"
Propietaria: Aranda Ana María
Solicitado por: Dr. Arias José

Fecha: 29/09/2021

HEMOGRAMA

Estudio	Valores hallados	Caninos	Felinos
Hematocrito	34	40 - 60	35 - 55
Eritrocitos x 10^6/mm³	3.7	5 - 9	5 - 10
Leucocitos x 10^3/mm³	10	6 - 16	5 - 20
Hemoglobina g/dl	11.4	12 - 20	9 - 15
Rto de plaquetas x 10^3/mm³	550	160 – 500	

FORMULA LEUCOCITARIA

	Recuento total (x mm³)	Neutrófilos		Eosinófilos	Basófilos	Linfocitos	Monocitos
		Segmentados	En banda				
Valor normal	6.000 - 17.000	60 - 77 %	0-3 %	2 - 7 %	0 - 1 %	15 - 35 %	2 - 5 %
Paciente	10.000	70	0	0	0	30	9

QUIMICA

Estudio	Resultado	Caninos	Felinos
Uremia g/l	0.50	0,20 – 0,40	0,20 – 0,50
Creatinina mg/dl	0.90	0,5 – 1,5	0,5 - 2,0
G.O.T UI/l	52	10 – 60	
G.P.T UI/l	95	10 - 60	
Fosfatasa Alcalina UI/l	70	Adultos h/300 Cachorros< 500	h/70 <200
Amilasemia UI/l		Hasta 800	
Albúmina g/dl	3.8	2.5 -4.0	2.5 - 3.5
Proteínas Totales g/dl	8.0	5,5 - 7,6	
Colesterol mg/dl		150 – 280	80 – 150
Triglicéridos mg/dl		10 - 150	5 - 60
Calcio mg/dl		8.5 - 10.0	
Fósforo mg/dl		3.0 - 6.5	
Glucemia mg/dl		70 – 110	60 – 140
SODIO PLASMATICO / mEq/l	150	140 - 155	145 - 160
POTASIO PLAMATICO / mEq/l	3.6	3,8 – 5,8	3,7 – 5.0
CLORO / mEq/l	108	105 - 129	105 - 129

Cecilia F. Dalle Cimbaro
Médica Veterinaria
MP. N° 869

José Manuel Arias
Médico Veterinario
MP. N° 939/1473

clinicamedicaveterinaria@outlook.com - Julio Tort 26 – Residencia Chaco.

ANEXO 3: Ecografía abdominal y Ecocardiografía.

Informe de ecografía

Paciente: *Tita. Felino, hembra (castrada). Edad: 13 años. Raza: europea. Propietaria: Ana María Aranda*

Fecha: *29 de septiembre de 2021*

Deriva: *Dra. Cecilia Solis Cimbaro.*

A la exploración ecográfica se observa:

Vejiga con moderada distensión, de paredes de estructura conservada, de espesor normal. Contenido anecoico normal.

Riñones, tanto derecho como izquierdo, de forma y tamaño conservados. Corteza ecogénica a hiperecoica, lisa, regular. Médula renal anecoica. Relación corteza – médula conservada. Riñones seniles.

Estómago, de paredes de estructura conservada, de espesor normal. Contenido ecogénico (alimento) en poca cantidad. Movimientos peristálticos normales.

Asas intestinales de paredes conservadas. Contenido ecogénico en poca cantidad. En colon descendente, se observa materia fecal normal.

Hígado de forma normal. Tamaño conservado. Bordes lisos, regulares. Parénquima hipoecoico, de textura media, homogéneo, contraste conservado. Vesícula biliar de forma redondeada, de paredes hiperecoicas, ligeramente engrosadas, con contenido anecoico normal.

Bazo de forma normal. Tamaño conservado. Cápsula hiperecoica, lisa, regular. Parénquima ecogénico, de textura fina, homogéneo.

No se observan linfonódulos reactivos.

No se observa líquido libre en cavidad abdominal al momento de la exploración ecográfica.

A la exploración ecográfica del corazón, se observa: cámaras conservadas en estructura y espesor. Diámetro de la cámaras conservadas. Valvulas conservadas. Fracción de eyección y de acortamiento conservadas. Pericardio conservado.

Andrea Carolina Lomónaco

Médica Veterinaria MP 530