



## **Luxación Discal: Reporte de un caso Clínico**

\*Od. Altamirano, Ricardo H.

\*\*\*Dr. Christiani, Juan J.

\* Docente de la Cátedra de Oclusión

\*\*\*Doctor en Odontología. Docente de Preclínica de Prótesis

Facultad de Odontología Universidad Nacional del Nordeste. Argentina

Autor de correspondencia:

Correo electrónico: [rhaltamirano@hotmail.com](mailto:rhaltamirano@hotmail.com)

Dirección postal: Av. Libertad 5450. CP.3400. Corrientes. Argentina

### **Resumen**

Los trastornos de la articulación temporomandibular, también conocidos como disfunción temporomandibular o disfunción craneomandibular, son un conjunto de alteraciones relativas a la articulación temporomandibular y las estructuras anatómicas que la rodean, que son causa de dolor de cabeza (cefalea) y trastornos faciales dolorosos de diversa intensidad que afectan un porcentaje importante de la población.

El objetivo del presente estudio fué evaluar un caso clínico de luxación discal, desde el aspecto clínico e imageneológico a fin de conocer esta patología que afecta un gran porcentaje de la población.

Se presentó a la consulta paciente de sexo femenino, 50 años. Al exámen clínico la paciente relataba dolor y ruido de su articulación temporomandibular, a la apertura y cierre, observándose una pequeña desviación izquierda durante la apertura. Al análisis imagenológico se observan alteraciones a nivel de la articulación témporomandibular derecha, reabsorción del cóndilo y luxación discal no reductible. Para mejor la estabilidad articular y la sintomatología dolorosa se confeccionó una férula estabilizadora oclusal, lo que permitió descontracturar los engramas musculares y disminuir significativamente el dolor.

El uso de una férula es una alternativa no invasiva para lograr mejor estabilidad condilar y disminuir la presencia del dolor en la zona afectada.

**Palabras Clave:** articulación temporomandibular, trastorno temporo mandibular luxación, dolor.



## **Introducción**

Los trastornos de la articulación temporomandibular, también conocidos como disfunción temporomandibular (TTM) o disfunción craneomandibular, (DCM), son un conjunto de alteraciones relativas a la articulación temporomandibular y las estructuras anatómicas que la rodean, que son causa de dolor de cabeza (cefalea) y trastornos faciales dolorosos de diversa intensidad que afectan un porcentaje importante de la población<sup>1</sup>.

El término de trastornos Temporomandibulares, es utilizado generalmente para hacer mención a las diferentes afecciones de la Articulación temporomandibular (ATM), de la musculatura masticatoria y de las estructuras asociadas. El diagnóstico específico de los TTM incluye la exploración de los músculos masticatorios, los huesos que forman parte de la articulación, temporal y apófisis condilar, incluyendo el disco articular y las sinoviales, exploración de la función masticatoria, análisis de la disfunción dolorosa.

Realizado un examen clínico preciso y adecuado se puede diagnosticar presuntivamente diversos TTM tales como dolor crónico asociado a trastornos del comportamiento, síndrome de dolor miofascial (SDM), desplazamientos discales con o sin reducción, artritis reumatoide y enfermedades degenerativas como la artrosis, entre otros.

Los principales síntomas y signos de ATM, se asocian a una función del complejo cóndilo disco, los síntomas se asocian al movimiento condileo y se describen como sensaciones del chasquido articular o atrapamiento de la articulación, suelen ser constantes, repetitivos y a veces progresivos. Los trastornos pueden subdividirse en 3 grandes grupos: alteraciones complejodisco, incompatibilidad estructural de las superficies articulares y trastornos inflamatorios. Las alteraciones del complejo cóndilo-disco representan un cambio en la relación anatómica normal entre el disco y el cóndilo, lo que interfiere en el movimiento suave de la articulación temporomandibular. Estos trastornos se manifiestan por toda una gama de alteraciones, la mayoría de las cuales puede considerarse un espectro continuo de trastornos progresivos asociados a macrotraumatismos y microtraumatismos. Se incluyen en este grupo el desplazamiento discal, la luxación discal con reducción y la luxación discal sin reducción<sup>2-7</sup>.

El desplazamiento discal constituye el primer estadio de este grupo de alteraciones. En este trastorno funcional el disco articular se encuentra desplazado con respecto al cóndilo, pero no ha



perdido el contacto con la superficie articular del mismo. El término luxación discal con reducción significa que el disco luxado regresa a su posición normal en relación con el cóndilo durante la apertura de la boca, aunque vuelve a luxarse durante el cierre mandibular. En la luxación discal sin reducción el disco se encuentra dislocado con relación al cóndilo y durante los movimientos normales de la mandíbula no retorna a su posición normal respecto al cóndilo<sup>6</sup>. Las alteraciones del complejo cóndilo disco tienen su fallo en la rotación del disco sobre el cóndilo, esta pérdida del movimiento discal puede producir cuando hay alargamiento de los ligamentos colaterales discales y de la lamina retrodiscal posterior inferior. Los tres tipos de alteraciones del complejo disco son: Desplazamiento discal: si se produce una distensión de la lamina retrodiscal inferior y el ligamento colateral discal, el disco puede adoptar una posición mas anterior por la acción del musculo pterigoideo lateral superior. Cuando esta tracción se sitúa sobre una parte mas posterior del disco, puede producirse una un desplazamiento de traslación anormal del cóndilo sobre el disco durante la apertura, al movimiento anormal se le asocia un clic articular, que puede notarse solo a la apertura (clic simple) o tanto a la apertura y al cierre un doble clic(clic reciproco).-Luxación discal con reducción: Si se produce un mayor alargamiento de la lamina retrodiscal inferior, y los ligamentos colaterales discales y el borde posterior del disco se adelgaza lo suficiente, el disco puede deslizarse o ser forzado por todo el espacio discal. Dado que el disco y cóndilo han dejado de ser articulados, este trastorno se llama Luxación discal. Si el paciente puede manipular la mandíbula de manera que el cóndilo vuelve a situarse sobre el borde posterior, se dice que se ha reducido el disco.

La luxación mandibular es una dislocación completa de las superficies articulares temporales y condilares. Se puede producir por un espasmo del músculo pterigoideo externo (debido generalmente a un bostezo, a una situación de cansancio mandibular –por ejemplo, después de una visita larga al odontólogo-) por una sobrerotación del cóndilo (por un traumatismo o al forzar el movimiento de apertura bucal, por ejemplo), dentro de esta podemos tener Luxación discal sin reducción: Cuando el ligamento se alarga y se pierde la elasticidad de la lamina retrodiscal superior, la recolocación del disco resulta mas difícil. Cuando el disco no se reduce, la traslación del cóndilo hacia delante fuerza simplemente el desplazamiento del disco delante del cóndilo<sup>6,8</sup>.



El presente trabajo tiene por objetivo evaluar un caso clínico de luxación discal, desde el aspecto clínico e imageneológico a fin de conocer esta patología que afecta un gran porcentaje de la población

### **Caso clínico:**

Paciente de sexo femenino de 50 años de edad concurre al Servicio de Oclusión y ATM del Hospital Odontológico de la Facultad de Odontología de la Universidad Nacional del Nordeste. Al interrogatorio la paciente manifiesta que en su infancia tuvo un macrotrauma a la caída de un caballo, donde manifiesta haberse golpeado y sentido dolores del lado afectado, motivo de la consulta en la actualidad, también relata haber quedado en dos oportunidades con la boca abierta en una de ellas lo pudo resolver por sí sólo y en otra recurrió a la asistencia de un profesional que le realizó maniobras de desbloqueo recuperando su cierre y normoclusion.

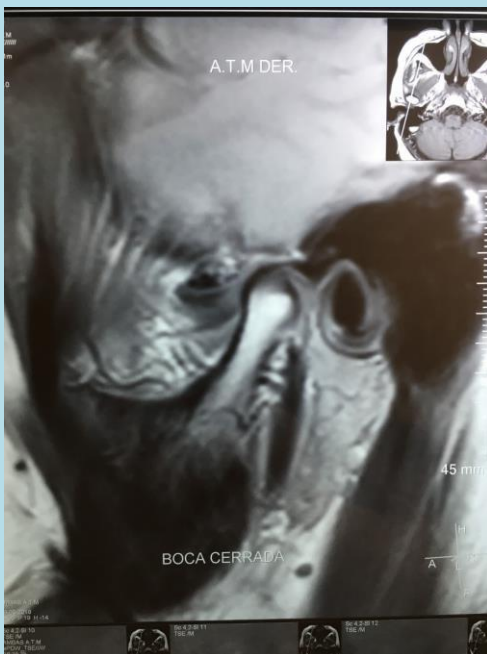Al exámen clínico la paciente relata dolor y ruido de su articulación temporo mandibular, a la apertura y cierre, observándose una pequeña desviación a la izquierda durante la apertura y recuperando la centralidad en la apertura máxima, siendo la medida de la misma 48 mm, también se observa falta de acoplamiento en su guía anterior, con la imposibilidad de realizar movimientos excéntricos debido a la falta función de la guía canina. Presenta ruidos articulares en ambas ATM en apertura y cierre

Se realizó una inspección visual y táctil de toda la cabeza y cuello, simetría facial, exploración de los músculos de cabeza y cuello encontrando una gran contractura, a nivel de los esternocleidomastoideo y trapecios de ambos lados, se realizó el mapeo del dolor de ambos lados de la ATM (mapa del dolor del Dr. Rocabado), encontrando dolor en las zonas de sinoviales anteriores (1,2), posteriores (5,6) y zona retrodiscal, con mayor dolor en la ATM derecha. Se le indico en forma inmediata un tratamiento de calor húmedo (con toallas) en las zonas musculares donde manifestaba su dolor, de manera de relajar la musculatura, disminuir la presión de los nervios y mejorar la circulación, se le enseñó a realizar maniobras para disminuir la apertura en el bostezo (oponer resistencia con una mano por debajo del mentón), y prohibirle comer todo tipo de sándwich o alimentos que requieran una apertura máxima, para evitar algún tipo de bloqueo, sé le receto una medicación para el dolor con miorelajante.

Se le indicó una Resonancia magnética nuclear (RMN) para evaluar las estructuras anatómicas involucradas, y la posiciones condíleas con respecto al disco articular, y la presencia de alguna patología en la zona: Corte sagital (a boca cerrada; a boca abierta: apertura mínima 20mm y apertura máxima) y un Corte Coronal: T1 y T2.

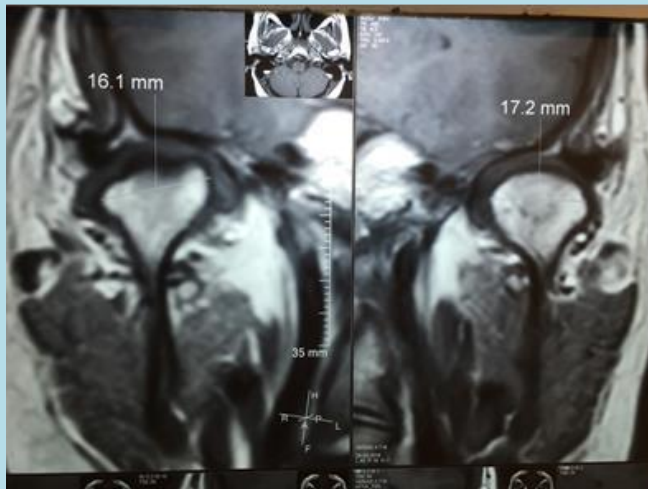
Al observar la RMN en un corte sagital se observa la ATM derecha con una gran reabsorción del techo de la cabeza del cóndilo como así también la presencia de un proceso degenerativo, a boca cerrada se observa un adelantamiento muy marcado del disco articular que también se mantiene en esa posición en apertura mínima y máxima, lo que nos da un indicio de que el disco no participa en los movimientos de apertura y cierre ya que permanece todo el tiempo adelantado, es decir no lo recaptura en ningún momento por lo tanto tenemos una luxación marcada en el sector derecho.(Figura1)

Figura 1. Corte sagital ATM derecha

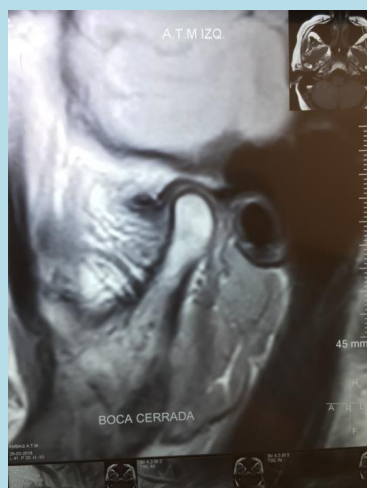

En el corte coronal de la ATM derecha se observa que tiene un diámetro 16.1 lo que nos determina una disminución marcada en sus diámetros productos de los procesos degenerativos, siendo 19 mm normal. En Figura 2 se puede observar las diferencias marcadas entre ambos cóndilos.

Figura 2. ATM derecha e izquierda (corte coronal) T1 y T2.



En la ATM izquierda se observa a boca cerrada en un corte sagital un adelantamiento pronunciado del disco, como así también en apertura mínima y máxima, lo que nos indica la presencia de una luxación discal anterior sin recaptura ya que no interviene en ningún momento de los movimientos de rotación y traslación. Figura 3. Corte sagital: ATM izquierda. Boca cerrada

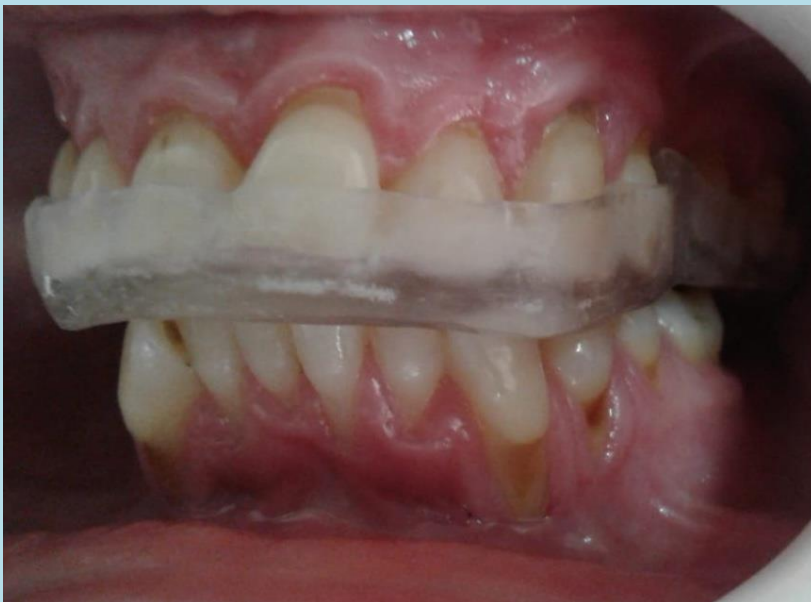

El primer paso del tratamiento fue realizar una impresión y modelo para poder ver el estado de sus piezas dentarias y los tratamientos que necesitaba con el fin de poder confeccionar una placa. La placa orgánica (figura 4) se realizó con un material de acrílico de termocurado cristal transparente donde se le confecciono una rampa en el sector anterior para que pueda realizar todos los movimientos excéntricos, que no podía hacer debido a su mala oclusión, se logró

adaptar la placa en una posición adecuada de tal manera que los contactos de ambos lados de la misma fueran bien definidos, simétrico y simultáneos, eso nos da la pauta que la mandíbula está asentando correctamente en posición; asimismo 2 mm de altura en la placa en el sector posterior lo que permitirá descomprimir esa zona retrodiscal y lograr formar un pseudo disco para compensar la falta de disco articular interpuesto entre ambos cóndilos debido a que se halla totalmente adelantado en las resonancias realizadas, y poder normalizar con el tiempo sus movimientos articulares y principalmente calmar el dolor que fue el motivo principal por el cual concurrió a la consulta.

Al paciente se la controló a los 15, 30 y 60 días donde los cambios fueron mejorando en forma gradual, en el segundo control (30 días) el paciente relató no tener sintomatología dolorosa, y los ruidos no habían desaparecido del todo, pero disminuyeron en forma significativa ya que la paciente los determinaba como tolerables o imperceptibles.

Figura 4. Placa Orgánica instalada en Boca





## Discusión

Las luxaciones discales sin reducción constituyen el estadio más avanzado de los desórdenes discales. Numerosas investigaciones reportan resultados satisfactorios con la utilización de terapia mínimamente invasiva en este trastorno: Harvey y colaboradores<sup>8</sup> con artrocentesis lograron incrementar la apertura oral y disminuir el dolor articular en 30 pacientes afectados. Nascimento y colaboradores<sup>9</sup> alcanzaron los mejores resultados en el grupo donde aplicaron bloqueo anestésico auriculotemporal más terapia física de masaje y estiramiento muscular. Manfredini<sup>10</sup> a través de un metaanálisis comparó la aplicación de tratamientos conservadores e invasivos en la luxación discal sin reducción. El autor concluyó en que en la mayoría de las comparaciones realizadas no se obtuvo diferencias estadísticas significativas entre ambos tratamientos. Según el autor las evidencias sugieren que los pacientes afectados con esta alteración deben ser tratados inicialmente con los tratamientos menos invasivos y se debe de valorar adecuadamente el riesgo-beneficio antes de pasar a un tratamiento invasivo. Schiffman y colaboradores<sup>11</sup> en un ensayo clínico controlado y aleatorizado en 106 pacientes con luxación discal sin reducción compararon cuatro estrategias de tratamiento: tratamiento médico, rehabilitación no quirúrgica, artroscopia quirúrgica y artroplastia. No se obtuvieron diferencias significativas entre los tratamientos. Los autores al concluir recomiendan que el tratamiento no quirúrgico debe ser empleado antes de acudir a la cirugía.

El desplazamiento discal anterior y sinovitis es una disfunción que muchos autores denominan como alteraciones intracapsulares o intraarticulares<sup>12</sup> y se definen como una relación anormal entre el cóndilo mandibular, el tubérculo articular del hueso temporal y la fosa mandibular. Tal como refiere Marchegiani<sup>13</sup> y Takatsuka<sup>14</sup> a través de estudios de REM; el desplazamiento o luxación discal es el la alteración más frecuente (57 % según Marchegiani y 81.7 % según Takatsuka), los TTM son más frecuente en el sexo femenino, coincidente con el caso reportado, dicha situación constituye un factor de riesgo para los TTM que indican una relación de 3:1 a 4:1 con respecto al sexo masculino.

Castañeda y colaboradores concluye en un estudio que las férulas oclusales reducen las manifestaciones clínicas en los pacientes con TTM, pues mejoran la posición condílea al aumentar la dimensión vertical de este y proporcionan temporalmente una situación oclusal





permitiendo una oclusión más estable, similar al caso presentado donde desapareció el dolor en el tiempo evaluado.

Okeson en 2008 reportó que las férulas oclusales actúan reduciendo los síntomas y signos de TTM al alterar el estado oclusal habitual del paciente, mejoran la posición condílea al aumentar la dimensión vertical del paciente<sup>8</sup>.

### **Conclusiones**

Es importante lograr el restablecimiento de la oclusión lo más estable posible y para ello uso de férulas es muy importante para lograr no solo el equilibrio oclusal sino condilar.

Con el uso de la placa se logró aliviar como primera instancia, la sintomatología dolorosa del paciente que fue su principal motivo de consulta, (es decir se descomprimió las zonas retrodiscales, se pudo descontracturar los engramas musculares que presentaba) y lo más importante se pudo mejorar su posición condilar logrando que sea más estable, y en una posición ideal para iniciar un tratamiento rehabilitador definitivo: corrección, (Ortodoncia). El uso de una férula es una alternativa no invasiva para lograr mejor estabilidad condilar y disminuir la presencia del dolor en la zona afectada

### **Bibliografía**

- 1- Schiffman, Eric; Ohrbach, Richard; Truelove, Edmond; Look, John; Anderson. Gary; Goulet, Jean-Paul. J Oral Facial Pain Headache. 2014; 28 (1): 6-27.
- 2- Khan Mubeen, Vijayalakshmi KR, Gupta N. Low Intensity Laser Therapy in Disc Derangement Disorders of Temporomandibular Joint: A Review Article. Int J Odontostomat. 2013; 7(2): 235-239.
- 3- Altaf M, Ajaz S. Efficacy of Temporomandibular Joint Arthrocentesis on Mouth Opening and Pain in the Treatment of Internal Derangement of TMJ—A Clinical Study. J Maxillofac Oral Surg [Internet]. 2013 Apr [citado 05 Dic 2014]; 13(3):244–248. Disponible en: <http://link.springer.com/article/10.1007%2Fs12663-013-0522-7/fulltext.html>



- 4- Monje Gil F, Nitzan D, González Garcia R. Temporomandibular joint arthrocentesis. Review of the literature. *Med Oral Patol Oral Cir Bucal* [Internet]. 2012 Jul [citado 13 Sep 2014]; 17(4):e575–e581. Disponible en: <http://www.ncbi.nlm.nih.gov/pmc/articles/PMC3476018/>
- 5- Razek A, Belasy F, Ahmed W, Haggag M. Assessment of articular disc displacement of temporomandibular joint with ultrasound. *J Ultrasound* [Internet]. 2014 Oct [citado 13 Dic 2014]:1-5. Disponible en: <http://link.springer.com/article/10.1007/s40477-014-0133-2/fulltext.html>.
- 6- Okeson JP. *Tratamiento de oclusión y afecciones temporomandibulares*. 6a ed. Filadelfia: Mosby; 2008.
- 7- Naeije M, te Veldhuis AH, te Veldhuis EC, Visscher CM, Lobbezoo F. Disc displacement within the human temporomandibular joint: a systematic review of a ‘noisy annoyance’. *J Oral Rehabil* [Internet]. 2013 Feb [citado 13 Sep 2014]; 40(2):139-158. Disponible en: <http://onlinelibrary.wiley.com/enhanced/doi/10.1111/joor.12016/>
- 8- Harvey T, Neelakantan RS, Titus T. Role of Arthrocentesis in the Management of Acute Closed Lock of TM Joint: A Pilot study. *J Maxillofac Oral Surg* [Internet]. 2012 Dec [citado 08 Dic 2014]11(4):390–393. Disponible en: <http://www.ncbi.nlm.nih.gov/pmc/articles/PMC3485470/>
- 9- Nascimento MM, Vasconcelos BC, Porto GG, Ferdinanda G, Nogueira CM, Raimundo RC. Physical therapy and anesthetic blockage for treating temporomandibular disorders: A clinical trial. *Med Oral Patol Oral Cir Bucal* [Internet]. 2013 Jan [citado 08 Dic 2014]; 18(1):e81-5. Disponible en <http://www.ncbi.nlm.nih.gov/pmc/articles/PMC3548651/>.
- 10- Manfredini D. No significant differences between conservative interventions and surgical interventions for TMJ disc displacement without reduction. *Evidence-Based Dentistry* [Internet]. 2014 [citado 08 Dic 2014]; 15: 90–91. Disponible en: <http://www.nature.com/ebd/journal/v15/n3/full/6401049a.html>
- 11- Schiffman EL, Look JO, Hodges JS, Swift JQ, Decker KL, Hathaway KM., et al.



- Randomized Effectiveness Study of Four Therapeutic Strategies for TMJ Closed Lock. *J Dent Res* [Internet]. 2007 Jan [citado 08 Dic 2014]; 86(1):58–63. Disponible en: <http://www.ncbi.nlm.nih.gov/pmc/articles/PMC2278036/>
- 12-Concha G. Imágenes por resonancia magnética de la articulación temporomandibular. *Rev. Hosp. Clin. Univ. Chile*. 2007;18(1):121- 30. 14.
- 13-Marchagiani S, et al. Resonancia magnética nuclear en la valoración de la luxación discal en la articulación temporomandibular condicionada por cambios degenerativos óseos. *Rev. Arg.Radiol* 2006;70(1):23-30.
- 14-Takatsuka S, et al. Disc and condyle traslation in patients with temporomandibular disorder. *Oral Surg. Oral Med. Oral Pathol. Oral Radiol Endod*. 2005;99(1):614- 21.
- 15-Castañeda Deroncelé Mario, Ramón Jiménez Ruth. Uso de férulas oclusales en pacientes con trastornos temporomandibulares. *MEDISAN* [Internet]. 2016 Abr [citado 2018 Nov 07] ;20( 4 ): 530-543. Disponible en: <http://scielo.sld.cu/scielo.php>.
- 16-Maglione H. Disfunción Craneomandibular. Venezuela: Editorial Amolca; 2008:141-159.