

Caso Clínico

Apicoformación en una pieza dentaria permanente joven con rehabilitación.

Cardoso María Lorena,* De La Vega María Clara,** Meza Cinthia,***
González María de Jesús,**** Galiana Andrea Verónica.*****

Resumen

El mantenimiento de las piezas dentarias en correcto estado, es uno de los objetivos que busca la Odontopediatría, considerándolo fundamental para el normal desarrollo y crecimiento del niño. Para ello, debe realizarse un plan de tratamiento acorde a las condiciones individuales del paciente, basándonos en un examen clínico y radiográfico correcto, de manera que siempre que sea factible, mantener no solo los dientes permanentes, sino también los primarios. En el presente caso clínico, la paciente concurrió a la consulta con múltiples lesiones cariosas, a las cuales se le realizó el tratamiento operatorio adecuado. Aquellas que presentaron mayor destrucción fueron tratadas quirúrgicamente con la posterior colocación del mantenedor de espacio. Una de las mayores preocupaciones, era la lesión cariosa de la pieza 2.4, presentando pulpa vital y con ápice abierto, por lo que se consideró la posibilidad de realizar un tratamiento de pulpotomía con MTA, a fin de producir un cierre por apexogenesis y una restauración que permitiera la conservación de la misma. El éxito de una restauración aumenta proporcionalmente a la edad del paciente, por ello es importante permitir la formación radicular en longitud y grosor para luego realizar la restauración definitiva.

Palabras clave: Apicoformación, rehabilitación.

Abstract

The maintenance of teeth in correct condition is one of the goals sought by Pediatric Dentistry, considering it essential for the normal development and growth of the child, for it must be made a treatment plan according to the individual conditions of the patient, based on a Clinical and radiographic examination, so that it is feasible to try to maintain not only the permanent but also the primary teeth. In the present clinical case, the patient attended the consultation with multiple carious lesions to which the appropriate operative treatment was performed, those that presented greater destruction were treated surgically with the posterior placement of the space maintainer, one of the major concerns was The carious lesion of part 2.4, being this permanent and with an open apex, would require a special consideration, which, when it was vital, revealed a pulpotomy with MTA in order to produce a closure by apexogenesis and a restoration that allowed the conservation of the Same. The success of a restoration increases proportionally to the age of the patient, so it is important to allow root formation in length and thickness and then perform the final restoration.

Keywords: Apicoformation, rehabilitation.

*Dra en Odontología, Especialista en Odontopediatría. Auxiliar de Primera Categoría dedicación exclusiva Cátedra de Odontopediatría. Facultad de odontología Universidad Nacional del Nordeste. Corrientes, Argentina.

**Especialista en Endodoncia. Auxiliar de Primera Categoría dedicación simple. Cátedra de Endodoncia. Facultad de Odontología Universidad Nacional del Nordeste. Corrientes, Argentina

***Becaria de Investigación. Cátedra de Odontopediatría. Facultad de odontología Universidad Nacional del Nordeste. Corrientes, Argentina.

****Becaria de Investigación. Cátedra de Odontopediatría. Facultad de Odontología. Universidad Nacional del Nordeste. Corrientes, Argentina.

*****Magister en ciencias de la Salud. Especialista en Odontopediatría. Profesora Titular dedicación exclusiva Cátedra de Odontopediatría. Facultad de Odontología. Universidad Nacional del Nordeste.

Correspondencia: María Lorena Cardoso. e-mail: marialorenacardoso@hotmail.com

Recibido: Noviembre 2017 Aceptado: Marzo 2018

Introducción

El mantenimiento de las piezas dentarias en correcto estado, es uno de los objetivos que busca el odontopediatra, considerando que esto es fundamental para el normal desarrollo y crecimiento del niño.¹⁻³ La caries dental siendo la principal causa de pérdida de piezas dentarias, ha sido descrita como una enfermedad multifactorial relacionada con la dieta, bacterias intraorales, composición de la saliva y otros factores.⁴

Al realizar un diagnóstico general del estado bucodental del paciente, no solo nos basamos en la observación y la anamnesis realizada a través de una adecuada historia clínica, sino que además, complementamos el estudio con las radiografías panorámicas y periapicales, los modelos de estudio y los exámenes complementarios que se

requiera para cada caso en particular. De esta forma, el tratamiento instaurado será rehabilitador y preventivo, no sólo para evitar la infección y la pérdida de dientes, sino para conservar la integridad de las arcadas dentarias.⁵ Siempre que sea factible, se debe mantener, tanto las piezas permanentes como las temporarias, de no ser así, la sustitución de ellos debe preservar el espacio para la erupción de los dientes permanentes, restablecer la oclusión, prevenir la extrusión del diente antagonista, restaurar la masticación para tener una dieta adecuada y no interferir en el desarrollo fisiológico y emocional normal.⁶

La pérdida de longitud de la arcada se produce por migraciones de dientes vecinos, con la consiguiente disminución del espacio disponible,

lo cual se traduce en una no erupción o en una posición anómala de las demás piezas dentarias, lo que dificulta la masticación y en algunos casos se ve afectada la fonación. La odontología pediátrica ofrece una diversidad de tratamientos restauradores, de modo que la pérdida parcial o extensa de la estructura dentaria o del órgano dental, cuenta con alternativas que le permiten el restablecimiento de sus funciones adecuadamente.⁷

En los casos de pérdida parcial o extensa, se debe tener en cuenta la vitalidad pulpar. El objetivo básico de la terapia pulpar es mantener la integridad de los dientes y de los tejidos de soporte. Es deseable mantener la vitalidad de la misma en un diente afectado por una lesión cariosa, lesión traumática u otras injurias. Sin embargo, un diente desvitalizado puede mantenerse clínicamente funcional. Si de piezas dentarias permanentes jóvenes hablamos, los tratamientos pulpares que se le pueden realizar al paciente niño en pulpas vitales son: recubrimiento pulpar indirecto, recubrimiento pulpar directo, técnica de cvek y pulpotomías. Para los casos de pulpa no vital se realizan apexificaciones, o también denominadas pulpectomías. Uno de los materiales empleados por sus propiedades físicas y biológicas adecuadas es el hidróxido de calcio, debiendo ser controlado regularmente por la reabsorción progresiva que sufre.⁸

Actualmente, la utilización del MTA (trioxido mineral) en los tratamientos pulpares de dientes vitales y apicoformaciones, reveló una progresiva formación de hueso y cemento, facilitando la regeneración del ligamento periodontal.⁹

En los dientes permanentes jóvenes, con una rizogénesis incompleta es necesario una apicoformación; cuando la pieza dentaria es vital, las posibilidades de cierre apical son mejores, siendo el remanente pulpar vital el que realiza la formación en longitud y espesor de las paredes del conducto.⁸ En el presente trabajo, se expone un caso clínico de rehabilitación oral, en una niña con afectación de una pieza permanente joven. La Intervención propuesta, se considera un éxito al lograr la conservación de la pieza 2.4., con pronóstico reservado.

Descripción del caso

Paciente niña, de 7 años de edad que ingreso a la Clínica de Odontopediatría de la Facultad de Odontología- UNNE para su atención. Previa obtención del consentimiento informado de los padres, se llevó a cabo el protocolo de la Clínica, realizándose una historia médico-dental que incluyó, examen clínico radiográfico, a fin de indagar sobre el estado de salud general que presenta el paciente. El motivo de la consulta fue presencia de múltiples lesiones cariosas con dolor. El examen intraoral reveló la presencia de lesiones cariosas en las piezas dentarias 55, 65, 84, 74, 75, 16, 46 y 24 (Figura 1 A, B y C).

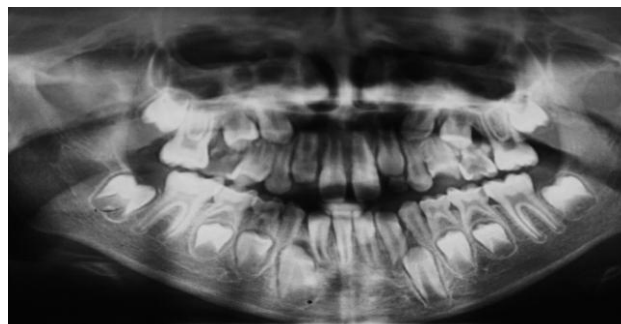
La lesión cariosa de la pieza 2.4., ingresó con pronóstico desfavorable, debido a la extensa pérdida de estructura que presentaba, como se observa en la Figura 1 B, siendo esta permanente y con ápice abierto requería un tratamiento especial para su mantenimiento (Figura 3). En la toma de decisión para el tratamiento de esta pieza dentaria, influyo el perfil facial de esta paciente y la etapa de crecimiento y desarrollo en la que se encuentra. Tratándose de una paciente colaboradora y con un nivel intelectual que le permitía comprender y mantener hábitos de buena higiene oral, se inició simultáneamente con los tratamientos, un plan preventivo que consistió en la motivación y enseñanza de la técnica de cepillado acorde a su edad y destreza motriz, la aplicación de flúor tópico, el sellado de las piezas permanentes con surcos profundos remineralizados (2.6., 3.6), y las inactivaciones de cavidades abiertas no penetrantes.

Dentro de los tratamientos realizados, desde el punto de vista quirúrgico, se decidió realizar la exodoncia de la pieza 6.5., por el grado de destrucción de la misma. El tratamiento restaurador se realizó en las piezas 1.6. y 4.6. utilizando composite y en la pieza 5.5., se colocó amalgama. La pieza dentaria 7.5 requirió la colocación de una corona de acero para restaurar correctamente su anatomía, debido al extenso proceso carioso en distal, como se observa en la figura 2. En la pieza dentaria permanente (2.4.), que se encontraba vital, se le realizó un tratamiento de pulpotomía con MTA,

Figura 1. Fotografías intraorales pretratamiento.

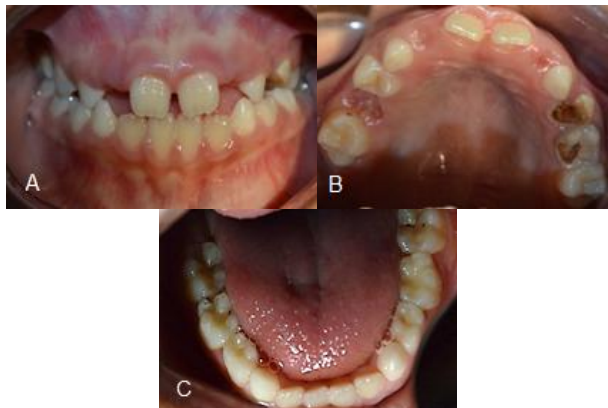

Figura 2. Radiografía panorámica inicial.



a fin de producir un cierre por apexogenesis. La restauración coronaria se realizó a través de la colocación de una corona de policarboxilato. Como puede observarse en la seriada fotográfica de la figura 3, al lograrse un sellado marginal con la colocación de dicha corona, los controles sucesivos permitieron una formación radicular tanto en longitud como en grosor.

Finalizada las restauraciones correspondientes (Figura 4 A, B y C) se planificó la mantención del espacio a través de mantenedor tipo botón de nance (Figura 4 D).

Discusión

La odontología pediátrica ofrece una diversidad de tratamientos restauradores, de modo que la pérdida parcial o extensa del órgano dental, cuenta con alternativas que le permiten el restablecimiento de sus funciones adecuadamente.⁷

El tratamiento debe ser ejecutado de acuerdo con las condiciones individuales del paciente, precedido de una historia clínica, un minucioso examen clínico y radiográfico completo, con el propósito de establecer el plan de tratamiento.⁶ A fin de mantener, siempre que sea factible, no solo los dientes permanentes, sino también los primarios. En caso de que no sea posible su mantención, se debe preservar el espacio para la erupción de los dientes permanentes, restablecer la oclusión, prevenir la extrusión del diente antagonista, restaurar la masticación para tener una dieta adecuada y no interferir en el desarrollo fisiológico y emocional normal. Actualmente, disponemos de muchas alternativas, obteniendo

Figura 3. Seriada radiográfica del tratamiento. A Radiografía preoperatoria de la p.d 2.4 que corresponde al estadio 1 de Patterson (Dos tercios de raíz formada con ápiceabierto en embudo). B Radiografía postoperatoria inmediata. C y D. Corresponden a los controles postratamiento cuatrimestrales, compatible con estadio 3 de Patterson (3/4 de raíz formada, paredes el conducto paralelas).

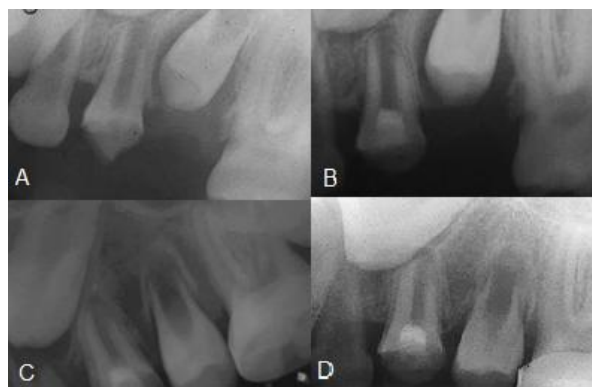
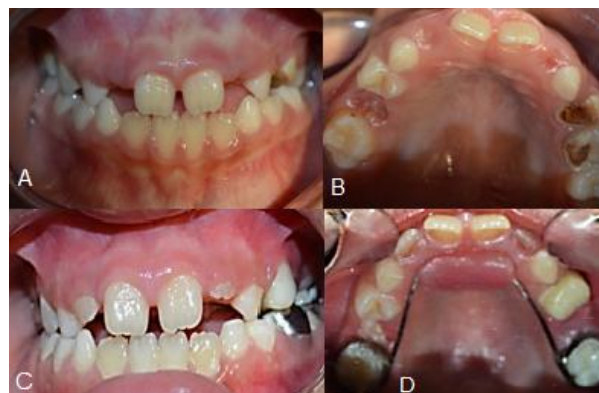
Figura 4. A. Fotografía intraoral iniciales y finales de la rehabilitación oral. A y B. Pretratamiento. C. Postratamiento donde se observa en la p.d 2.4 una corona de policarboxilato como restauración provisoria. D. Cementado del botón de Nance como mantenedor de espacio.



resultados muy alentadores para lograr no solo la permanencia de los órganos dentarios, sino la restitución en la funcionalidad.¹⁰

La lesión cariosa que presentaba la pieza 2.4 era extensa, con pulpa vital y ápice abierto, por lo que se consideró la posibilidad de realizar un tratamiento de pulpotomía con MTA, a fin de producir un cierre por apexogenesis y una restauración que permitiera la conservación de la misma. De esta forma, el cierre apical se realiza a través del remanente pulpar vital y las paredes dentinarias obtienen un grosor adecuado. Tomando como parámetro la clasificación de Patterson 1859¹¹, en nuestro caso clínico, se registró un crecimiento radicular entre la radiografía inicial y el control a los 8 meses, progresando en su evolución radicular de un estadio 1 a un estadio 3.

Estudios recientes revelan, que las restauraciones definitivas colocadas a pacientes de menor edad, tienen una tasa menor de vida que en aquellos pacientes en donde se les realizó restauraciones con mayor edad, dando como resultado que el éxito de las restauraciones definitivas aumenta conforme a la edad del paciente¹². La Intervención propuesta se considera un éxito al lograr la conservación de la pieza 2.4. que se presentaba con pronóstico reservado. Sin embargo, la restauración intermedia que se realizó debe ser controlada, manteniendo un cierre hermético, que permita el cierre apical y el engrosamiento de las paredes del conducto radicular.

Referencias

1. Jovino-Silveira RC, Caldas Ade F Jr, de Souza EH, Gusmão ES. Primary reason for tooth extraction in a Brazilian adult population. *Oral Health Prev Dent.* 2005;3(3):151-7.
2. Al-Shammai KF, Al-Khabbaz AK, Al-Ansari JM, Neiva R, Wang HL. Risk indicators for tooth loss due to periodontal disease. *J Periodontol.* 2005; 76(11):1910-8.
3. Da'ameh D. Reasons for permanent tooth extraction in the North of Afghanistan. *J Dent.* 2006; 34(1):48-51.
4. Hidalgo Gato- Fuentes I; Duque de Estrada RiverónJ. ; Pérez Quiñones J.A. La caries dental. Algunos de los factores relacionados con su formación en niños. *Revista Cubana de Estomatología.*2008.45; (1).Versión On-line ISSN 1561-297X.
5. Canut, J.A. *Ortodoncia Clínica.* 1ª. ed. Barcelona: Masson-Salvat Odontología; 1992.
6. Guedes-Pinto A. *Rehabilitación Bucal en Odontopediatría.* Bogotá: AMOLCA; 2003.
7. Sotomayor R. Evaluación de riesgo en caries de la infancia temprana. *Rev. Odontopediatr. Latinoam.* 2011; 1(2): 178-87.
8. *Manual de referencia para procedimientos clínicos en odontopediatría/coordinadores:* Maria de Lourdes de Andrade Massara, Paulo Cesar Barbosa Rédua. - Sao Paulo: Santos, 2010;165-178.
9. Maroto, E. M., Barbería, L. E. & Planells del Pozo, P. (2004). Estudio clínico del agregado trióxido mineral en pulpotomías de molares temporales: estudio piloto a 15 meses. *RCE;* 9(1), 41-93.
10. Lee Y, Go EJ, Jung HS, Kim E, Jung IY, Lee SJ. Immunohistochemical analysis of pulpal regeneration by nestin expression in replanted teeth. *IntEdodon J.*2012; 45: 652–659.
11. Holland,R. Leonardo,M.R : Processo de reparo de dentes com rizogênese incompleta após tratamento endodôntico. *Contribuição ao estudo.* *Rev. Bras. Odont.*196825(154): 370-177.
12. Hunter B. Survival of dental restorations in young patients. *Community Dent Oral Epidemiology.* 1985; 13:285-7