

## Diente fusionado por concrecencia en un paciente pediátrico: reporte de caso.

*Jeremias Roman,<sup>1</sup>  
Sebastian Miguez,<sup>2</sup>  
Christian Oscar Mosca.<sup>3</sup>*

### Resumen

Las anomalías dentales se definen como malformaciones congénitas por falta o aumento en el desarrollo de los tejidos dentarios, clasificadas según forma, número, tamaño y posición. La concrecencia es un término utilizado para referirse a un tipo de fusión que ocurre después de que la corona está completamente formada y los dientes se unen solo por el cemento. En el presente artículo se presenta el caso de un paciente masculino de 14 años que concurre al

servicio de odontología del "Hospital Interzonal General de Agudos Presidente Perón de Avellaneda", con una fusión dentaria por concrecencia de los dientes 47 y 48. En este caso ante la inclusión del diente 47 y su fusión con el diente 48, se decidió la remoción quirúrgica teniendo en cuenta las patologías asociadas a un diente retenido y las molestias ocasionadas en el paciente.

**Palabras clave:** Anomalía de erupción, diente fusionado, diente impactado, concrecencia.

### Relato de un caso

## Dente fusionado por concrecência em paciente pediátrico: relato de caso.

### Resumo

As anomalias dentárias são definidas como malformações congênitas devido à falta ou aumento do desenvolvimento de tecidos dentários, classificadas de

acordo com a forma, número, tamanho e posição. A concrecência é um termo usado para se referir a um tipo de fusão que ocorre depois que a coroa é completamente formada e os dentes são unidos apenas pelo cimento. Neste artigo,

<sup>1</sup> Residente R1 del Hospital Interzonal General de Agudos Pte. Perón, Buenos Aires, Argentina.

<sup>2</sup> Odontólogo del Hospital Interzonal General de Agudos Pte. Perón, Buenos Aires, Argentina.

<sup>3</sup> Docente Asesor Colaborador del Servicio de Odontología del Hospital Interzonal General de Agudos Pte. Perón. Docente de la Especialidad de Cirugía y Traumatología Bucamaxilofacial de la Facultad de Odontología de la Universidad Nacional del Nordeste, Corrientes, Argentina.

apresentamos o caso de um paciente do sexo masculino de 14 anos de idade, que frequenta o serviço odontológico do Hospital Interzonal Presidente Perón de Avellaneda, com fusão dentária para a união dos dentes 47 e 48, com a inclusão da peça de dente 4.7 e sua fusão com a peça de dente 4.8, a remoção cirúrgica

foi decidida levando-se em consideração as patologias associadas a uma peça dentária retida e o desconforto causado no paciente.

**Palavras chave:** Anomalia de erupção, dente fundido, dente impactado, concrecência.

Case report

## **Tooth fused by concrecencia in a pediatric patient: case report.**

### **Abstract**

Dental anomalies are defined as congenital malformations due to lack or increase in the development of dental tissues, classified according to shape, number, size and position. The concrecencia is a term used to report a type of fusion that occurs after the crown is completely formed and adjacent teeth are joined only through cement. In this case report, we present the case of a

14-year-old male patient who attends the dentistry service of the "Interzonal Hospital of Agudos President Perón", with teeth fusion of 4.7 and 4.8. In this case, due to the fusion of 4.7 and 48 surgical removal was decided taking into account the associated pathologies of a retained tooth and the likely discomfort that may be caused for the patient.

**Key words:** Eruption anomaly, fused tooth, impacted tooth, concrecencia.

### **Introducción**

Las anomalías dentales se definen como malformaciones congénitas por falta o aumento en el desarrollo de los tejidos dentarios, clasificadas según forma, número, tamaño y posición.<sup>1</sup> Pueden provocar retraso en el recambio de la dentición primaria a la permanente y en algunas ocasiones, falta de desarrollo de los maxilares,<sup>1</sup> comprometiendo la longitud y la oclusión del paciente, lo que influye en la planificación de diferentes tratamientos odontológicos.<sup>2,3</sup>

La fusión o sinodontia,<sup>4</sup> es una anomalía de forma, que consiste en la unión de dos o más gérmenes dentales (normales o supernumerarios), que puede ocurrir en cualquiera de los estadios de desarrollo.<sup>5</sup>

El grado de unión dependerá del desarrollo del órgano dental al momento de la fusión; si esto ocurre tempranamente, antes del comienzo de la calcificación, se formara un solo diente de tamaño casi normal o ligeramente mayor; y si se da en forma tardía, el resultado será un diente con el tamaño de dos dientes o una corona bífida.<sup>5-8</sup>

La etiología de esta anomalía es idiopática. Puede asociarse a:<sup>5,7,9-14</sup>

- Fuerzas físicas o presiones que provocan el impacto entre los gérmenes dentales dando como resultado la necrosis del tejido epitelial que los separa, provocando la unión del órgano del esmalte y la papila dental (fusión).
- Persistencia embriológica de la lámina interdental entre los dos gérmenes
- Síndrome de Down y displasia ectodérmica, la hipoplasia dérmica focal y el síndrome oro-facial-digital
- Predisposición genética (autosómica)
- Interferencia metabólica local que ocurre durante la morfo-diferenciación del germen dental
- Enfermedades sistémicas,
- Carencia de vitaminas,
- Falta de espacio en el arco dental
- Traumatismos

Clínicamente la fusión es asintomática, presentándose como una corona mesio-distal más grande, bífida o separadas por un surco que se extiende hasta el borde incisal, con variedades de formas.<sup>3,15,16</sup>

Puede ser completa (afecta la corona y raíces), evidente por un agrandamiento de la corona; o incompleta (afecta solo las coronas) caracterizada por una ranura que divide la corona.<sup>5-8,13,14</sup>

Radiográficamente, se observa que la unión puede darse a nivel del esmalte, cemento, esmalte y cemento, esmalte,

cemento y dentina, e incluso abarcar todos los estratos del diente, incluida la pulpa. La superficie radicular puede estar formada por múltiples raíces con cemento interradicular casi ausente y canales radiculares independientes o un solo sistema pulpar. En algunos casos, el diente puede tener un solo canal en la porción radicular conectado con dos cámaras pulpares separadas en la corona.<sup>5,15,16</sup>

Durante la última década, la terminología de "doble diente" es ampliamente utilizada para evitar la confusión entre geminación y fusión.<sup>17</sup>

El diagnóstico diferencial puede hacerse en base a la fórmula dentaria normal, a partir de la inspección clínica, mediante el conteo de los dientes de la arcada, concluyendo que, en la fusión el número está reducido (pudiendo haber signos de ausencia de piezas dentarias o de duplicidad), mientras que en la geminación este será normal.<sup>5,12,15,18</sup>

La diferenciación entre ambas entidades se torna aún más compleja cuando hay presencia de dientes supernumerarios (resultando la fórmula dental normal) y terceros molares impactados en forma total o parcial. Una consideración diagnóstica, es que los dientes supernumerarios presentan un aspecto clínico en forma de cono, por lo tanto, la fusión entre estos y un germen normal mostrará diferencias en las dos mitades de la corona. Sin embargo, en los casos de geminación, las dos mitades de la corona unida son comúnmente imágenes especulares.<sup>4,9</sup>

La concrecencia es un término utilizado para referirse a un tipo de fusión que

ocurre después de que la corona está completamente formada y los dientes se unen solo por el cemento.<sup>5</sup>

En el presente artículo se presenta el caso de un paciente masculino de 14 años que concurre al servicio de odontología del "Hospital Interzonal General de Agudos Presidente Perón de Avellaneda", con una fusión dentaria por concrecencia de los dientes 47 y 48.

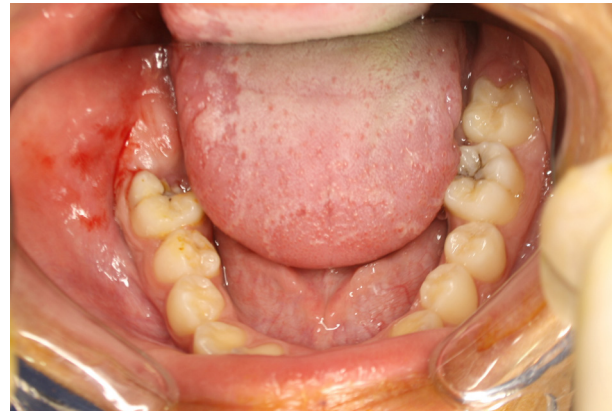### Caso clínico

Para la publicación del presente caso fundamentalmente se protegieron los derechos del paciente, primeramente bajo el consentimiento firmado por la madre del representado y la autorización en el área de docencia del Hospital Interzonal General de Agudos Presidente Perón, respetando los principios éticos basado en la Declaración de Helsinki.

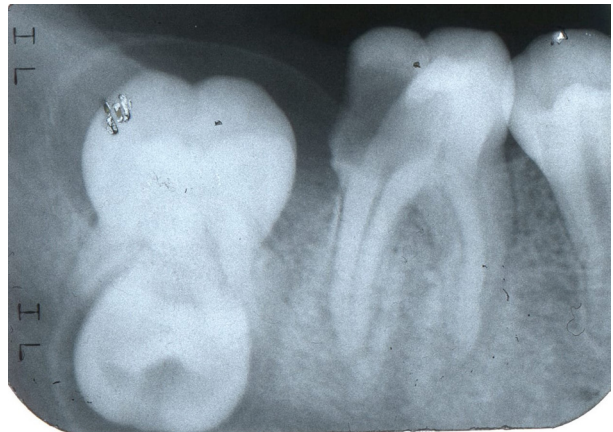
Se presenta en el servicio de odontología del "Hospital Interzonal General de Agudos Presidente Perón de Avellaneda", paciente masculino de 14 años de edad, acompañado por sus padres, sin patologías sistémicas de base, manifestando dolor en zona de molares inferiores derecho de evolución aguda.

A la inspección clínica se observa lesión de caries ocluso-distal del diente 46 y ausencia del diente 47, lo que generó la sospecha de la impactación o agenesia de la misma, por lo que se solicitaron los estudios radiográficos pertinentes. (Figura 1)

Se tomó radiografía periapical, en zona posterior de hemimaxilar derecho a nivel del diente 46, 47. (Figura 2)



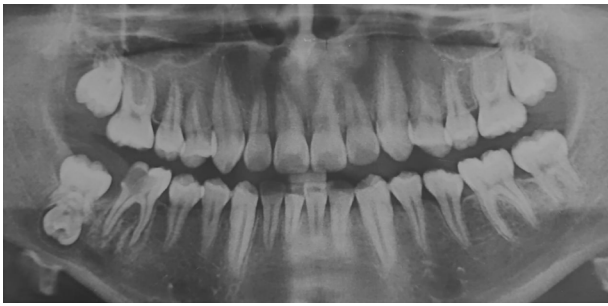
**Figura 1.** Arcada del Maxilar Inferior. En la misma se observa la ausencia del diente 47 y caries penetrante ocluso distal del 46.



**Figura 2.** Radiografía periapical. Se observa la fusión de los dientes 47 y 48.

Por medio del examen radiográfico, se diagnosticó la inclusión de el diente 47 fusionada en posición vertical e invertida con el diente 48, con pericoronitis y caries penetrante ocluso distal en el diente 46.

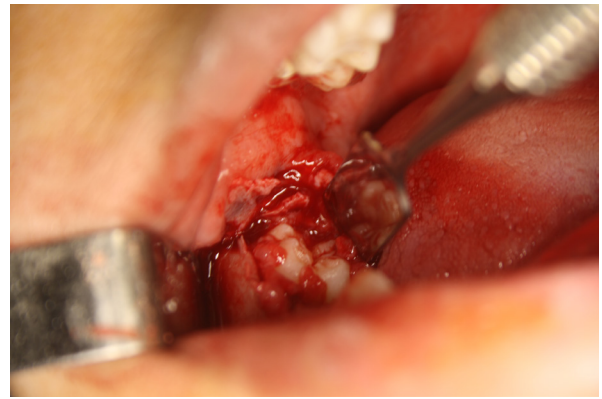
Se solicitó ortopantomografía para evaluar la relación con estructuras anatómicas vecinas y planificar la intervención quirúrgica (Figura 3). Debido a los bajos recursos económicos del paciente, no se pudo solicitar una Tomografía Axial Computada Cono beam.



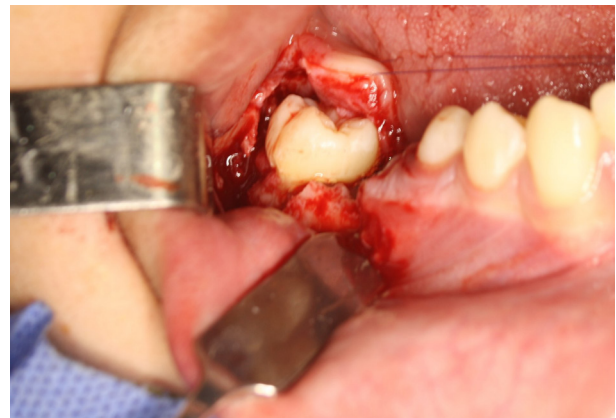**Figura 3.** Radiografía panorámica. En la misma se puede observar la íntima relación con el Nervio Dentario Inferior.

A la familia se le aclaró que debido a la cercanía con el Nervio Dentario Inferior (NDI), el paciente podría presentar una parestesia momentánea sin poder predecir el tiempo de recuperación de la misma.

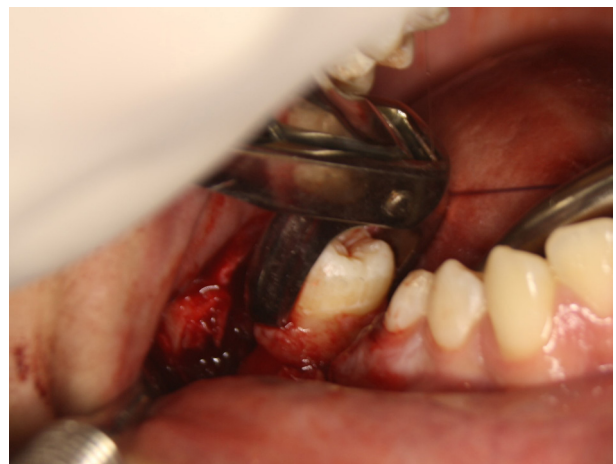Con los datos que se obtuvieron de análisis clínicos y radiográficos, se decidió realizar abordaje quirúrgico del molar incluido, previa antisepsia por fricción con yodo povidona 10%, bajo anestesia local (carticaina clorhidrato 4%- Adrenalina 1:100.000) troncular de nervio dentario inferior, lingual e infiltración de nervio bucal. Se realizó incisión lineal sobre el reborde alveolar distal a el diente 46, crevicular y descarga a la altura de la cara mesial de la misma. Posterior al legrado del colgajo mucoperióstico. Debido al estado de la lesión de caries penetrante de el diente 46, se decidió realizar la exodoncia del mismo. Posteriormente se realizó osteotomía para exponer la corona de el diente fusionado (Figura 4). La exodoncia del mismo se obtuvo utilizando elevador Clevent recto y fórceps de molares inferiores, logrando en conjunto en la misma maniobra clínica, la exodoncia de ambas piezas dentarias fusionadas (Figuras 5, 6 y 7).



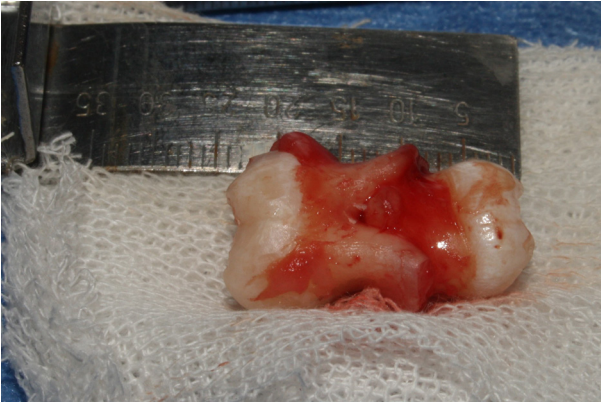
**Figura 4.** Osteotomía para la exposición de la corona 47.



**Figura 5.** Exposición completa por osteotomía de la corona 47.



**Figura 6.** Exodoncia con uso de elevadores y pinzas.



*Figura 7. Fusion de 47 y 48.*

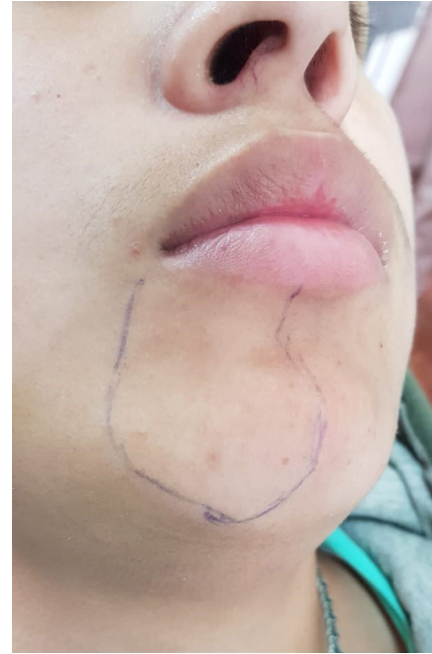Se concluyó el acto quirúrgico con toilette de la herida, reposición del colgajo mucoperióstico y sutura con seda monofilamento 3/0 a punto simple.

Se aplicó Dexametasona 2 ml a fondo de surco del diente 46, se indica amoxicilina 875mg + Ac. Clavulánico 125 mg cada doce horas por siete días y se dieron las indicaciones post operatorias pertinentes. Se recita al paciente para evaluación en una semana.

En la evaluación post quirúrgica, se procedió al retiro de sutura, previa descontaminación de la herida operatoria con solución antiséptica de clorhexidina 0,12%.

El paciente refirió pérdida de sensibilidad en la región del mentón, asociado a una lesión por aplastamiento del nervio dentario inferior, posiblemente a la proximidad del diente fusionado con el conducto del nervio dentario inferior.<sup>19</sup>

Se realizó la exploración para demarcar la zona de parestesia mediante la prueba de "pinprick" (Figura 8) con la parte aguda de una sonda sobre la zona alterada, determinando la lesión del nervio dentario inferior en su ramo terminal mentoniano.

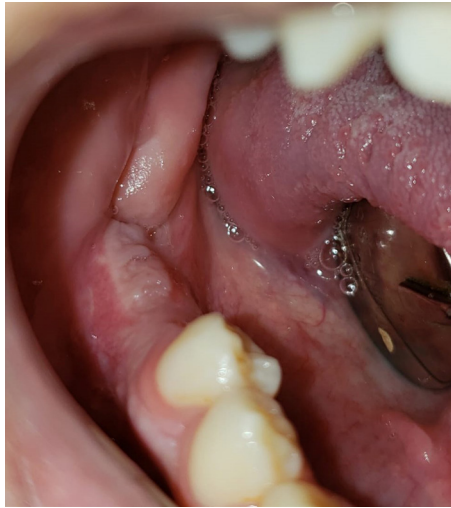

*Figura 8. Prueba de "pinprick" en donde se dibuja la perdida de sensibilidad producto de la exodoncia de las piezas fusionadas.*

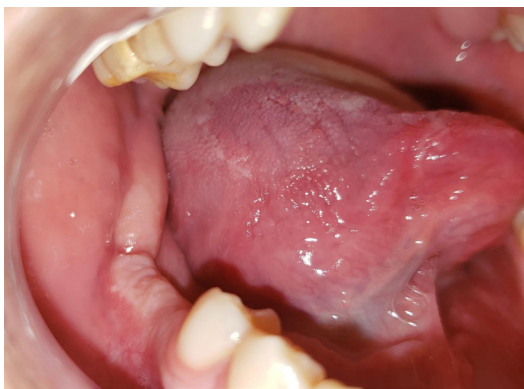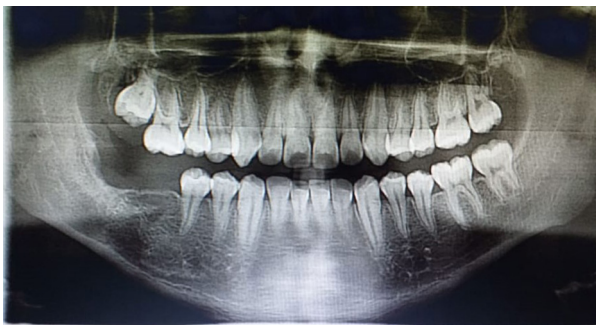Se demarco la parestesia sobre la piel del paciente y se tomaron registros fotográficos para monitorizar con controles clínicos la pérdida o recuperación de la sensibilidad. Se evaluó bajo pruebas de vitalidad dental el ramo incisivo del mismo nervio, resultando positivas, descartando así una posible lesión.

Se recetó complejo vitamínico B12, indicado en lesiones de nervios periféricos debido a su función plástico estructural y funcional, y a que son constituyentes de la vaina de mielina, cuerpo y membrana neuronal.<sup>19</sup>

Se pudo observar una recuperación favorable del territorio de inervación del nervio mentoniano en segundo control realizado 30 días posteriores a la cirugía, recuperando la sensibilidad por completo a los 60 días post quirúrgico (Figura 9). Se realizó control hasta los 6 meses sin presentar ningún tipo de sintomatología (Figuras 10 y 11).



**Figura 9.** Control a los 60 días post quirúrgicos. El paciente recupero toda la sensibilidad del Nervio Dentario Inferior y sus terminales incisiva y mentoniana. Prueba de "pinprick" en donde se dibuja la perdida de sensibilidad producto de la exodoncia de las piezas fusionadas.



**Figura 10 y 11.** Control post quirúrgico a los 6 meses. El paciente no presenta ninguna sintomatología, se observa reparación ósea normal. A su vez en las pruebas "pinprick" presenta sensibilidad completa del nervio dentario inferior (pruebas al frio a nivel dentario) con sus ramales terminales incisivo y mentoniano.

## Discusión

La fusión, tiene una prevalencia similar en hombres y mujeres, siendo más común en dentición primaria con una prevalencia de 0,5%, asociada frecuentemente a incisivos anteriores mandibulares (3,55% de los casos). En permanentes se presenta en un 0,1% de los casos, y se da principalmente en terceros molares mandibulares (0,91%). Puede ocurrir en forma bilateral en un 0,05% de los casos y afectar tanto una misma dentición, mixta o entre dentición normal y supernumeraria.<sup>4,6,7,9,10,13,20,21</sup>

Las complicaciones originadas por esta anomalía se asocian a problemas cosméticos, periodontales o de espacio. Existe mayor predisposición a caries en la línea de fusión, enfermedad periodontal, complicaciones para el tratamiento endodóntico, excesivo diámetro mesiodistal que genere problemas de espacio, alineación o función, mal oclusión (apiñamiento y protrusión), desviación de la línea media, problemas estéticos, diastemas.<sup>4,15</sup>

Cuando se presenta en la dentición primaria será necesario evaluar la posible agenesia de un diente permanente.<sup>17</sup>

En cuanto al tratamiento, este debe ser multidisciplinario, y variará según la localización y extensión de la fusión, siendo las alternativas a este<sup>15</sup>:

- Tratamiento preventivo: colocación de selladores de fosas y fisuras en la línea de fusión para evitar caries
- Reconstrucción con coronas
- Hemisección y amputación o extracción

de una raíz y restauración de la corona. En nuestro caso no fue factible realizar este tratamiento a el diente 46, debido a que el piso pulpar presentaba reblandecimiento y por la lesión de furcación en donde tiene 1/3 del hueso reabsorbido y lesión periodontal, por lo cual se decide la exodoncia de el diente 46 y no su hemisección.

- Intervención ortodóncica
- Extracción del diente fusionado y reconstrucción protésica.
- Asintomático sin necesidad de tratamiento
- Tratamiento endodóncico
- Tratamiento periodontal

Desafortunadamente, la mayoría de las fusiones en dentición permanente requieren intervención quirúrgica debido a su morfología anormal y el ancho mesiodistal excesivo, que causa problemas de espaciamiento, alineación y función.<sup>17</sup>

## Referencias bibliográficas

1. Bedoya-Rodríguez A, Collo-Quevedo L, Gordillo-Meléndez L, Yusti-Salazar A, Tamayo-Cardona JA, Pérez-Jaramillo A, Jaramillo-García M. Anomalías dentales en pacientes de ortodoncia de la ciudad de Cali, Colombia. *Rev. CES Odont* 2014; 27(1): 45-54. Disponible en: URL: [http://www.scielo.org.co/scielo.php?script=sci\\_arttext&pid=S0120-971X2014000100005](http://www.scielo.org.co/scielo.php?script=sci_arttext&pid=S0120-971X2014000100005)
2. Kolenc FJ. Agenesias dentarias: en busca de las alteraciones genéticas responsables de la falta de desarrollo. *Med Oral Patol Oral Cir Bucal* 2004; 9: 385-395.
3. Colorado C. Fusión dental: reporte de un caso clínico. *Rev Nac Odontol.* 2014;10(19):101-6. doi: <http://dx.doi.org/10.16925/od.v10i19.850>
4. Lopéz, AC. Manual de Patología Oral. Alteraciones de los deintes. Guatemala: Editorial Universitaria. 1975.

## Conclusión

La fusión dental es una anomalía de forma, asintomática, que afecta a ambas denticiones (primaria, permanente, mixta, o en asociación con supernumerario), con mayor prevalencia sobre incisivos inferiores mandibulares, seguido por los terceros molares mandibulares.

Esta situación reconfirma la necesidad de recomendar radiografías panorámicas a partir de la erupción del primer molar permanente, para diagnosticar prematuramente muchas lesiones, patologías o alteraciones asociadas a la erupción dentaria en niños en crecimiento, que pueden a su vez comprometer áreas extensas de los maxilares.<sup>22</sup>

En el presente caso la fusión ocurrió por el cemento, dando la situación de concrecencia.

El tratamiento, en fusiones de dientes permanentes requiere en la mayoría de los casos su exodoncia. En el presente caso ante la inclusión del diente 47 y su fusión con el diente 48, se decidió la remoción quirúrgica teniendo en cuenta las patologías asociadas a un diente retenido y las molestias ocasionadas en el paciente.



5. Bolaños López V. Diente fusionado: reporte clínico de caso bilateral. *Publicación Científica Facultad de Odontología. UCR.* 2012; 14: 95-99. ISSN:1659-1046.
6. Prabhakar AR, Nikhil M, Raju DS. Triple teeth: Case report of an unusual fusion of three teeth. *J Dent Child.* 2004; 71(3): 206-208
7. Saxena A, Pandey RK, Kamboj M. Bilateral fusion of permanente mandibular incisors: A case report. *Journal Indian Soc Pedod Prevent Dent* 2008; 32-33.
8. Beltes P, Haung G. Endodontic treatment of an unusual mandibular second molar. *Endod Dent Traumatol* 1997; 13: 96-98.
9. Siqueira FVC, Braga TL, Martins MA, Raitz R, Martins M. Fusion dental and dens evaginatus in the permanent dentition: literature review and clinical case report with conservative treatment. *J Dent Child* 2004; 71(1): 69-72.
10. Kaffe L, Litmer MM, Begleiter A, Buchner A. Fusion of permanent molars. *Quintessence Int* 1982; 11: 1237-39.
11. Hamasha AA, Al-Khateeb T. Prevalence of fused and geminated teeth in Jordanian adults. *Quintessence Int.* 2004; 35: 556-59.
12. Koenen DJ, Pahncke D. Geminatio or fusion: use of a CT scan to assist in diagnosis and endodontic treatment of a maxillary second molar - a case report. *Endodontic Journal* 2008; 2(2): 145-151
13. Mohapatra A, Prabhakar AR, Raju OS. An unusual triplication of primary teeth. A rare case report. *Quintessence Int* 2010; 41: 815-20.
14. Biondi AM, Cortese SG. *Odontopediatría. Fundamentos y prácticas para la atención integral personalizada.* Alfaomega Grupo Editor. 2011.
15. Sharma G, Mutneja AR, Nagpal A, Mutneja P. Dens evaginatus and dens invaginatus in a double tooth: A rare case report. *Indian J Dent Res* 2015; 26: 545-9. Disponible en: URL: <http://www.ijdr.in/text.asp?2015/26/5/545/172085>
16. Nunes E, Moraes Gomes de I, Novaes Márcio de Oliveira P, Sousa M. Bilateral fusion of mandibular second molars with supernumerary teeth: case report. *Braz. Dent. J.* 2002;13(2):137-141. Disponible en: URL: [http://www.scielo.br/scielo.php?script=sci\\_arttext&pid=S0103-64402002000200012&lng=en](http://www.scielo.br/scielo.php?script=sci_arttext&pid=S0103-64402002000200012&lng=en). <http://dx.doi.org/10.1590/S0103-64402002000200012>.
17. Doruk Kocyigit I, Ozgul O, Kemal Tumer M, Akbulut N, Arslan A, Orhan K. Fusion and geminatio: report of two cases. *Cumhuriyet Dent J* 2014;17 (1): 7-10. Disponible en: URL: <http://dergipark.ulakbim.gov.tr/cumudj/>
18. Guimaraes CLA, Firoozmand LM, Almeida JD. Double teeth in primary dentition: Report of two cases. *Med Oral Patol Oral Cir Bucal* 2008; 13(1): 77-80
19. Gay Escoda C, Pinera Penalva M, Valmaseda Castellon E. *Cordales incluidos. Exodoncia quirúrgica. Complicaciones.* Ediciones Ergón, S.A. Tratado de cirugía bucal. Tomo 1. Reimpresión 2011. Madrid 2004. 387-457. 2004
20. Hassan FS, Al-Sanaj FR. Fusion of primary teeth: A case report. *Quintessence International* 1989; 20(2): 149-152.
21. Calliskan MK. Traumatic germination triple tooth. Survey of the literature and report of a case. *Endod Dent Traumatol* 1992; 8: 130-133
22. Biondi A, Bava E, Mosca C. Estudio Epidemiológico de lesiones quísticas y Pseudoquísticas en niños. *Rev. CAO.* 2005;194 (62): 10-14.

---

Recibido: 13/12/2018

Aceptado: 30/05/2019

Correspondencia: Od. Christian O. Mosca, e-mail: [moscach@yahoo.com](mailto:moscach@yahoo.com)