



Incidencia de las extracciones del primer molar inferior permanente en los ruidos articulares

Permanent lower first molar extraction incidence in articular noises

María Julia López Vallejos,* Carlos Eduardo Buffil,§ María Mercedes González^{||}

RESUMEN

Los ruidos articulares se presentan frecuentemente en la práctica diaria odontológica, algunos son audibles a simple oído y en otros casos es necesario tener entrenado el oído ya que pueden resultar imperceptibles. Mediante un examen clínico y desarrollo de un protocolo destinado especialmente para la articulación temporomandibular (ATM), los odontólogos registraron los datos en fichas individuales. Además se registraron los datos relacionados con la frecuencia de aparición según el sexo y la edad. Los resultados demostraron que la extracción prematura del primer molar inferior permanente no incide en la aparición de ruidos articulares.

Palabras clave: Articulación temporomandibular, ruidos articulares, molar inferior.

Key words: Temporomandibular joint, articular noise, lower molar.

ABSTRACT

Articular noises are frequently present in the daily dental practice. Some are easily discernible, nevertheless, in some other cases a trained ear might be necessary to perceive them since they might be imperceptible. In the present study, by means of a physical examination and development of a specifically TMJ-designed (temporomandibular joint) protocol dentists recorded data in individual files. Data related to onset frequency according to age and gender were equally recorded. Results revealed the fact that premature extraction of the permanent lower first molar did not bear influence on the onset of articular noises.

INTRODUCCIÓN

La articulación temporomandibular (ATM) es una de las más complejas del cuerpo humano; está formada por el cóndilo mandibular que se ajusta a la fosa mandibular del hueso temporal.

La biomecánica de la ATM es un sistema muy complicado debido a que ambas articulaciones, derecha e izquierda, están conectadas al mismo hueso, la mandíbula; y cada articulación puede actuar por separado y no de manera simultánea.^{1,2}

Muchos autores mencionan que por su complejidad se producen alteraciones en dicha articulación, pero no todos los pacientes padecen de las mismas.

La etiología de los disturbios funcionales del sistema masticatorio se ha constituido en una constante y creciente controversia a través del tiempo.³

Hoy se reconoce la naturaleza multicausal de los trastornos craneomandibulares que incluyen a la ATM y se destacó la influencia que las alteraciones oclusales y los trastornos psíquicos y emocionales desempeñan en su etiología, en el control neuromuscular facial y la postura mandibular.⁴

Los ruidos articulares (RA) son uno de los síntomas más frecuentes de los trastornos de la ATM⁵ recibiendo diferentes denominaciones y se han reportado tanto en niños de preescolar, adolescentes y adultos, además, debido a su variada etiología y al estar presente en cualquier grupo de edad su examen y tratamiento pueden ser emitidos por distintas disciplinas estomatológicas (ortodoncia, prótesis, periodoncia y cirugía).

A los RA, se les han dado diferentes denominaciones tales como: *clicking*, *poping*, crujidos, rechinidos, crepitación, cierre del velero^{6,7} pero los términos que actual-

* Odontóloga. Docente de la Cátedra de Cirugía II Dentomaxilar.

§ Magíster. Jefe de Trabajos Prácticos de la Cátedra de Cirugía II Dentomaxilar.

|| Magíster. Titular de la Cátedra de Clínica Estomatológica.

Facultad de Odontología, Universidad Nacional del Nordeste (UNNE).

Este artículo puede ser consultado en versión completa en <http://www.medigraphic.com/facultadodontologiaunam>

mente se manejan son: *clicking* y crepitación.^{8,9} Estos ruidos se presentan durante el movimiento mandibular, ya sea en apertura, cierre o movimientos laterales; y se encuentran con mayor frecuencia en personas jóvenes, en ancianos y en personas de sexo femenino.¹⁰

El *clicking* se define como un «ruido similar a un pequeño o fuerte golpe súbito, parecido al ruido que se hace con los dedos». Ocurre por desplazamiento posterior del cóndilo, incoordinación muscular (pteroideo lateral y temporal), doblamiento del disco, trauma mandibular, apertura mandibular prolongada durante procedimientos dentales, recambio acelerado de colágeno y desplazamiento anterior del disco.^{11,12} Generalmente no progresa y aparece o desaparece sin necesitar tratamiento.

Según Ogus H,³ el chasquido es un descoordinación entre las partes funcionales de la ATM, y la causalidad podría ser un daño estructural de las superficies articulares, el daño de las fibras de fijación del menisco o una disfunción del sistema neuromuscular que controla los movimientos articulares.

La crepitación se ha definido como «ruido similar al que se hace al arrugar el papel celofán o al que hacen las llantas del automóvil sobre la gravilla o arena».^{13,14} Puede ser causada por anomalías congénitas o del desarrollo, proliferación neoplásica, irregularidades en el disco articular o en las superficies óseas de los cóndilos articulares, por presencia de osteofitos y falta de tejido sinovial funcional. El RA se ha asociado con enfermedades degenerativas como osteoartritis y osteoartritis.¹⁵

A pesar de todo, los RA han aparecido en ATM normales y pueden ser de naturaleza transitoria o, generalmente sin evidencia de progreso, teniendo en cuenta así, que su alta prevalencia no implica que todos estos pacientes tengan una severidad clínica de desórdenes de la ATM. Los RA se presentan tanto en pacientes sintomáticos, como asintomáticos, en una alta prevalencia.

Debido a que los ruidos articulares son una patología de ascendente aparición en la población, es de suma importancia que tanto los alumnos como colegas una vez recibidos se encuentren cada vez más instruidos en el reconocimiento de estos ruidos como detección para prevenir alteraciones en la articulación.

El objetivo de este estudio fue determinar la incidencia de la extracción prematura del primer molar inferior permanente en la aparición de ruidos articulares (RA), en pacientes que concurren a la Facultad de Odontología de la Universidad Nacional del Nordeste.

MATERIAL Y MÉTODOS

Se realizó un estudio descriptivo transversal en la Cátedra de Cirugía II Dentomaxilar, de la Facultad de

Odontología de la Universidad Nacional del Nordeste.

Se examinó un total de 100 pacientes, divididos en dos grupos, de ambos sexos, de nacionalidad argentina, residentes en la Ciudad de Corrientes.

El primero estuvo integrado por pacientes que presentaron ausencia de cinco años o más, del primer molar inferior permanente, y a los que no debían faltarles más de cuatro piezas dentarias en boca. Al segundo grupo se incluyeron pacientes que conservaron el primer molar inferior permanente y sin ausencia de más de cuatro piezas dentarias.

Se excluyeron de la muestra a las mujeres embarazadas, pacientes que presentaron más de cuatro extracciones dentarias en boca y con prótesis de más de cuatro piezas.

A todos se les confeccionó una historia clínica y se les hizo firmar el consentimiento informado, el que contaba con la aprobación del Comité de Bioética de la Facultad de Odontología.

La historia clínica y el protocolo de investigación constaban de los siguientes datos:

A) Anamnesis

1. Datos personales.
2. Antecedentes hereditarios.
3. Antecedentes personales.

B) Examen visual

1. Observación externa de la cara y del perfil facial.

Observar la simetría facial: nariz, *philtrum* labial, mentón, comisuras labiales, etc.

Existencia de prognatismo o retrognatismo claro.

Observar la sonrisa y su relación con la estética facial. ¿Es simétrica?, ¿enseña los dientes al sonreír?, ¿y la encía?

2. Observación simple de los dientes y la oclusión.

Simplemente con un espejo y una linterna, observar si faltan muchos dientes (por supuesto anotarlos), si los presentes presentan superficies de desgaste y si la arcada superior se relaciona correctamente con la inferior (¿coinciden las líneas interincisivas?).

3. Observación de los movimientos articulares.

3.1. Apertura activa: el lesionado debe abrir la boca tanto como pueda. Debemos buscar tres cosas: amplitud, simetría y existencia de dolor.

Amplitud: la apertura normal en los adultos oscila entre 40 y 54 mm, en el punto interincisal. Debemos medir con un calibre entre los puntos interincisivos superior e inferior.

Una abertura mayor de 54 suele indicar una hiperlaxitud de cualquier etiología.

Si la abertura es menor de 40 existe una restricción que puede ser por patología de la articulación o de los músculos.

Simetría: debe existir simetría en los movimientos de apertura y cierre mandibular. Cualquier desviación del punto interincisivo inferior mayor de 2 mm se debe considerar patológico y requerir una exploración más profunda. Debemos observar la repercusión estética de esta simetría.

Existencia del dolor: la aparición de dolor es siempre patológica y hay que estudiar su origen (articular, muscular, otitis, etcétera). Pensemos que al participar esta articulación en movimientos reflejos como el bostezo, o la fijamos con un cerclaje interdentario o será imposible mantenerla en reposo.

3.2. Movimientos de antepulsión y retropulsión:

nos referimos a los movimientos de adelantar y retrasar la mandíbula.

Observaremos realmente sólo la capacidad de adelantar la mandíbula desde la posición de reposo ya que no hay apenas capacidad de retrasarla desde esa posición.

La amplitud del movimiento es de aproximadamente 10 mm. Una amplitud menor indica un problema articular (generalmente).

El movimiento ha de ser simétrico, si hay patología el mentón se desvía al lado afectado. El movimiento ha de ser indoloro.

4. Exploración de la ATM.

4.1. Palpación externa bilateral:

colocar los dedos índices del explorador por delante del trago del lesionado. Se deben palpar si multáneamente.

Buscamos dolor a la palpación, ruidos articulares, o simetrías en el relieve. La palpación se hace en reposo y en movimientos de apertura y cierre. Si aparece algún ruido (patológico) en los movimientos: anotar a qué amplitud se ha producido.

4.2. Auscultación:

se coloca el estetoscopio en la zona pretraguiana y el individuo realiza movimientos de apertura y cierre, retropulsión, etcétera.

En condiciones normales no debemos escuchar ruidos, sólo un suave deslizamiento. Los ruidos crepitantes suelen estar producidos por la artrosis y los chasquidos por problemas en el disco, en general. Si escu-

chamos ruidos debemos anotar en qué movimientos y a qué aperturas se producen.

4.3. Prueba de Krogh-Poulsen:

morder un objeto duro (clásicamente un depresor lingual de madera) con los molares del lado sospechoso (doloroso).

Como norma general, si el dolor es muscular se agrava con esta maniobra y si es articular no.

5. Exploración de la musculatura masticatoria.

De una forma muy simple debemos palpar al menos masetero y temporal buscando puntos dolorosos o inflamaciones. También debemos explorar los trapecios y los esternocleidomastoideos porque toda la musculatura cervical forma un conjunto.

La exploración de los pterigoideos es más compleja y se debe dejar en manos de los especialistas.

6. Exploración de los movimientos mandibulares.

6.1. Apertura pasiva forzada:

es la que más nos interesa en valoración (de las pruebas pasivas).

En condiciones normales la apertura forzada debe aumentar sólo en 1 o 2 mm la apertura activa del paciente, y no ser dolorosa.

El dolor indica patología. Si encontramos resistencia, medir a qué grado de apertura la encontramos y describir si es rígida (causa articular) o es elástica (causa muscular o simulación).

6.2. Movimientos contra resistencia:

de apertura y cierre, antepulsión, etcétera.

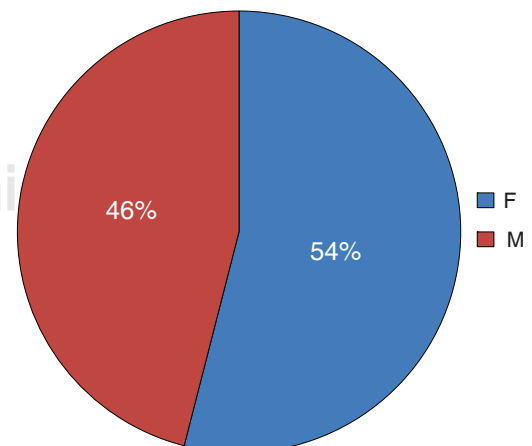


Figura 1. Porcentaje de pacientes según el sexo.

■ Molar izquierdo ■ Molar derecho ■ Molar presente

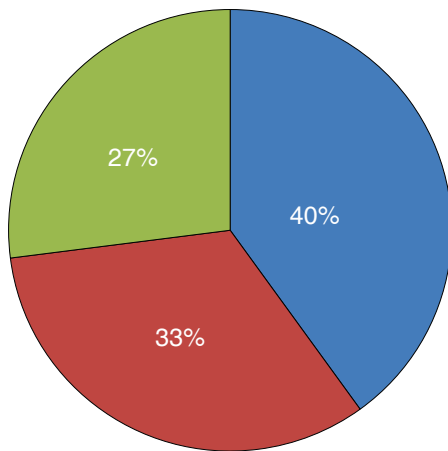


Figura 2. Presencia o ausencia de primer molar inferior permanente.

■ Sí ■ No

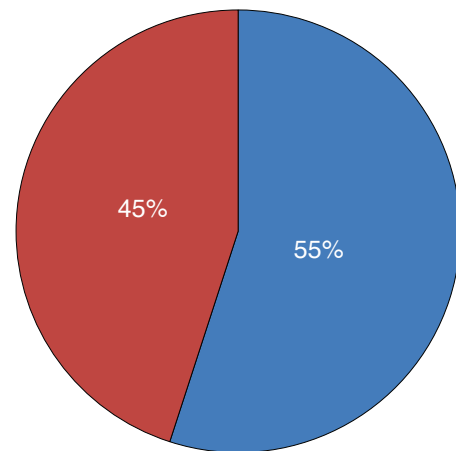


Figura 4. Presencia de simetría facial.

■ Sí ■ No

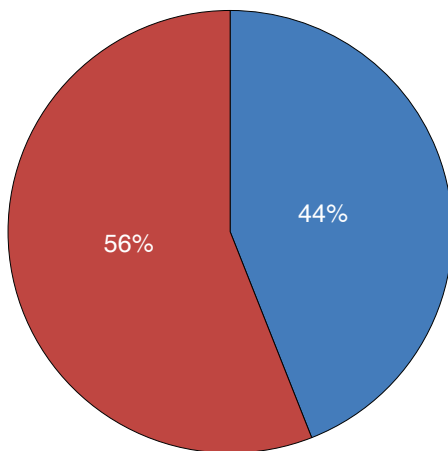


Figura 3. Coincidencia de las líneas medias interincisales.

Básicamente son una exploración de la musculatura y no deben ser dolorosos. Los datos serán volcados en una ficha, para posteriormente realizar el procesamiento de los mismos.

RESULTADOS

Del total de la muestra se analizaron 100 casos con una edad media de 29.54 años, siendo la mayoría mujeres en un porcentaje de 54% (Figura 1), este dato también coincide con la alta concurrencia del sexo fe-

menino a la consulta de la cátedra por lo que no es indicativo de que los RA se presenten en mayor porcentaje en las mismas.

Los primeros molares inferiores permanentes se observaron de la siguiente manera: el primer molar inferior izquierdo en un 40%, el primer molar inferior derecho en un 33% y se encontraba presente en un 27%, sin hacer diferencias entre izquierdo y derecho (Figura 2).

Al analizarse la simetría facial y la línea media interincisal pudo observarse que el 55% presentaba simetría facial (Figuras 3 y 4); de ese valor se rescata que el 35% exhibía ruidos articulares.

CONCLUSIONES

La extracción de los primeros molares inferiores no inciden directamente en la presencia de ruidos articulares.

La presencia de ruidos articulares es señal de aparición de alteraciones temporomandibulares.

La asociación de extracción de piezas dentarias con desviación de la línea media muestra una incidencia en la aparición de ruidos articulares.

En la práctica diaria profesional se pueden establecer como método de diagnóstico sencillo para prevenir complicaciones en la ATM.

REFERENCIAS

1. Winkler S. *Prostodoncia total*. México: Editorial Limusa Noriega Editores; 2001: pp. 25-26, 554-555.
2. Okeson JP. *Tratamiento de oclusión y afecciones temporomandibulares*. 5ta edición. España: Editorial Elsevier; 2003: pp. 147-364.

3. Ogus H. Mandibular joint. Internal reanaangement. *Brit J Oral Maxilofac Surg*. 1987; 25 (1): 118-126.
4. Agerberg G, Carlsson G. Functional disorders of the masticatory system: I distribution of symptoms by questionnaire. *Act Odont Scand*. 1972; 30 (6): 597-613.
5. Egermark-Erkisson I, Carlsson GE, Ingervall R. Prevalence of mandibular dysfunction and orofacial parafunction 7-11 and 5 years old Swedish children. *Eur J Orthod*. 1981; 3 (1): 163-165.
6. Drum R, Litt M. Spectral analysis of temporomandibular joint sounds. *J Dent*. 1987; 58: 485-494.
7. Stockstill JW, Molh N. *Valoración de ruidos de la articulación temporomandibular. Análisis, diagnóstico e implicaciones clínicas*. Clínicas odontológicas de Norteamérica. México, D.F.: Nueva Ed. Interamericana.
8. Mhol ND, Zarg GA, Carlsson GE, Bugh JD. *A textbook of occlusion*. Chicago: Quintessence Publish in Co. Inc.; 1988.
9. Widlmalm SE, Westesson PL, Brooks SL et al. Temporomandibular joint sounds: correlation lo joint structure in fresh autopsy specimens. *Am J Orthod Dentofac Orthop*. 1992; 101: 60-69.
10. Erkson IC, Ingervall B, Carlsson GE. The dependence of mandibular dysfunction in children on funtional and morphologic malocclusion. *Am J Orthod*. 1983; 107: 194.
11. Westsson PL, Brostein SL, Liedberg JL. Internal degeneration of the temporomandibular joint: morpholoic description with correlation to joint function. *Oral Surg Oral Med Oral Pathol*. 2003; 59: 323-331.
12. Westesson PL, Eriksson L, Kurita K. Reliability of a negative clinical temporomandibular joint examinations: prevalence of disk displacement in asymptomatic temporomandibular joints. *Oral Surg Oral Med Oral Pathol*. 2005; 68: 551-554.
13. Rubiano M. *Placa neuromiorelajante: elaboración y mantenimiento paso a paso*. Bogotá: MRC Editores; 1990.
14. Runge M, Sadowsky C, Sakols E et al. The relationship between temporomandibular joint sounds and malocclusion. *Am J Orthod Dentofac Orthop*. 1989; 96: 36-42.
15. Helkimo M. Studies on function and dysfunction of masticatory system. IV. Age and sex distribution of symptoms of dysfunction of the masticatory system in the north of Finland. *Acta Odontol Scand*. 1994; 32: 255-267.

Dirección para correspondencia:
María Julia López Vallejos
E-mail: mjulialopez@hotmail.com