

UNIVERSIDAD NACIONAL DEL NORDESTE  
FACULTAD DE MEDICINA



TESIS DOCTORAL

**“VASCULARIZACIÓN DE LOS NERVIOS  
PERIFÉRICOS: BASES PARA LA CIRUGÍA  
CONSERVADORA EN ONCOLOGÍA”**

Trabajo de investigación que presenta: Arturo Martín Gorodner  
para la obtención del Título de Doctor de la Universidad  
Nacional del Nordeste en Medicina

Director Prof. Dr. Acad. Elías Hurtado Hoyo.  
Codirector: Dr. Daniel Merino.

Corrientes, Argentina  
(2022)

## **Dedicatoria:**

Agradezco con sumo respeto esta investigación, a mis maestros de la enseñanza y capacitación de la Anatomía Humana, Prof. Julio D. Civetta en mi etapa inicial y fundamentalmente al Prof. Antonio R. Terraes, Profesor de la Cátedra que por designios dirijo hoy en día, y del cual heredé las enseñanzas inculcadas, el espíritu de investigación topográfica y de la Anatomía que es útil al Cirujano y Médico en General, la Anatomía Aplicada o Quirúrgica.

Mis respetos por la amistad, calidad humana y sabiduría hacia el Prof. Horacio Conesa, Prof. De Anatomía de la Universidad de Buenos Aires, el cual me impulsó a organizar varios Congresos de Anatomía, y fomentar el intercambio científico.

Mi agradecimiento a figuras que han incidido en mi devenir docente: el Prof. Eduardo Pro de la Universidad de Buenos Aires y el Prof. Jacobo Apter, Prof. De Anatomía Funcional de la Carrera de Kinesiología de la Universidad Nacional del Nordeste. (UNNE).

Agradezco las enseñanzas en cirugía general y algo que los libros no refieren, el humanismo en Medicina, pero que el Prof. Oscar Pirchi, Jefe de Cirugía del Hospital “José R. Vidal” y Prof. de Cirugía de la Facultad de Medicina de la Universidad Nacional del Nordeste (UNNE) me ha mostrado en la etapa de residente.

Además, menciono mi admiración para con los Prof. Acad. Roberto N. Pradier, Carlos Cresta Morgado y Carlos Spector, todos ellos del Instituto “Angel H. Roffo” de la Universidad de Buenos Aires, por enseñarme las artes de la cirugía oncológica, y mostrarme el camino de la excelencia en cirugía.

Extiendo mi agradecimiento al Cuerpo del Comité de la Carrera de Doctorado de la Facultad de Medicina de la UNNE por el permanente acompañamiento en este difícil camino, y a aquellos colaboradores de la Cátedra de Anatomía II que me han ayudado.

Mi agradecimiento y admiración profunda para con el Prof. Acad. Dr. Elías Hurtado Hoyo por dirigir esta humilde investigación y para el Dr. Daniel Merino mis afectos y reconocimiento. Asimismo, el sincero agradecimiento a mis colaboradores de la Cátedra Prof. Carlos Aquino Pacella y Sr. Julián Michelini. Al Méd. Vet. Sebastián Sánchez, por su invaluable colaboración en temas de estadística y gráficos.

Finalmente, mi eterno agradecimiento a mis padres, Jorge Osvaldo Gorodner, académico, pionero y guía, luchador incansable que demuestra con el ejemplo, y gracias a quien hoy tenemos esta oportunidad. A mi madre, Ofelia Zibelman por ser mi guía espiritual y médica investigadora ejemplar. A mis hermanos, mi cariño.

A mi esposa amada, Roxana, excelente médica, la cual conocí de estudiante, justamente en Anatomía, galerías que me han dado todo: su amor. A mis hermosos hijos Maia y Nicolás, por ellos, todo.

# Índice de Contenidos

Resumen.....	1
Abstract.....	3
1.1. Introducción:.....	6
1.2. Objetivos del estudio.....	7
1.2.1. Objetivo General.....	7
1.2.2. Objetivos Específicos.....	7
1.3. Metodología de la investigación.....	7
1.3.1. Tipo de Investigación.....	7
1.3.2. Material.....	8
1.3.3. Método.....	8
1.3.4. Variables Estudiadas.....	9
1.3.5. Técnicas de recolección de la información empírica, instrumentos de recolección y técnicas de procesamiento y análisis de datos.....	10
1.4. Estado del Arte.....	10
1.4.1. La Vascularización de los Nervios Periféricos.....	10
1.4.2. Estado Actual del Conocimiento. Anatomía Aplicada.....	12
1.4.3. Importancia de la Microvascularización e Implicancias Quirúrgicas.....	13
2.1. Resultados:.....	31
2.1.1. Generalidades:.....	31
2.1.2. Resultados estadísticos y análisis descriptivo.....	31
2.1.3. Plexo Braquial en sus Orígenes.....	31
2.1.4. Ramas Terminales del Plexo Braquial.....	34
2.1.5. Plexo Lumbar en sus Orígenes.....	53
2.1.6. Ramas Terminales del Plexo Lumbar.....	58
2.1.7. Plexo Sacro en sus Orígenes.....	61
2.1.8. Ramas Terminales del Plexo Sacro.....	63
3.1. Discusión y Conclusión.....	77
3.1.1. Utilidad de una Descripción de Areas Nerviosas Mejor vascularizadas.....	77

3.1.2. Resultados de las Disecciones por Plexos y Nervios Terminales .....	77
3.1.3. Análisis de las Áreas Vasculares por Nervio .....	87
3.1.4. Discusión.....	105
3.1.5. Conclusiones Generales. Consideraciones Finales.....	112
Bibliografía.....	115
Anexo.....	118
Anexo Fotográfico.....	375

## Índice de Figuras

Fig. 1. Vascularización del Plexo Lumbar. Variedades Morfológicas.....	16
Fig. 2. Vascularización del Plexo Sacro. Variedades Morfológicas .....	16
Fig. 3. Vascularización del Nervio Ciático .....	16
Fig. 4. Esquema de los sistemas vasculares del nervio periférico.....	21
Fig. 5. William Halsted.....	27
Fig. 6. Bernard Fisher.....	27
Fig. 7. Umberto Veronesi.....	27
Fig. 8. Osteosarcoma Extraesquelético .....	29
Fig. 9. Resección conservadora con exéresis segmentaria de peroné.....	29
Fig. 10. Exéresis oncológica del compartimiento .....	29
Fig. 11. Resultado postoperatorio inmediato.....	29
Fig. 12. Análisis Vascularización del Plexo Braquial.....	87
Fig. 13. Análisis Vascularización del Plexo Braquial. Simetría de Distribución.....	88
Fig. 14. Análisis Vascularización del Nervio Músculocutáneo .....	88
Fig. 15. Análisis Vascularización del Nervio Músculocutáneo. Simetría de Distribución.....	89
Fig. 16. Análisis Vascularización del Nervio Mediano .....	89
Fig. 17. Análisis Vascularización del Nervio Mediano. Simetría de Distribución .....	90
Fig. 18. Análisis Vascularización del Nervio Cubital.....	91
Fig. 19. Análisis Vascularización del Nervio Cubital. Simetría de Distribución.....	91
Fig. 20. Análisis Vascularización del Nervio Axilar .....	92
Fig. 21. Análisis Vascularización del Nervio Axilar. Simetría de Distribución .....	92
Fig. 22. Análisis Vascularización del Nervio Radial .....	93
Fig. 23. Análisis Vascularización del Nervio Radial. Simetría de Distribución.....	94
Fig. 24. Análisis Vascularización del Plexo Lumbar.....	94
Fig. 25. Análisis Vascularización del Plexo Lumbar. Simetría de Distribución.....	95
Fig. 26. Análisis Vascularización del Nervio Femoral .....	95
Fig. 27. Análisis Vascularización del Nervio Femoral. Simetría de Distribución.....	96

Fig. 28. Análisis Vascularización del Nervio Obturador .....	96
Fig. 29. Análisis Vascularización del Nervio Obturador. Simetría de Distribución .....	97
Fig. 30. Análisis Vascularización del Plexo Sacro. ....	97
Fig. 31. Análisis Vascularización del Plexo Sacro. Simetría de Distribución .....	98
Fig. 32. Análisis Vascularización del Nervio Ciático .....	98
Fig. 33. Análisis Vascularización del Nervio Ciático. Simetría de Distribución.....	99
Fig. 34. Análisis Vascularización del Nervio Tibial.....	99
Fig. 35. Análisis Vascularización del Nervio Tibial. Simetría de Distribución.....	100
Fig. 36. Análisis Vascularización del Nervio Fibular Común .....	100
Fig. 37. Análisis Vascularización del Nervio Tibial. Simetría de Distribución.....	101
Fig. 38. Análisis Vascularización del Nervio Tibial Posterior.....	101
Fig. 39. Análisis Vascularización del Nervio Tibial Posterior. Simetría de Distribución .....	102
Fig. 40. Análisis Vascularización de los Nervios Plantares.....	102
Fig. 41. Análisis Vascularización de los Nervios Plantares. Simetría de Distribución.....	103

## Índice de Tablas

Tabla 1. Distribución de casos en el Plexo Braquial.....	33
Tabla 2. Distribución de casos en el Nervio Musculocutáneo. ....	37
Tabla 3. Distribución de casos en el Nervio Mediano. ....	41
Tabla 4. Distribución de casos en el Nervio Cubital.....	45
Tabla 5. Distribución de casos en el Nervio Axilar. ....	48
Tabla 6. Distribución de casos en el Nervio Radial. ....	52
Tabla 7. Distribución de casos en el Plexo Lumbar.....	57
Tabla 8. Distribución de casos en el Nervio Femoral. ....	59
Tabla 9. Distribución de casos en el Nervio Obturador. ....	60
Tabla 10. Distribución de casos en el Plexo Sacro. ....	63
Tabla 11. Distribución de casos en Nervio Ciático Mayor. ....	67
Tabla 12. Distribución de casos en Nervio Tibial.....	69
Tabla 13. Distribución de casos en Nervio Fibular Común. ....	70
Tabla 14. Distribución de casos en Nervio Tibial Posterior. ....	72
Tabla 15. Distribución de casos en Nervios Plantares. ....	75
Tabla 16. Análisis Porcentuales de Distribución Vascular en Nervios del Miembro Superior. ....	104
Tabla 17. Análisis Porcentuales de Distribución Vascular en Nervios del Miembro Inferior. ....	104

## Resumen

La cirugía oncológica es una especialidad del campo de la cirugía en general que surgió relativamente de manera reciente. Complementa el tratamiento multimodal y disciplinario que evolutivamente se perfecciona en el tratamiento del cáncer. Hace aproximadamente un siglo, la Escuela Americana de Cirujanos, con su máximo exponente, William Halsted (EEUU, 1.852-1.922), preconizaba la famosa teoría de la “secuencia” del desarrollo de un tumor, marcando claramente tres etapas:

- 1) Desarrollo del tumor en un órgano inicial.
- 2) Propagación del mismo hacia los ganglios linfáticos territoriales (locorregionales).
- 3) Metástasis en órganos a distancia, vitales (enfermedad sistémica).

Por consecuencia, lógicamente teorizaba que los tumores requerían grandes intervenciones o resecciones del tumor primario y sus territorios linfáticos. Dichas intervenciones, recordemos, sin que la anestesiología fuera aún una práctica desarrollada, traían como consecuencia grandes secuelas locales, trastornos de la marcha, funcionales, neurológicos, etc., cuando no complicaciones, las cuales en el intento de una mentada curabilidad, llevaban a la muerte temprana por infecciones, hemorragias, etc.

A mediados del siglo XIX, estas teorías fueron replanteadas por Bernard Fisher (EEUU 1.918), como oncólogo investigador del campo de la Mastología, que replanteaba la cirugía conservadora con resultados superadores a las grandes resecciones. En consonancia con las investigaciones del oncólogo italiano Umberto Veronesi (Milán 1.925-2.016), que revolucionó el pensamiento con su Estudio Milán, de pacientes tratadas con cirugía radical versus cirugía conservadora en cáncer de mama, obtiene índices de sobrevida, períodos libres de enfermedad y sobrevida global, iguales o superiores a los brazos de investigación en grupos de pacientes con amplias resecciones (mastectomías radicales versus tratamiento conservador con cuadrantectomías, linfadenectomías y terapia radiante).

Planteada y presentada la Cirugía Conservadora en el campo de la Oncología, se avanza sobre tratamientos combinados con regímenes de drogas sistémicas, target blanco biomoleculares y radioterapia por aceleración lineal programadas, aumentando el índice de conservación de órganos, miembros y sistemas.

La resección por amputación de los miembros fue siempre el gold standard del tratamiento de los sarcomas de las extremidades. El auge de estas terapéuticas conservadoras y nuevas prótesis de bio aleación, abren un panorama poco investigado para lograr la anastomosis por reconstrucción microquirúrgica de los nervios periféricos. (Pautas Oncología Instituto Angel H. Roffo-UBA. 2.018).

Concretamente el planteamiento surge sobre cuáles serían las áreas mejor vascularizadas cuali-cuantitativamente de estos nervios, a efectos de repararlos en sitios donde los vasanervorum pudieran asegurar el éxito de estas anastomosis, y, por consiguiente, de la conservación de los miembros.



De las conflagraciones mundiales, y el estudio de las lesiones de los nervios periféricos de origen traumático, fue Sunderland (1.951) quien estudió la vascularización nerviosa desde el punto de vista práctico y funcional, con aplicabilidad a la neurocirugía. Existe escasa bibliografía a nivel mundial, acerca de cómo se distribuyen los vasos que nutren a los nervios, su morfología y frecuencia, las áreas con mayor perfusión, o bien guías de recomendaciones para los cirujanos oncológicos que participen en la cirugía de conservación de los miembros, con bases sólidas desde el punto de vista morfológico, dentro de la anatomía aplicada.

Desde este planteamiento, propongo un análisis cuantitativo de material inanimado (cadavérico) de múltiples especímenes adultos y fetales, formolizados, inyectados con látex coloreado con pigmentos carmín, describiendo por microdissección magnificada, todos los nervios periféricos, obteniendo datos de morfología vascular perineural, secuencia y periodicidad de abordaje, áreas de hipoperfusión y comparación con la literatura mundial. Tarea que demandó la autorización de la Unidad de Anatomía de la Facultad de Medicina de la Universidad del Nordeste. (Argentina).

## Abstract

Oncological surgery is a specialty of the field of surgery in general that emerged relatively recently. It complements the multimodal and disciplinary treatment that is progressively perfected in the treatment of cancer. Approximately a century ago, the American School of Surgeons, with its greatest exponent, William Halsted (USA, 1852-1922), advocated the famous theory of the "sequence" of tumor development, clearly marking three stages:

- 1) Tumor development in an early organ.
- 2) Spread of the same towards the territorial lymph nodes (locoregional).
- 3) Metastases in distant, vital organs (systemic disease).

Consequently, he logically theorized that the tumors required major interventions or resections of the primary tumor and its lymphatic territories. These interventions, let us remember, without anesthesiology being a developed practice yet, brought as a consequence great local sequela, gait disorders, functional, neurological, etc., when not complications, which in the attempt of a so-called curability, led to early death from infections, hemorrhages, etc.

In the mid-nineteenth century, these theories were reconsidered by Bernard Fisher (USA 1918), as a research oncologist in the field of Mastology, who reconsidered conservative surgery with better results than large resections. In line with the research of the Italian oncologist Umberto Veronesi (Milan 1925-2016), who revolutionized thinking with his Milan Study, of patients treated with radical surgery versus conservative surgery in breast cancer, he obtains survival rates, disease-free periods and overall survival, equal to or greater than the investigational arms in groups of patients with extensive resections (radical mastectomies versus conservative treatment with quadrantectomies, lymphadenectomies and radiation therapy).

Raised and presented the Conservative Surgery in the field of Oncology, progress is made on combined treatments with regimens of systemic drugs, biomolecular target targets and programmed linear acceleration radiotherapy, increasing the rate of preservation of organs, limbs and systems.

Amputation resection of the limbs has always been the gold standard in the treatment of extremity sarcomas. The rise of these conservative therapies and new bio-alloy prostheses open up a little-investigated panorama to achieve anastomosis by microsurgical reconstruction of peripheral nerves. (Pautas Oncología Instituto Angel H. Roffo-UBA. 2.018).

Specifically, the approach arises on which would be the best qualitatively and quantitatively 3ascularized areas of these nerves, in order to repair them in places where the vasanervorum could ensure the success of these anastomoses, and therefore, the preservation of the limbs.

Of the world conflagrations, and the study of peripheral nerve injuries of traumatic origin, it was Sunderland (1951) who studied nerve vascularization from a practical and functional point of view, with

applicability to neurosurgery. There is little bibliography worldwide on how the vessels that nourish the nerves are distributed, their morphology and frequency, the areas with the greatest perfusion, or guides to recommendations for oncological surgeons who participate in limb-sparing surgery, with solid foundations from the morphological point of view, within applied anatomy.

From this approach, I propose a quantitative analysis of inanimate (cadaveric) material from multiple adult and fetal specimens, formalized, injected with latex colored with carmine pigments, describing by magnified microdissection, all the peripheral nerves, obtaining data on perineural vascular morphology, sequence and frequency of approach, areas of hypoperfusion and comparison with the world literature. Task that will require the authorization of the Anatomy Unit of the Faculty of Medicine of the Northwestern University (Argentina).

# **CAPÍTULO I**

## 1.1. Introducción:

Los nuevos tratamientos oncológicos en tumores de las extremidades de origen fundamentalmente sarcomatosos han consistido en combinaciones de drogas que reducen el tamaño tumoral, permitiendo un mayor número de pacientes que pueden sortear procedimientos de amputación y pérdida de la funcionalidad corporal, con mejor inserción laboral, mayor autoestima, menor gasto de salud pública e inserción laboral satisfactoria. (Sunderland et all 1.951).

De estas prácticas innovadoras se desprende un gran capítulo de la cirugía consistente en la preservación integral de los órganos. (Pautas en Oncología, Instituto Angel H. Roffo, Universidad de Buenos Aires, 2.018).

Ello supone un esfuerzo para comprender fenómenos microvasculares, fisiología de la irrigación de los nervios periféricos y describir patrones secuenciales que orienten al cirujano para no lesionar los mismos en la cirugía de preservación de los miembros o en la implementación de productos protésicos.

No existen en la actualidad publicaciones a nivel mundial y regional, donde claramente se detalle la anatomía de la irrigación de todos los nervios periféricos, con aplicación quirúrgica, y mucho menos en el campo de la oncología. Trabajos de investigación aluden muy tangencialmente al tema.

Esto implica la preservación de los nervios periféricos con carácter oncológico, en la preservación de los órganos y miembros, a pesar de estar en auge el campo de la cirugía conservadora, lograda por técnicas de microdissección.

Hay claros ejemplos de la utilidad del conocimiento de las bases anatómicas con criterio oncológico, como en la reanastomosis del tronco del nervio facial (VII par craneal) en las amplias resecciones de la glándula parótida, en los tumores que involucran el trayecto del nervio, vital para la motricidad de la mímica, la inervación de la córnea y el control de la secreción salival. Sin embargo, son incipientes los trabajos sobre el estudio de la microvascularización de este importante nervio.

Este último es un claro ejemplo de intervención de la investigación aplicada a la práctica quirúrgica, pudiendo extrapolarse el conocimiento sobre la nutrición de los nervios periféricos a las intervenciones de los tumores sarcomatosos, contribuyendo a la conservación de las extremidades.

El objeto de estudio de esta investigación es describir la irrigación de los nervios periféricos, en los miembros, a efectos de determinar un patrón secuencial previsible, en sus diferentes segmentos, cuyo conocimiento contribuya a lograr su preservación quirúrgica en las intervenciones oncológicas conservadoras.

El problema que se plantea es la determinación de patrones de áreas vasculares (mejor perfundidas) de los nervios periféricos de los miembros, a ser tenidos en cuenta en la revascularización microquirúrgica.

El interrogante que se plantea es si es posible aplicar los resultados de esta investigación, regularmente como base para la microcirugía oncológica, con el objetivo conservador de preservar los órganos, cumpliendo con los parámetros planificados del tratamiento.

## **1.2. Objetivos del estudio:**

### **1.2.1. Objetivo General:**

- Describir la irrigación de los nervios periféricos de los miembros en modelos inanimados fetales y adultos.

### **1.2.2. Objetivos Específicos:**

- Identificar las zonas neurales de mayor irrigación arterial en los nervios periféricos de los miembros.
- Determinar patrones secuenciales de vascularización para elaboración de guías orientativas para el cirujano.

## **1.3. Metodología de la investigación:**

### **1.3.1. Tipo de Investigación:**

- La investigación fue *metodológicamente cuantitativa y retrospectiva randomizada*, estudiando casos. Descripción de distribución vascular en los diferentes nervios periféricos, y sus variantes, patrones de repetición y áreas de distribución.

#### **Universo o población objetivo:**

Cadáveres adultos y fetales a término del Museo de Anatomía de la Unidad de Anatomía Humana II de la Facultad de Medicina de la UNNE. (Formolizados e inyectados en látex con pigmentos colorados).

#### **Diseño:**

Se utilizó el estudio de caso múltiple al azar, dentro del universo de individuos post mortem, sin patología neuronal evidente, separados por sexos y edades (casos adultos y fetales). Estudio comparativo y de elaboración estadística de variables: forma, número, áreas y frecuencias.

### **1.3.2. Material:**

- La variedad del muestreo dependió del universo de material inanimado existente en la Cátedra de Anatomía Humana II, limitado al número existente de unidades. Se desarrolló el máximo posible para que tenga impacto estadístico.

Los criterios para elaborar el muestreo fueron:

- Fetos a término, formolizados e inyectados con látex pigmentado.
- Cadáveres adultos de sexo masculino, formolizados e inyectados.
- Cadáveres adultos de sexo femenino, formolizados e inyectados.

### **1.3.3. Método:**

- Se efectuó el trabajo de investigación con la técnica universal de recolección de datos bibliográficos generales, para agotar las instancias del conocimiento actual sobre la temática.
- Se elaboró un dossier con el análisis actual del estado del tema, para generar un patrón comparativo del muestreo resultante de la investigación.
- Posteriormente, se recolectaron los datos de las disecciones propias en modelos inanimados fetales a término y adultos, formolizados e inyectados por vía aórtica con látex Unispert 90, coloreado con rojo carmín y magnificación óptica, en un período de 10 (diez años), en tablas y registro micro fotográfico, generando un archivo de muestras obtenidas.
- Se compararon los resultados obtenidos en cada caso (ambos lados), y con especímenes de las mismas características. Luego se efectuaron comparaciones con individuos del otro sexo y finalmente con el material fetal a término.
- Con todos los datos obtenidos, se unificaron los criterios para elaborar conclusiones finales de cada trayecto nervioso, separado por segmentos y áreas de impacto.
- Se procedió a recoger los datos de la disección en tablas comparativas por miembros, por plexo y por uni/bilateralidad y por región de tránsito. Se compararon datos de ambos lados y determinó el origen de la vascularidad de cada segmento nervioso. Posteriormente, se generaron los porcentajes de vascularización por trayecto.
- Con ese procesamiento, se analizaron los datos, generando tablas de porcentajes que determinaron, la frecuencia de vascularidad de cada nervio, distinguiendo patrones de áreas mejor y peor perfundidas, en cada nervio terminal, en cuanto a variables de cantidad.
- Las técnicas estadísticas a utilizar con la escala nominal fueron la moda y el cálculo de frecuencias.

### 1.3.4. Variables Estudiadas:

UNIDAD DE ANÁLISIS	VARIABLE	INDICADOR	VALOR DEL INDICADOR
Vasos que irrigan los nervios del Plexo Braquial.	Número de arterias nutricias. (*)	Uno-dos	1
		Más de dos	2
	Longitud del trayecto. (**)	Corto (5-15 mm)	1
		Largo (+ 15 mm)	2
	Diámetro. (***)	Hasta 1 mm	1
		+ 1 mm	2
Morfología. (***)	Rectas.	1	
	Espiraladas.	2	
Vasos que irrigan los nervios del Plexo Lumbar	Número de arterias nutricias. (*)	Uno-dos	1
		Más de dos	2
	Longitud del trayecto. (**)	Corto (5-15 mm)	1
		Largo (+ 15 mm)	2
	Diámetro. (***)	Hasta 1 mm	1
		+ 1 mm	2
Morfología. (***)	Rectas.	1	
	Espiraladas	2	
Vasos que irrigan los nervios del Plexo Sacro	Número de arterias nutricias. (*)	Uno-dos	1
		Más de dos	2
	Longitud del trayecto. (**)	Corto (5-15 mm)	1
		Largo (+ 15 mm)	2
	Diámetro. (***)	Hasta 1 mm	1
		+ 1 mm	2
Morfología. (***)	Rectas.	1	
	Espiraladas	2	



(\*): Se tomó esta variable en la presente tesis.

(\*\*) (\*\*\*) (\*\*\*\*) Las variables Longitud, Diámetro y Trayecto vascular serán tomadas en posteriores investigaciones por carecer de todos los datos fidedignos de disecciones antiguas, y microscopía para medición de diámetro vascular.

- Las diferencias de vascularización en un mismo caso, respecto al lado derecho o izquierdo, se destacaron estadísticamente en los gráficos comparativos donde **a** significó similitud estadística con el lado contralateral y **b** diferencia de distribución del lado opuesto en un mismo espécimen.

### **1.3.5. Técnicas de recolección de la información empírica, instrumentos de recolección y técnicas de procesamiento y análisis de datos:**

- La información obtenida fue procesada en Windows versión 11.5, en su pack estadístico. Se estableció la normalidad de los datos y la homogeneidad de las variables. Se compararon los valores medios obtenidos mediante la prueba t de Student para datos y se halló la correspondencia entre los valores para establecer los resultados en cuanto a sus diferencias. Se aceptó un grado de significación estadística del 95%.

**Sistema de citas y referencias empleado: Sistema APA. 7ª Edición.**

## **1.4. Estado del Arte:**

### **1.4.1. La Vascularización de los Nervios Periféricos:**

Con las conflagraciones mundiales, los fisiólogos comenzaron a prestar atención a los déficits de la vasculatura que irriga a los nervios periféricos, y sus consecuencias patológicas secuelas. Los primeros estudios se remontan a anatomistas clásicos como Quènu (1.890) y Lejars (1.892). Bartholdy (1.897), y Tonkoff (1.892-1.907) han aportado conceptos a investigaciones previas de Haller (1.756) Issenfamm, M. y Doerffler (1.768) y Bichat (1.830). Esos trabajos coexistieron con otros centrados en estudios sobre el axón, su proceso regenerativo y morfología de sus cubiertas. Ello eclipsó el interés sobre la vascularización nerviosa en ese particular momento. (Sunderland). Lapinsky (1.899) asocia el déficit de vascularización de los axones con trastornos degenerativos nerviosos estudiados en esa época. Fue en 1.907 que Tonkoff manifestó que “hasta hoy se ha concedido poca importancia a las arterias de los nervios, en los manuales y libros de texto se hace normalmente caso omiso o se alude a ellas de un modo superficial...”

La Gran Guerra de Europa (Primera Guerra Mundial-1.914), llevó el interés del campo científico de esta materia al comportamiento del trauma nervioso periférico, producto de lesiones de guerra.

Se atribuyen a Ramage (1.927) las primeras observaciones sobre la vascularización de los nervios periféricos en el miembro superior del hombre.

La Segunda Guerra Mundial supuso el estudio de fenómenos fisiológicos y eléctricos que se manifiestan en los nervios periféricos y las alteraciones de su vascularización, y sus consecuencias clínicas comenzaron a llamar la atención. (Ramage y Sunderland).

Las primeras investigaciones se han efectuado en especímenes fetales. Luego se disecaron especímenes adultos y se han comparado los trabajos previos.

Pueden citarse al respecto estudios de Adams (1.942) y Sunderland y col (1.945), quienes investigaron de manera cuantitativa y exhaustiva la irrigación de los nervios periféricos en animales, describiendo patrones de secuencialidad de áreas mejor irrigadas y áreas “mudas”. Por otro lado, ensayaron cualitativamente las características electrofisiológicas de esos nervios, simulando lesiones y caracterizando la importancia de esos patrones de vascularización. Estudios de Smith (1.966), Nobel (1.968) y Nobel y Black (1.975) han agregado la inyección vascular con polímeros coloreados para documentar de mejor manera los casos investigados. Trabajos posteriores de Ridevick (1.973), Kline D.G. y cols (1.975), y Lundborg (1.975), han estudiado aspectos de la microvascularización de los nervios periféricos, en cuanto a su morfología.

Branemark (1.968), Lundborg (1.072-1.973-1.975), Lundborg y Schildt (1.971) y Lundborg y Ridevick (1.973) han Avanzado en el estudio de vascularización nerviosa in vivo.

Sunderland (1.973) ha definido la vascularización nerviosa como una red “indestructible” de cadenas vasculares por sus anastomosis y divisiones intraneurales. Afirma que la estructura y no el tamaño es el aspecto que define la clasificación de la vasculatura nerviosa. Esto se debe a las alteraciones que durante la vida y el desarrollo se van modificando el tamaño de los vasos. Define los vasos como arteriolas con una capa elástica, otra muscular y una interna endotelial, y que predominan las arteriolas en la mayoría de los nervios de las extremidades. Solo en los nervios medianos y el ciático que encuentran vasos de mayor calibre. El sistema venoso encuentra vasos de mayor lumen, menos diámetro elástico y muscular. Macarias y Smith (1.968) midieron el diámetro de los vasos arteriales de los ramos nerviosos en un promedio de 10 micras. Desde la edad postnatal no se especifican variaciones respecto a la constitución de los vasos con los especímenes adultos, por lo cual infieren que los estudios en modelos fetales serían suficientemente válidos.

Muchos autores apoyaron estas conclusiones, basados en modelos lesionales, sin especificar su importancia para la cirugía conservadora de los miembros en oncología, ya que la técnica quirúrgica de la anastomosis nerviosa sólo estaba basada en el trauma de los nervios periféricos.

Los nervios periféricos están irrigados a través de todo su recorrido por una sucesión de vasos que se dividen y anastomosan dentro del nervio, formando una red vascular intraneural. A excepción de la red de vasos de los nervios mediano y ciático, en los nervios periféricos no se encuentran vasos de mayor calibre que el de simples arteriolas. (Sunderland).

Las arterias que irrigan los nervios son vasos que penetran y finalizan dentro del mismo por su tronco principal, y la mayoría de las mismas se relacionan íntimamente con el nervio. Roux estableció una serie de reglas respecto de las ramificaciones de las arterias: una de ellas señala que todas las ramas que son tan pequeñas, apenas parecen salir del tronco principal, fundamentalmente en ángulos de 70° a 90°.

Trabajos comunicados por Reina y cols en el año 2000 sobre la morfología de los nervios periféricos, de sus cubiertas y de su vascularización señalan que el número de arterias nutricias de un nervio varía de un lado al otro y en diferentes individuos.

Además, que los nervios pueden recorrer distancias largas manteniendo la circulación por las cadenas descendentes intraneurales, como por ejemplo el mediano y el cubital en el brazo. Las arterias más gruesas miden 1 mm, y siempre hay que tener en cuenta que el número, tamaño y longitud de las arterias son parámetros independientes entre sí.

Estos y otros trabajos reconocen que las arterias, en general, son cortas y siguen un curso de 5 a 15mm., antes de alcanzar el nervio, aunque algunas pueden alcanzar 25mm., y algunas arterias son tortuosas y significan una reserva de longitud en el momento de estiramiento o elongación del nervio.

En nuestra región, Llano y cols (2011) realizaron estudios en canes, sobre nervios cubital y mediano, que apoyan estos conocimientos sobre la vasculatura exógena de los nervios. En 2017, nuestro grupo de investigación de la Cátedra II de Anatomía Humana comunicó una investigación sobre la irrigación arterial del nervio facial, con implicancia en la resección de tumores de la parótida.

No existen referencias bibliográficas relacionadas con el propósito de proponer pautas anatómicas que permitan efectuar cirugías oncológicas conservadoras basadas en la observación metodológica de la vascularización de los nervios periféricos de los miembros.

#### **1.4.2. Estado Actual del Conocimiento. Anatomía Aplicada.**

Los nervios periféricos se alimentan de vasos que provienen de arterias satélites, las cuales los nutren a su paso de manera predecible. Esta observación producto de la investigación en el campo del trauma de los miembros, fue abonada por investigadores como Sunderland y Laverack (1.945).

Los axones de componen de mielina que rodea a las fibras nerviosas y una cubierta periférica. Entre las fibras se introducen pequeñas arteriolas nutricias. Existen tramos que se hallan pobremente perfundidos.

Es factible, y se demostró en la cirugía del trauma, suturar con microscopía e hilos especiales, los trayectos seccionados. El éxito en la recomposición del impulso eléctrico, dependerá del segmento intervenido, el cual requiere suficiente nutrición vascular para evitar la necrosis.

No existen aportes sistematizados sobre la distribución vascular estudiada en los nervios periféricos. Toda la experiencia en la literatura mundial refiere al campo de la traumatología y neurocirugía.

Si bien el tratamiento de los tumores ha progresado significativamente en los últimos decenios con el advenimiento de la cirugía conservadora, las nuevas drogas sistémicas y tratamientos radiantes encarados por equipos profesionales de carácter multidisciplinario, no se ha tenido en cuenta la importancia de seguir normativas de microanastomosis en áreas neuronales investigadas desde su vascularización.

Por lo tanto, los conocimientos anatómicos, fisiológicos, y el advenimiento de las técnicas microquirúrgicas nos han llevado a investigar la irrigación de los nervios periféricos, en el afán de aportar literatura en la disección de los mismos, a efectos de conservar la funcionalidad de los miembros en los tumores mesenquimáticos de las extremidades.

Es probable que esta investigación resuma áreas factibles de anastomosis con una mayor posibilidad de éxito en la preservación de los miembros intervenidos por diagnóstico de sarcomas, melanomas, tumores cutáneos, entre otros. (Pautas-Instituto de Oncología “Angel H. Roffo”-UBA-2.016).

¿Sería factible determinar áreas de vascularización (vasa-nervorum) de los nervios periféricos, con cierta regularidad, a efectos de poder guiar microanastomosis seguras, con el propósito de conservar los órganos y su funcionalidad en tratamiento oncológico de los tumores?

#### **1.4.3. Importancia de la Microvascularización e Implicancias Quirúrgicas.**

- **Origen:** Los vasos arteriales:

Se introducen en los nervios de manera intraneural. (Sundeland et all, 1.968). En general, proceden de arterias próximas que irrigan al nervio, aunque un número variable de casos pueden provenir de vasos musculares, articulares o cutáneos, predominantemente de áreas extraneurales. Respecto al origen, muchos autores, y siguiendo a Sunderland, puede aseverarse que:

1- Las Arterias relacionadas a los nervios se relacionan íntimamente con los mismos a una distancia razonable de él. Presentan cierta constancia, existiendo un predominio de un vaso debido sobre todo a su disposición anatómica. En general, proviene de la arteria principal del miembro. Sin embargo, muchas de ellas provienen de ramas musculares, articulares o cutáneas. Esta red supletoria de la vía principal, asegura que el nervio se halle vascularizado, aun cuando la cadena principal no se halle disponible.

2- La frecuencia de aparición de esas ramas perineurales, la mayoría de las veces es constante, pero habitualmente asimétrica, existiendo, además, regiones donde los nervios presentan variaciones de frecuencia, disposición, o bien reciben arterias nutricias puras.

3- Muchas arterias pueden provenir de un vaso principal, pero otras presentan un “arracimamiento”, de donde el origen puede ser impreciso.

4- Según Roux (1.978), las arterias provienen de los troncos principales, disminuyendo su diámetro y en ángulos de emergencia de 70 a 90°. Otras veces lo atraviesan superando los 90°.

- **Número y Tamaño:** las arterias pueden variar en número y tamaño. (Sunderland, 1.968).

1- El número y tamaño de vasos que recibe un nervio pueden variar en un miembro, incluso contra lateralmente. No necesariamente un nervio principal está mejor perfundido que un nervio de menor diámetro.

2- Los nervios pueden discurrir a distancias considerables sin recibir aporte vascular nutricio, sino a través de vasos descendentes intraneurales. Ello se presenta fundamentalmente en los nervios mediano y cubital, donde a nivel axilar, pueden recibir ramas de arterias alejadas a la región.

3- Los vasos mayores presentan un calibre promedio de 1 mm, pero ello es muy variable. Es difícil medir el calibre filiforme de los vasos menores, la disección debe ser cuidadosa y la precisión no es asegurable.

4- Una medida fidedigna de vascularización es el conteo de los vasos que llegan al nervio, y el diámetro. Muchos autores consideran que son los únicos parámetros fidedignos para confirmar las variables. Respecto al diámetro, se ha postulado sin sustento científico, que es inversamente proporcional al número de vasos neuronales.

5- Otro paradigma en la investigación es la presencia de cadenas vasculares intraneurales, verdaderos lechos capitales que no pueden sino demostrarse por métodos de microscopía o estudios histológicos. Pruebas funcionales podrían demostrar esta condición.

6- Se ha demostrado que áreas mudas neuronales se han nutrido de cadenas intraneurales por largos trayectos, sin alterar su constitución y funcionalidad. En otros casos, se repite el ingreso de muchos vasos, en cortos trayectos a corta distancia de intervalo.

7- El tamaño del vaso principal que llega al nervio, puede llegar a determinar el tamaño y número de las demás arterias nutricias.

- **Longitud:** la longitud y el tamaño de las arterias parecieran ser magnitudes independientes pero una regla que podría generalizarse es que, a menor longitud respecto al nervio, mayor es la cercanía de la arteria.

Puede decirse, según Sunderland, que los vasos perineurales tienen un promedio de 5 a 15 mm. Aunque existen cadenas de más de 25 mm. Existen casos donde la red perineural es tan densa, que el nervio parece fijarse a la misma a manera de sostén.

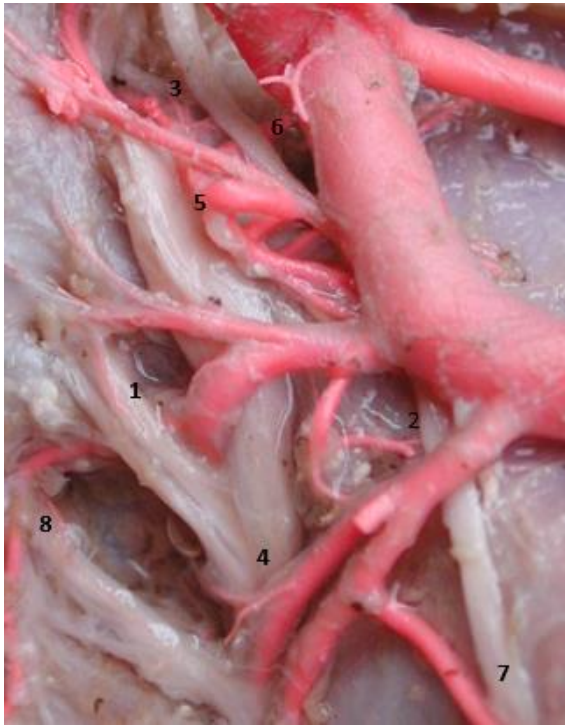- **Curso:** Los vasos buscan el trayecto más cercano al nervio. Se pueden presentar rectos, curvados, tortuosos como reserva ante posibles tracciones,

en el cauce nervioso en los movimientos de las extremidades. Generalmente corren paralelos al nervio, y se cruzan al lado opuesto si una rama muscular deja en el transcurso una rama nutricia. Esta disposición puede ejemplificarse en el antebrazo, donde las arterias radial y cubital pueden enviar ramas que cruzan a los nervios, o dar ramas dorsales a ellos. Sunderland y Lundborg, (1.968).

### - **Morfología del Comportamiento de los Vasos que nutren al Nervio:**

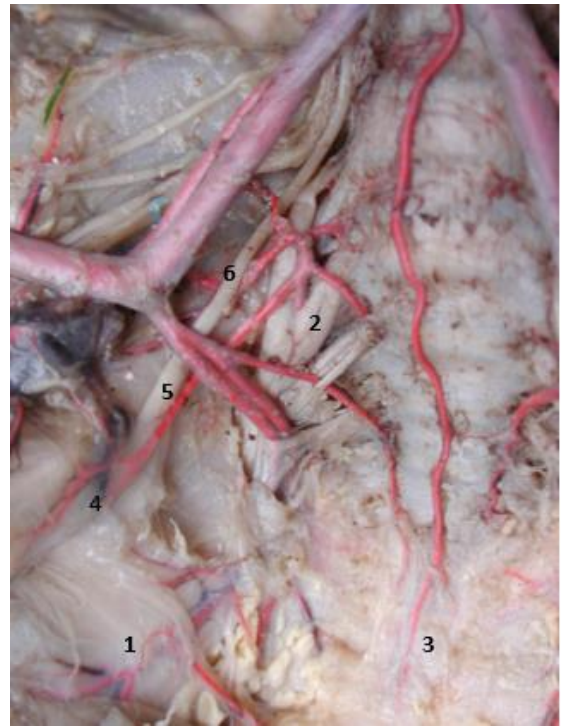Algunas consideraciones que reúne Sunderland, (1.968) de varias investigaciones:

- 1- Un nervio puede ser abordado por un vaso desde cualquier ángulo, y no necesariamente se ramifica antes de abordarlo.
- 2- Un vaso puede descender en la vaina nerviosa y conformar una cadena de curso y longitud variables, o anastomosarse con vasos que se incorporan de manera sucesiva y seguir cursos de longitud variables.
- 3- Los vasos arteriales pueden generar ramas perforantes o penetrantes antes de abandonarlo.
- 4- Los nervios pueden ser vascularizados a manera de asas arteriales.
- 5- Las arterias nutricias pueden dividirse a distancias variables, de manera que:
  - a- Discurren en cadenas longitudinales paralelas al nervio, sobre el epineuro, de manera única la mayoría de las veces.
  - b- Las ramas pueden bifurcarse en una cadena ascendente y otra descendente. De calibre y tamaños desiguales. De estas cadenas deriva la irrigación intraneural. Lo más recurrente es la división en patrón de “T”.
  - c- Un vaso puede dividirse en un patrón radial, adoptando también la morfología descripta.
- 6- En muchos casos, tal el Nervio Tibial Posterior, los vasos pueden perforar el perineuro, para simplemente buscar otras estructuras, sin dejar vascularización nutricia para el nervio en cuestión.
- 7- En el caso de grandes troncos nerviosos paralelos, los vasos pueden generar ramas para ambos nervios, bifurcándose.
- 8- De manera ocasional, dos vasos distintos pueden abordar al nervio a la misma altura.
- 9- Muchas veces los vasos atraviesan el nervio hacia su territorio, pero dejan ramas colaterales nutricias antes de abandonar la relación perineural.
- 10- Los vasos en general, siguen una distribución azarosa en su sector intraneural, a diferencia del extraneural, donde puede predecirse su frecuencia, destacando las variabilidades.



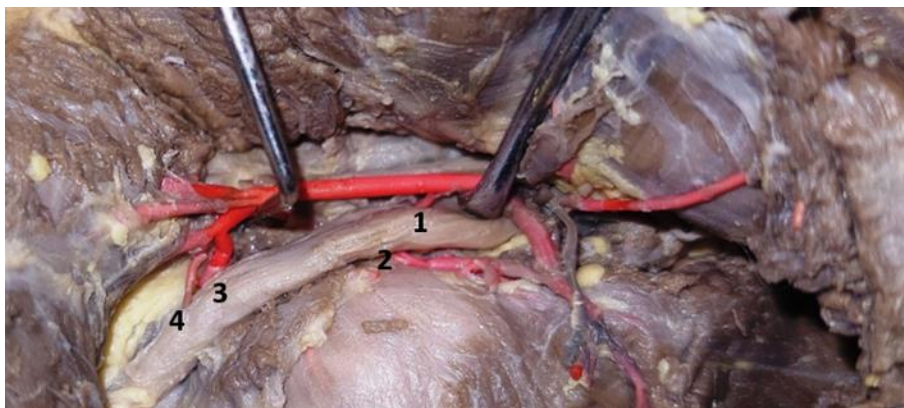
**Figura 1. Vascularización del Plexo Lumbar. Variedades Morfológicas.**

1. Rama descendente.
2. Rama larga y directa.
3. Ramillete vascular.
4. Bifurcación arterial.
5. Vasos paralelos y cortos.
6. Rama delgada y larga.
7. Vaso Nutricio paralelo. Cadena.



**Figura 2. Vascularización del Plexo Sacro. Variedades Morfológicas.**

1. Rama larga en cadena. Bifurcación.
2. Rama corta y directa perpendicular.
3. Rama larga y delgada.
4. Bifurcación arterial.
5. Vaso perineural paralelo.
6. Rama corta retroneural.



**Figura 3. Vascularización del Nervio Ciático. (Región Glútea) Variedad de Número. (4 Vasos).**

1. Vaso directo y corto.
2. Vaso largo directo.
3. Luego de un área avascular: vaso corto de mayor calibre, directo.
4. Vaso directo, largo y perpendicular.

### **- Importancia del Mesoneuro:**

Autores como Smith (1.966), afirman que el nervio periférico presenta una delgada lámina de recubrimiento denominada mesoneuro. Este es el responsable de recibir los vasos arteriales que lo nutren, de manera que los arcos vasculares se relacionan con esta lámina conectiva, la cual además es redundante y permite el desplazamiento del axón durante los movimientos. Esta lámina es la que quirúrgicamente permite las anastomosis en los casos de sección y reanastomosis, por lo que adquiere una relevancia vital para la cirugía. Nobel (1.968), Kline y cols (1.975), afirman la existencia de un mesoneuro, luego de cuidadosas disecciones, el cual además tiene importancia en la preservación de los vasos que irrigan al nervio. Lundborg (1.970), afirma la inexistencia de tal capa perineuronal, ya que no pudo demostrar histológicamente su constitución, afirmando que los vasos penetran al perineuro sin necesidad de sobrepasar una membrana de carácter conjuntiva.

### **- Constitución de las Vasa Nervorum. Características Intraneurales:**

Los Nervios Periféricos están irrigados por vasos de determinados calibres, los cuales, a intervalos, reciben arterias nutricias de menor diámetro, que, al anastomosarse, generan una red perineuronal vascular. Esta malla se efectúa en el perineuro, de tal manera que luego de este estrato, van penetrando en el nervio. Estas redes pueden presentar ramas anastomóticas transversales u oblicuas, partiendo así redes epineurales, superficiales y neuronales que suponen un plexo longitudinal. No se considera frecuente la vascularización neuronal de manera inmediata cuando el vaso es superficial. Previamente, de manera longitudinal, transversal, oblicua o tortuosa, genera una malla vascular superficial de considerable importancia. Sólo las arteriolas menores van ingresando en profundidad hacia el nervio. Los vasos de mayor importancia, en general no disminuyen su diámetro, y cuando de manera distal transcurren lejos de su sitio de nacimiento, son suplidas por accesorias nutricias, antes de agotarse. Una vez finalizadas a la manera de plexos, ingresan al nervio en profundidad. (Lundborg, 1.970).

Es por ello que el patrón vascular no es predecible, no se repite de manera regular, incluso en el lado contralateral del individuo, por la variabilidad en número, tamaño y forma vascular. Generalmente el nervio puede recibir un vaso de mayor calibre, el cual es de vital importancia quirúrgica, de manera algo regular, y los vasos menores lo acompañan, patrón que parece tener cierta regularidad. (Sunderland, 1.970).

Las arteriolas superficiales, extrafasciculares, así como las precapilares, son las que mayormente vascularizan al nervio. A partir de ellas, otras de menor calibre (precapilares) buscan el perineuro. Luego las ramas capilares ingresan al nervio a manera de plexos intrafasciculares. (Sunderland, 1.970).

Son finalmente cuatro los sistemas vasculares anastomóticos que pueden diferenciarse para nutrir al nervio: uno superficial perineural, otro extrafascicular; otro correspondiente a los tejidos interfascicular y finalmente, uno intrafascicular. A lo largo de toda la extensión del nervio, y a manera longitudinal, estos



sistemas aseguran la vascularización neuronal. La red va afinando su diámetro a medida que se profundiza, donde conforman una densa trama. (Sunderland, 1.970).

Si bien es variable la presentación en un mismo nervio, en un individuo respecto a la lateralidad, e incluso en individuos diferentes, este esquema es el que se mantiene como patrón descriptivo.

La casuística actual no permite presuponer una secuencia que afirme que un nervio pueda estar mejor irrigado de manera proximal que distal. Puede afirmarse que las divisiones vasculares que irrigan un nervio reciben con perioricidad, ramas arteriales nutricias supletorias independientes.

#### **- Características de la Red Perineural:**

Al ingresar a la red capilar, los vasos forman redes que transitan entre dos fibras nerviosas, atravesando el tejido conectivo de sostén. Allí en el epineuro, intercambian con capilares venosos. Comienzan a aumentar el número de venas por sobre las arterias. Según Lundborg (1.970), la disposición de los vasos de manera oblicua, permiten un mecanismo valvular, debido al engrosamiento de los fascículos.

Lang (1.962) ha estudiado la densidad de estos capilares endoneurales y determinó que miden aproximadamente entre 36 y 64 mm<sup>2</sup>, con un promedio de 50 mm<sup>2</sup>, estos valores descienden en la edad adulta tardía hasta 19 y 31 mm<sup>2</sup>.

Además, hizo observaciones microscópicas respecto a la distancia intercapilar en el recién nacido en 0,08 mm, de 0,12 mm. en el adolescente y de 0,15 mm. en el adulto.

Esta tendencia a la perioricidad vascular en aumento, a medida que se produce el desarrollo, se debe fundamentalmente al proceso de mielinización que va sufriendo el nervio en el transcurso de la vida.

Respecto a la barrera hematoneural y la permeabilidad capilar, estudios de Lundborg, Olsson, Mc Ilick, Cavanagh (1.968) y otros aseguran que las propiedades de barrera de difusión oncótica, puede verse afectada en los traumatismos y los tumores. Este punto interesante, ya que en 1.967 se comienza a hacer referencia elípticamente como hipótesis sobre lesiones nerviosas en tumores, ya que sólo existía la experiencia en el campo de los traumatismos.

#### **- Definición de Vascularización Arterial de un Nervio. Importancia:**

Para la aplicabilidad de la investigación en el campo quirúrgico, es necesario definir qué significa una óptima vascularización nerviosa. Eso es significativo para un nervio en un individuo y para regiones del mismo trayecto nervioso.

La mayoría de los investigadores plantean el problema de acuerdo al número de vasos que nutren al nervio. Podrán agregarse conceptos en cuanto al tamaño y la distribución intraneural. Se han contemplado términos de cierta vaguedad conceptual como “mejor irrigación”, “mayor riqueza sanguínea”, o “mejor vascularizado”, referido a la irrigación de los nervios periféricos. Sunderland (1,968). Desde el punto de vista anatómico, las investigaciones se centran en el número y características de los vasos de la región donde transcurre el nervio. Excluye esta definición consideraciones fisiológicas. La ultraestructura de la vascularización intraneural es siempre la misma, similar, lo que varía es la disposición proximal de los vasos, independientemente del nervio periférico que se trate.

Si bien estudios puramente anatómicos de estas variables no pueden resolver el tema de la definición sobre la “mejor o peor área de perfusión de un nervio”, constituyen una base incuestionable para estudios fisiológicos posteriores.

#### **- Aspectos Funcionales:**

Estudios de Tonkoff y Porta (1.970), desde el siglo XIX, han demostrado que la obstrucción de una red principal de vascularización neural, puede ser suplida por una red supletoria en caso de obstrucción. Causey y cols. (1.968), observaron que luego de más de veinte horas de una sección nerviosa, las alteraciones neuronales se deben en mayor medida al déficit de vascularización. Las investigaciones desde entonces, se han centrado en valorar la importancia de la vascularización neuronal por redes longitudinales y supletorias, llegando a las conclusiones siguientes:

- 1- Una arteria regional domina la vascularización de un nervio en una región determinada.
- 2- En caso de interrupción de la circulación en una arteria, esta rama principal se ve auxiliada en muchos casos por una red alternativa de valor significativo. Inclusive, la ligadura segmentaria, podría superarse gracias a estos circuitos nutricios accesorios.
- 3- Sólo en el campo de la traumatología, se han obtenido experiencias de ligaduras de troncos arteriales, sin que se modifique sustancialmente el trofismo nervioso, ya sea por vasos accesorios o sistemas nutricios supletorios. Brunt, Branemark, Lundborg. (1.970).
- 4- La buena respuesta neuronal ante sección o ligadura vascular, muestra la eficacia de los sistemas arteriales supletorios longitudinales.
- 5- Se ha demostrado por sistema de ECO Doppler, que los territorios distales presentan una excelente perfusión colateral a varios días del evento obstructivo, del 5° al 20° día, para los tejidos periféricos, y posteriormente al 20° día para la funcionalidad neuronal total. Blunt y Straton (1.960).
- 6- La capacidad nutricional vascular de los nervios periféricos a grandes distancias del evento obstructivo, fue demostrado por estudios de Korthals y Wisniewski (1.975), en modelos experimentales animales. La degeneración walleriana en muchos casos fue suplida por la irrigación distal colateral.

7- Los casos donde hubo modificaciones estructurales post traumáticas, pueden deberse a lesión neuronal propiamente dicha, y no a alteraciones del orden vascular, según Erhart (1.965).

8- Los trastornos isquémicos de un nervio se han demostrado por ligadura o sección del vaso longitudinal y las ramas supletorias de manera simultánea, lo cual demuestra la dependencia del sistema intraneuronal de ambos sistemas. Durward (1.948).

9- La degeneración nerviosa post lesional de la arteria nutricia principal, supone la existencia de variabilidades regionales del territorio vascular de ese nervio. Woodhall y Davies (1.990).

10- Una arteria longitudinal satélite al nervio (tal ocurre con la arteria del nervio mediano o del ciático), puede nutrir todo el trayecto nervioso, predisponiendo a la isquemia nerviosa si la misma se obstruye y lesiona, ya que carecen de vascularización supletoria, excepto en los territorios distales, los cuales son siempre insuficientes.

11- Se reconoce que existen diferencias significativas en los territorios de los nervios, de acuerdo a la variabilidad anatómica, pero predecibles desde el punto de vista anatómico.

12- Lundborg (1.970) ha demostrado que la zona de sección u obstrucción es importante en la vascularización, ya que, si el territorio lesionado es privado en la mitad promedio del nervio, tanto los extremos proximal o distal son suplidos de mejor manera. Sin embargo, en el territorio distal, la supletoriedad se ve afectada. Disecciones efectuadas desde 1.966 por Smith en cadáveres humanos, inyectados a nivel vascular, demostró que existen puntos críticos de distancia longitudinal, más allá de los 6 a 8 cm. De producida la obstrucción.

13- El sistema distal puede verse alterado si varias ramas longitudinales se ven afectadas por una sección u obstrucción.

14- La obstrucción arterial ha demostrado en estudios histológicos, desde lesiones menores sin destrucción, hasta extensa destrucción del tejido nervioso.

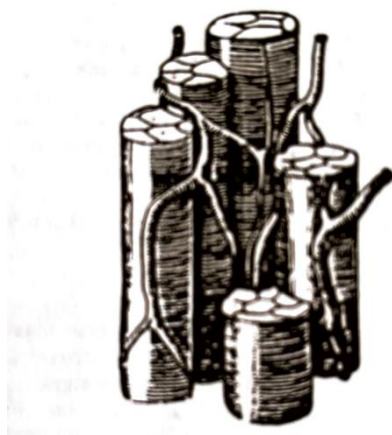15- Lundborg y Schildt (1.971), han demostrado la importancia de la inervación simpática de los vasos neuronales, ya que su interrupción experimental, demostró vasocontracción deletérea para el cuerpo neuronal. Asimismo, experimentaron con aplicación de temperaturas superiores a 35°, produciendo una vasodilatación y emergencia de nuevos sistemas capilares que normalmente no existían, y dejado de lado el estímulo, éstos volvían a perder importancia.

#### **- La Lesión Nerviosa. Isquemia. Consideraciones:**

Las unidades fundamentales del nervio son los axones, los que, junto con el tejido conjuntivo y las células de la neuroglia conforman la estructura primaria. Las neuronas, descritas por el neuroanatomista y fisiólogo español Santiago Ramón y Cajal (1.852-1.934),

están conformadas por prolongaciones dendríticas, a través de las cuales se recibe el estímulo nervioso, un cuerpo neuronal en el cual se encuentra el núcleo y en el que se desarrollan los procesos metabólicos, fisisiológicos y una prolongación distal de dicho cuerpo que constituye el axón. Una lesión en ese sitio, produce una degeneración del segmento distal. Los axones a su vez, se encuentran recubiertos por un tipo de células gliales denominadas células de Schwann, que la envuelven a la manera de una vaina, y en el caso de las fibras nerviosas mielinizadas, generan dicha mielina. Dicho conjunto de axón y células de Schwann se encuentra inmersos en un estrato conjuntivo que constituyen el endoneuro y que posee funciones similares a la barrera hematoencefálica en el sistema nervioso central. El conjunto de varios de estos axones, constituyen un fascículo y se encuentran recubiertos por una capa delgada, densa y resistente de tejido conectivo que se define como perineuro. Finalmente, los distintos fascículos nerviosos se encuentran agrupados formando el nervio y recubiertos por una capa poco densa y superficial de tejido conjuntivo denominada epineuro. Es en esta última capa en la que se encuentran los vasos sanguíneos principales (vasa nervorum), desde los cuales se distribuye la irrigación a un sistema longitudinal endoneural. Es importante conocer esta distribución fascicular del nervio de cara a su reparación. Esta forma de distribución puede variar en el mismo recorrido del nervio, existiendo conexiones interfasciculares que hacen que estas variaciones se produzcan en la medida que se van uniendo o separando los fascículos en el interior del nervio dando lugar a plexos interfasciculares

Estudios anatómicos y funcionales desarrollados en el siglo XX, han concluido que los ramos nerviosos presentan tres sistemas de vascularización extraneurales, perineurales y una rica red capilar intraneural que determinan su trofismo. Se destaca la importancia de los plexos alternativos, ya que una obstrucción de la arteria principal no daña sustancialmente la capacidad funcional del nervio. (Fig.4).



**Fig. 4. Esquema de los sistemas vasculares del nervio periférico según Sunderland Destaca un sistema extrafascicular longitudinal, un sistema perineuronal y uno intrafascicular capilar. (Sunderland et all).**

La obstrucción de la arteria principal es suplida por un amplio territorio accesorio, dadas las características descritas, proporcionando un margen de seguridad para el cuerpo neuronal.

La isquemia neuronal producida por lesiones o secuelas de una compresión, pueden ser factores combinantes para lesionar fibras de los nervios. Las neuronas requieren un alto porcentaje de concentración de oxígeno. La obstrucción arterial severa puede alterar este estatus y se han determinado los cambios morfofisiológicos que acontecen ante la isquemia.

Al inicio, la isquemia produce alteraciones de la excitabilidad. Las fibras sensitivas se ven más resistentes que las fibras motrices. Según Groat y Kroenig (1.946), en condiciones experimentales las fibras distales se deterioran de manera próximo-distal de manera progresiva. Los nervios pueden revertir lentamente la isquemia a partir de los 30 a 40 minutos de la obstrucción, apareciendo parestesias y microfasciculaciones para luego restituir ad-integrum.

Existe una desmielinización segmentaria y edema endoneural, posteriormente fibrosis de reparación, constrictiva, con aumento de la presión intrafascicular. Sunderland (1.968).

En los casos de arteriopatía obstructiva, se produce desmielinización y disminución del mecanismo inhibitorio central, emergiendo un intenso dolor. Estudios de la circulación endoneural in vivo, aseveran que la circulación capilar es resistente a la anoxia, incluso se recupera totalmente a las 12 hs. de retirada la compresión. A las 8 hs. de la isquemia, ya existen mecanismos de recuperación del flujo microvascular, incluso en fibras con degeneración walleriana, la reparación es satisfactoria, con un alto grado de reversión.

Las isquemias nerviosas pueden ser:

**- De origen No Traumático:**

- Lesiones nerviosas por embolismo arterial.
- Lesiones nerviosas por estenosis y oclusión de arterias nerviosas.
- Espasmos arteriales e inyección de sustancias nocivas.

**- De origen Traumático:**

- Lesiones nerviosas por compresión y distensión.
- lesiones arteriales isquémicas.
- Lesiones isquémicas de la arteria principal. Parálisis isquémicas.
- Isquemia por factores neurovasculares combinadas.

Mucho se ha escrito sobre las lesiones traumáticas, producto de las consecuencias de las grandes conflagraciones mundiales. No es motivo de esta investigación adentrarse en este vasto campo del conocimiento.

Sin embargo, existen lesiones isquémicas no traumáticas, dentro de las cuales la infiltración metastásica por tumores de diferente índole, la mayoría de las veces por sarcomas y otros tumores malignos del tejido conectivo, puede alterar la vascularización de los nervios periféricos de los miembros afectados por esas neoplasias. Los mecanismos pueden ser por embolismo arterial periférico, como síndrome paraneoplásico endovascular. Como se trata de tumores de crecimiento lento y progresivo, existen mecanismos supletorios de vascularización nutricional colateral, que no llevan más allá de un bloqueo de conducción transitorio. Este fenómeno puede traer aparejado cierto grado de atrofia muscular, fibronecrosis, contracturas, edemas y deformidad cutánea.

Los factores mecánicos de compresión neuro muscular, producidos por tumores de las extremidades sobre los principales vasos. En estudios similares de oclusión por otras enfermedades como la diabetes, periartritis, tromboangiítis obliterante, periartritis nodosa, aterosclerosis, enfermedades arteriales obliterantes, entre otras, demostraron un bloqueo lento y progresivo. A medida que las obstrucciones arteriales principales se van consolidando, los mecanismos supletorios de nutrición se van agotando. La lesión pasa de la anoxia a la isquemia. En los troncos nerviosos, en general, se producen áreas de microinfartos, con degeneración fascicular progresiva, que generan los síntomas crónicos descritos.

Se han descrito los procesos degenerativos que se producen en los procesos isquémicos en el campo de los traumatismos nerviosos. El factor temporal y la capacidad colateral son dos factores fundamentales. Los cambios que experimentan los nervios van desde el bloqueo de la conducción, la degeneración walleriana, desorganización del tronco nervioso y finalmente necrosis. Las lesiones del área comprimida siempre son más complejas que las de las zonas alejadas. Así se clasifican los períodos evolutivos en cuatro etapas según Lindsay Sunderland (1.968):

- Lesiones isquémicas de primer y segundo grado: los trastornos del axón y sus cubiertas mielínicas pueden ser rápidamente reversibles y llegan a la degeneración nerviosa. Si el grado de lesión puede revertirse, la misma es ad íntegram y completa. Se llegan a formar axones de regeneración reparadores.

- Lesiones isquémicas de tercer grado: la isquemia prolongada, como puede ocurrir en tumores expansivos, puede producir la destrucción permanente del nervio. El nervio pierde diámetro, el color es grisáceo y fibrótico. Se mantiene el patrón fascicular, pero existe una fibrosis perineural y los haces se atrofian. Se puede producir una colagenización y engrosamiento del endoneuro. Los axones comienzan a presentar signos de degeneración walleriana, y son reemplazados por áreas de colagenización densa que atrapan la circulación vascular, la cual queda comprometida, generando anoxia neuronal. La proliferación de una incipiente neovascularización conlleva a la inflamación crónica, transformándose en un proceso irreversible. Los intentos de regeneración neuronal son tardíos e irreversibles.

- Lesiones Isquémicas de cuarto grado: constituye la evolución natural de la enfermedad vascular. El nervio se adelgaza y endurece, se retrae de manera laminar, con hialinización y cambios cicatrizales del tejido perineuronal. Predominan los procesos de colagenización, proliferación fibroblástica que tiende a la adherencia con los tejidos adyacentes.

**- Aspectos a considerar en las Anastomosis Nerviosas:**

Es fundamental comprender las características de la irrigación de los nervios que se van a reparar desde el punto de vista microquirúrgico. Los nervios periféricos reciben de manera regular vasos nutricios de manera periódica, que se refuerzan con vasos de refuerzo. Se plantea que puede movilizarse un nervio en distancias considerables sin afectar la vascularización intraneural. Existe una longitud crítica de 6 a 8 cm. demostrado por Lundborg (1.970), donde la movilización puede determinar insuficiencia de su vasculatura. En ese caso la nutrición vascular está asegurada por las cadenas vasculares longitudinales. El compromiso vascular de las cadenas nutricias principales a la movilización, derivan la nutrición en vasos menores colaterales, por lo que la distancia de la esqueletización quirúrgica es importante y significativa. La tracción excesiva puede comprometer la circulación superficial, interrumpiendo la vascularización intraneural. Es importante entonces, la preservación de la circulación longitudinal superficial. Se hace fundamental el conocimiento del vaso principal que irriga al nervio, ya que, en la movilización, al ligar selectivamente el mismo, evitando la retracción del epineuro y las hemorragias imprevistas. Los hematomas intraneurales son causas importantes del fracaso de las anastomosis neuronales.

Respecto de la sutura nerviosa, deben prepararse los extremos del nervio, sin sacrificar innecesariamente segmentos neuronales, evitando tracciones y discordancias en la relación fascicular de los extremos. Ello podría alterar los procesos de regeneración con discordancias de los axones de crecimiento en los procesos de reparación.

Es vital comprender que los axones regenerativos penetran en los muñones si son capaces de alcanzar los fascículos y sus tubos endoneurales. Sunderland et al (1.968).

Generalmente el muñón proximal recibe pocos cambios, sin embargo, el distal presenta atrofia fascicular tras la desintegración de la mielina y degeneración axonal. Lundborg (1.970). Es importante posibilitar que los axones lleguen con holgura al extremo a suturar.

Los cambios degenerativos son rápidos en las primeras horas, y progresivos. Si no hubiere mecanismo de reparación, al tercer o cuarto mes el proceso se estanca, llegando a la degeneración.

El efecto de reducción transversa del muñón distal, es generalizado, dependiendo del proceso de degeneración y tiempo transcurrido desde la lesión y la ocupación de los fascículos. Si éstos están agrupados

en tejidos con escaso tejido se sostén, la atrofia es mayor, que cuando están separados por denso tejido epineural. Estas características van a depender de la longitud del nervio y sus características morfológicas.

En muchas oportunidades la atrofia es de tal magnitud que los axones no ingresan en el nervio. Hasta el cuatro mes de la lesión, los procesos degenerativos conllevan a que cambien significativamente los diámetros seccionales. Muchos estudios de porcentaje de densidad fascicular fueron efectuados por Lundborg y cols (1.970)., en nervios seccionados del miembro superior, y llegó a la conclusión que el área de concentración fascicular en general fue del 60 al 70%. Esos valores pueden sufrir variaciones de acuerdo a los niveles. En áreas como los 3/4 superiores del brazo y antebrazo, así como en la muñeca se han detectado mayor concentración de fascículos reparativos. Otros estudios han revelado que en el codo y en la muñeca la densidad axonal disminuye.

Puede concluirse entonces, que algunas áreas ofrecen una mayor posibilidad de éxito en la reconstrucción axonal reparativa en un mismo nervio. El éxito de la sutura dependerá entonces de la capacidad regenerante de ese axón, y la posibilidad de ingresar en espacios separados por grandes espacios fasciculares. No así si encuentran denso tejido epineural en el muñón distal. El otro factor fundamental en el proceso reparativo es la capacidad vascular nutricional.

#### **- Tipos de Anatomosis Microquirúrgicas:**

El material de sutura interneural debe tener características específicas como la producción fibroblástica mínima, con una reacción corta, por lo que los materiales irreabsorbibles llevan la ventaja. El diámetro de la sutura debe ser mínimo para evitar aposición de las fibras nerviosas, así como evitar traumatismos de inserción. El hilo de sutura debe tener un calibre similar a la aguja utilizada.

Cuando el nervio se une sin la utilización de suturas, puede emplearse plasma rico en plaquetas (utilizado desde 1.940 por Seddon y Meddawar). Láminas de fibrina adhesiva, producto de plasma tratado, yuxtaposición de cinta adhesiva micropore, tejidos adhesivos y unión por tubos yuxtapuestos, de material biológico o artificial (puentes venosos, arteriales, tubos de silastic, etc), pueden ser alternativas.

La utilización de suturas permite la alineación de los tubos neurales, tratando de evitar la manipulación con pinzas. Pueden aplicarse gomas y selladores biológicos para completar la sutura (selladores de fibrina).

Otro elemento es la utilización de láser tipo argón, yag, o láser CO<sub>2</sub>, que facilitan la electro estimulación por calor, favoreciendo la fotoestimulación y coagulación. Ello favorece la regeneración axonal y la disminución de la reacción fibrocicatrizal.

Ya desde 1.870 se han utilizado injertos nerviosos, por Phillipeux y Volpian. Los resultados desde entonces han sido aleatorios y dependientes del diámetro de los dos nervios a oponer. La gran ventaja que



ofrece es la obtención de gran cantidad de tejido cuando el trayecto a reseca es importante o con gran pérdida de sustancia.

Uno de los grandes desafíos supone el rechazo autoinmune, los cuales mejoran sustancialmente con autoinjertos. Un gran dador podría ser el nervio safeno externo o el braquial cutáneo medial, en caso de necesitarse grandes longitudes. Pueden irradiarse a dosis bajas (1,66 megarads) Freinkel y cols (1.980), para evitar el rechazo. Desde 1.984, se han empleado prótesis tubulares biodegradables en estudios experimentales con buenos resultados en animales (Seickel). Dhalin y Lundborg (1.990) han utilizado prótesis de siliconas a efectos de estimular la producción de matriz de fibrina. No tiene efectividad en una longitud mayor a 0,5 cm.

Los extremos de los nervios deben ser liberados con neurolisis, preservando los vasos periféricos y evitando compresiones. Otra técnica utilizada es la neurolisis interna con chorro a presión de solución salina, a efectos de relajar el tejido cicatrizal.

Sunderland ha sido el pionero en transposición nerviosa, sobre todo en nervios subcutáneos, de trayectos peri articulares u óseos, mejorando aspectos de neuritis y sin demostrar efectos nocivos de regeneración.

Otra alternativa, utilizada desde 1.963 por Narakis, es la neurotización. Consiste en la anastomosis de un nervio que no puede ser reparado, a otro tronco nervioso cercano. Dependiendo del nervio, las funciones motrices muchas veces no recuperan ad íntegram, y pueden tener carácter paliativo. Puede prevenir el dolor en etapas tempranas, pero parece un método poco efectivo en el tiempo.

La utilización de células totipotenciales (Stem Cells), a partir de células madres de bulbo piloso, por ejemplo, se halla en una etapa netamente experimental, a evaluar su aplicabilidad futura Martins (2.005).

### **- Oncología Moderna y la Conservación de los Órganos. Funcionalidad:**

Desde William Halsted (EEUU, 1.852-1.922), la Oncología Quirúrgica consistía en grandes intervenciones resectivas, dado el concepto muy arraigado en esa época, que los tumores se diseminaban superando barreras naturales defensivas, los ganglios linfáticos. Es por eso que se evidenció el auge de grandes cirugías como la mastectomía radical con su linfadenectomía, justamente Operación de Halsted para el cáncer mamario. O la operación de Miles para el cáncer de recto, consistente en una coloproctomía total radical con colostomías y urostomías definitvas. Neumonectomías totales para el cáncer de pulmón, anexohisterectomías con linfadenectomías ilíacas a lo Werthein Meigs para el cáncer de cérvix, llegando a las hemialfectomías, es decir las resecciones de hemicorporectomías como punto cúlmine de esta tendencia.

Se comprende que en esa época no existían los tratamientos adyuvantes actuales como la quimioterapia sistémica y sus combinaciones, la terapia radiante por acelerador lineal o las terapias blanco.

Muchos de estos procedimientos quirúrgicos aún integran los protocolos de tratamiento. El inconveniente que se presentaba ante estas intervenciones, sobre todo si consideramos una era preanestésica o protoanestésica, eran los múltiples accidentes intraoperatorios o las consecuencias postquirúrgicas. Infecciones, hemorragias y hematomas, dolor, por mencionar algunas.

Un campo muy desarrollado fue el de las secuelas funcionales. Deformidades. Alteraciones en la motilidad, funcionalidad, y finalmente desintegración de la vida socio-familiar y laboral del paciente.


Nuevas corrientes, desde mitad del siglo XIX, cuya muestra se daría en el modelo cáncer de mama, con Bernard Fisher (EEUU 1.918-2.019), postulan que el cáncer se disemina no a través de barreras mecánicas como los ganglios linfáticos, sino que, en cambio, las enfermedades oncológicas son el resultado del quiebre de un mecanismo equilibrado entre el sistema inmunológico y el tumor. La diseminación según sus postulados se efectúa por vía sanguínea o linfática. Nace así la Oncología Moderna. Así sus estudios pioneros NSABP, comparó dos brazos investigacionales de mujeres que recibían cirugía radical versus el grupo que recibió cirugía conservadora con adyuvancia de radioterapia/quimioterapia (tratamiento conservador), llegando a índices de supervivencia global y recaídas por la enfermedad similares. Entonces la hipótesis fue, cuál sería el lugar del tratamiento conservador del cáncer de mama en el futuro y qué impacto tendrían estas observaciones en la comunidad científica y el tratamiento de los tumores.

La oncología moderna trae aparejado los conceptos de **cirugía conservadora** o conservación de los órganos. El concepto de la barrera linfática toma un giro fundamental ya que los ganglios linfáticos son considerados un importante factor de pronóstico de la enfermedad.

En la última parte del siglo XIX, el Director de la Escuela Europea de Oncología (IORTC), del Instituto del Tumor de Milán (Italia) Prof. Umberto Veronesi (Italia 1.925-2.016) fue un pionero de la cirugía conservadora en cáncer de mama y la utilización de la técnica de ganglio centinela o mapeo linfático. Ello permitió además prevenir los linfedemas y fue un ferviente investigador en el campo de la radioterapia y la hormonoterapia adyuvantes. Promovió de tal manera la oncología conservadora.



**Fig. 5. William Halsted**  
(EEUU, 1.852-1.922).



**Fig. 6. Bernard Fisher**  
(EEUU, 1.918-2.019).



**Fig. 7. Umberto Veronesi**  
(Italia, 1.925-2.016).

Refiriendo a los tumores de las extremidades, predominan ampliamente los sarcomas, tumor de variedad conectiva, cuyo tratamiento es predominantemente resectivo. Es así que la cirugía es el gold standard en el tratamiento de estos tumores que se diseminan por contigüidad y por vía hemática en un período más tardío.

Siendo el tratamiento sistémico de bajo impacto en resultados de sobrevida global, la cirugía juega un rol preponderante. Históricamente, en estos tumores la amputación de los miembros fue la regla.

El advenimiento de la cirugía vascular de reemplazo protésico, las técnicas de microanastomosis de los nervios y vasos, así como las nuevas terapéuticas blanco, han abierto un amplio campo de la cirugía de conservación de los miembros y su función.

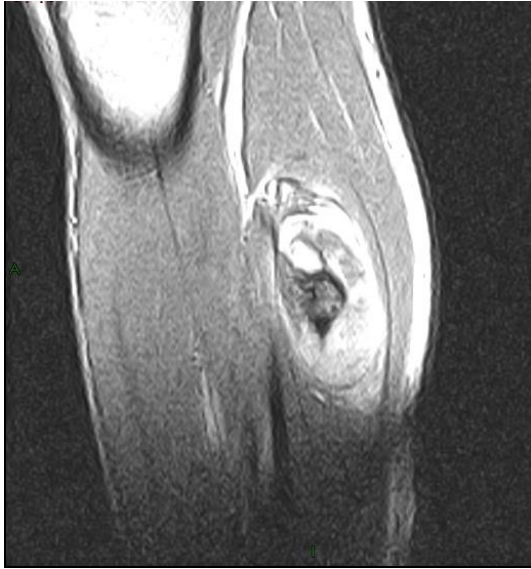Los objetivos señalados en los protocolos de tratamiento en oncología (Instituto Angel H. Roffo-Universidad de Buenos Aires), es la reseabilidad con márgenes quirúrgicos satisfactorios. Para ellos es fundamental la conformación de equipos multidisciplinarios entrenados, dotados de los recursos adecuados.

En el proceso de intervención de los sarcomas de los miembros, el tumor puede involucrar estructuras adyacentes como vasos y trayectos nerviosos. Para cumplimentar con la demanda terapéutica de márgenes histológicos satisfactorios, es necesario resear estos tumores, agregando braquiterapia o radioterapia externa controlada con equipos de aceleración lineal.

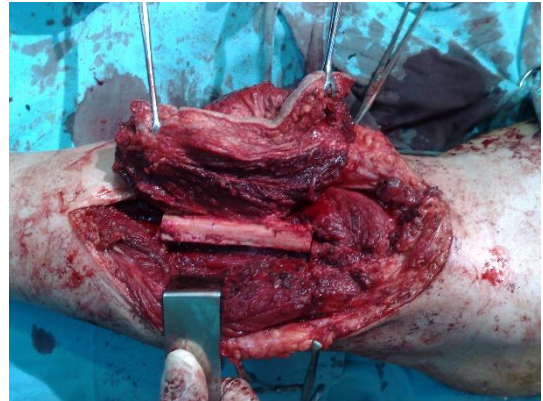
La mayoría de las publicaciones al respecto comunican resultados satisfactorios con la utilización de by pass venosos autólogos, de banco o protésicos de diversas tecnologías.

También existen comunicaciones de utilización de colgajos pediculados o libres microquirúrgicos en la reparación de defectos.

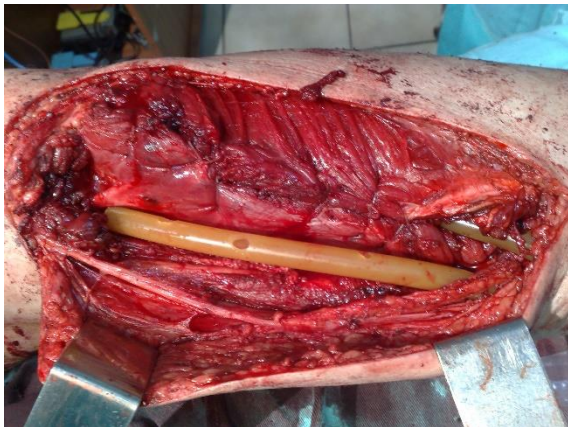Pocos hacen alusión, salvo elípticamente acerca de la reconstrucción microquirúrgica de los trayectos nerviosos seccionados que se incluyen en el tumor, siendo la funcionalidad nerviosa importante para el trofismo y funcionalidad distales.



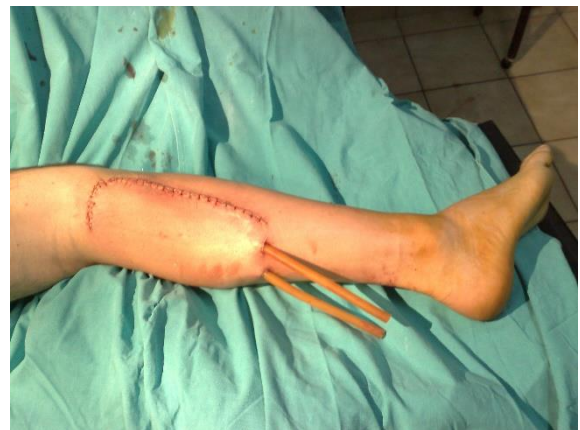**Fig. 8. Osteosarcoma Extraesquelético. RNM corte Longitudinal. Lesión de compartimento posterior de la pierna, a nivel proximal del músculo tríceps sural.**



**Fig. 9. Resección conservadora con exéresis segmentaria de peroné. Conservación del Nervio Tibial Posterior.**



**Fig. 10. Exéresis oncológica del compartimento, con Preservación del nervio tibial posterior y su vascularización.**



**Fig. 11. Resultado postoperatorio inmediato.**

## **CAPÍTULO II**

## **2.1. Resultados:**

### **2.1.1. Generalidades:**

Se disecaron 20 Cadáveres adultos y 30 fetales a término del Museo de Anatomía de la Unidad de Anatomía Humana II de la Facultad de Medicina de la UNNE. (Formolizados e inyectados en látex con pigmentos colorados).

Para los plexos Braquial (Miembro Superior), Lumbar y Sacro (Miembro Inferior), se procedió a seguir la dirección de los diferentes nervios periféricos, a través de técnica de microdissección con visualización magnificada con lupa 4 y 10X.

Previamente en los especímenes formolizados e inyectados con látex pigmentado del tipo UNISPERT, por vía aórtica, se diseccionaron los vasos arteriales que llegaban a los mismo, determinando el número, las formas y las áreas.

En el caso de nervios terminales de largo recorrido, se procedió a segmentar su descripción, de acuerdo a las regiones por donde transcurren, describiéndose así, áreas de mayor influjo vascular.

Asimismo, se determinan las diferencias entre las variedades halladas entre los especímenes y de acuerdo al lado disecado (derecho-izquierdo).

Se excluyen en este estudio, la descripción de los ramos colaterales de los plexos en su origen formativo.

### **2.1.2. Resultados estadísticos y análisis descriptivo:**

#### **- MIEMBRO O EXTREMIDAD SUPERIOR.**

### **2.1.3. Plexo Braquial en sus Orígenes:**

El origen de los nervios periféricos que tienen destino las estructuras del Miembro Superior, depende de la formación del Plexo Braquial. Surgido de la conjunción de las raíces nerviosas raquídeas anteriores de los niveles cervicales C5 al C8 y D1. Se disecaron 5 (Cinco) especímenes.

- **Troncos Primarios:** se hallaron en tres casos, la presencia de pedículos vasculares cortos provenientes de la Arteria Escapular Superior (Arteria Subclavia). En seis casos las ramas fueron largas, provenientes de la arteria Tiroidea Inferior (Arteria Subclavia), que abordan los bordes inferiores de los 2º y 3º troncos

primarios. En todos los casos, se aprecian ramos vasculares de calibre acotado y directas, pertenecientes a la Arteria Espinal Anterior (Arteria Vertebral) y de la Arteria Vertebral (Arteria Subclavia), abordan los mismos a nivel cercanos a los orificios de conjunción.

- **Troncos Secundarios:** Se halló en trece casos un ramo colateral de la Arteria Subclavia, que aborda por su cara inferior, los troncos secundarios lateral y dorsal por su porción extraescalénica. En seis casos, se observa un pedículo vascular proveniente de la Arteria Escapular Dorsal (Arteria Subclavia), que aborda el tronco secundario lateral por su cara antero-inferior. En dos casos ramas delgadas de la Arteria Cervical Transversa (Arteria Subclavia) bordan la cara inferior del tronco secundario lateral.

Descripción.

### **Casos Referentes al Tronco Primario:**

Feto 1. Plexo Derecho. En las raíces 2° y 3° una arteria corta de la Escapular Superior (Arteria Subclavia), dos ramas provenientes de la Arteria Espinal Anterior (Arteria Vertebral- Subclavia). Plexo Izquierdo: una rama Arteria Proveniente de la Arteria Espinal Anterior. (Arteria Vertebral- Subclavia).

Feto 2. Plexo Derecho. En la raíz 3° una arteria colateral de la Tiroidea Inferior (Arteria Subclavia), dos ramas provenientes de la Arteria Espinal Anterior (Arteria Vertebral- Subclavia). Plexo Izquierdo: una rama Arteria Proveniente de la Arteria Espinal Anterior. (Arteria Vertebral- Subclavia).

Feto 3. Plexo Derecho. En las raíces 1° y 2° dos arterias provenientes de la Tiroidea Inferior (Arteria Subclavia), dos ramas provenientes de la Arteria Espinal Anterior (Arteria Vertebral- Subclavia). Plexo Izquierdo: una rama Arteria Proveniente de la Arteria Tiroidea Inferior. (Arteria Subclavia).

Feto 4. Plexo Derecho. En las raíces 1° y 3° dos arterias provenientes de la Tiroidea Inferior (Arteria Subclavia), dos ramas provenientes de la Arteria Espinal Anterior (Arteria Vertebral- Subclavia). Plexo Izquierdo: dos arterias largas provenientes de la Arteria Tiroidea Inferior. (Arteria Subclavia) y dos ramas arteriales cuyo origen es la Arteria Espinal Anterior (Arteria Vertebral- Subclavia)

Feto 5. Plexo Derecho. En las raíces 1ª y 2ª tres arterias provenientes de la Arteria Espinal Anterior (Arteria Vertebral- Subclavia) y dos ramas provenientes de la Arteria Escapular Superior (Arteria Vertebral- Subclavia). Plexo Izquierdo: dos ramas Provenientes de la Arteria Tiroidea Inferior. (Arteria Subclavia). Una rama directa de la Arteria Vertebral (Arteria Subclavia).

### Casos Referentes al Tronco Secundario:

Feto 1. Plexo Derecho. Una arteria proveniente de la Arteria Escapular Dorsal (Arteria Axilar) y tres ramas directas de la Arteria Subclavia. Plexo Izquierdo. Una rama proveniente de la Arteria Cervical Transversa (Arteria Subclavia) y tres ramas de la Arteria Subclavia. Una rama de la Arteria Escapular Dorsal (Arteria Subclavia).

Feto 2. Plexo Derecho. Dos arterias provenientes de la Arteria Escapular Dorsal (Arteria Axilar), y dos ramas largas de la Arteria Subclavia. Plexo Izquierdo. Una rama proveniente de la Arteria Cervical Transversa (Arteria Subclavia) y dos ramas de la Arteria Subclavia.

Feto 3. Plexo Derecho. Tres arterias provenientes de la Arteria Escapular Dorsal (Arteria Axilar), y dos ramas de la Arteria Subclavia. Plexo Izquierdo. Se describen tres ramas de la Arteria Subclavia, directas.

Feto 4. Plexo Derecho. Una arteria proveniente de la Arteria Escapular Dorsal (Arteria Axilar), y tres ramas largas de la Arteria Subclavia. Plexo Izquierdo. Una rama proveniente de la Arteria Cervical Transversa (Arteria Subclavia) y tres ramas de la Arteria Subclavia. Dos ramas de la Arteria Escapular Dorsal (Arteria Subclavia).

Feto 5. Plexo Derecho. Dos arterias provenientes de la Arteria Escapular Dorsal (Arteria Axilar), y una rama proveniente de la Arteria Cervical Transversa (Arteria Subclavia). Plexo Izquierdo. Una rama proveniente de la Arteria Cervical Transversa (Arteria Subclavia) y dos ramas de la Arteria Subclavia.

PLEXO BRAQUIAL	Troncos Primarios		Troncos Secundarios	
	Derecha	Izquierda	Derecha	Izquierda
<i>Arteria Escapular Superior</i>	1	2		
<i>Arteria Tiroidea Inferior</i>	5	5		
<i>Arteria Espinal Anterior</i>	11	6		
<i>Arteria Vertebral</i>		1		
<i>Arteria Colateral Subclavia</i>			11	13
<i>Arteria Escapular Dorsal</i>			9	3
<i>Arteria Cervical Transversa</i>			1	4
<b>Total</b>	<b>17</b>	<b>14</b>	<b>21</b>	<b>20</b>

**Tabla 1.** Distribución de casos en el Plexo Braquial. (N=5 casos).



#### 2.1.4. Ramas Terminales del Plexo Braquial:

##### - Nervio Músculo-Cutáneo:

Esta rama terminal del Plexo Braquial, correspondiente al Tronco Secundario Lateral, participa en la inervación motriz y sensitiva del brazo. Dividimos en la región Braquial tres sectores escalonados para la descripción de los casos en la disección de 12 (doce) especímenes fetales a término. Los sectores fueron precoracobraquial, muscular y postcoracobraquial, de acuerdo a la altura anatómica (superior, media e inferior), por donde transcurre el Nervio Músculocutáneo, en relación al Músculo Córacobraquial. En el sector Superior predomina la irrigación por ramas directas y musculares de la Arteria Braquial. En el Sector Medio, el aporte vascular predomina de aporte dado por arterias musculares del Bíceps y Coracobraquial (Zona Perforada) y en el Sector Inferior la irrigación es pobre, salvo ramas largas de la porción distal de la Arteria Braquial o de ramas cortas musculares dorsales del Músculo Tríceps Braquial. **(Anexo Fotográfico. Pág. 368).**

##### Descripción:

Feto 1: Miembro Superior Derecho, Sector Precoracobraquial: Recibe una rama arterial Muscular de la Arteria Braquial. Sector Muscular: Una rama directa de la Arteria Axilar que se introduce en el espesor junto al nervio (perforante). Sector Postcoracobraquial, dos ramas Arteriales directas de la Arteria Braquial. Miembro Superior Izquierdo: Sector Precoracobraquial: Recibe dos ramas arteriales Musculares de la Arteria Braquial. Sector Muscular: Una rama directa de la Arteria Axilar que se introduce en el espesor junto al nervio (perforante). Sector Postcoracobraquial, una rama Arterial de la Arteria Braquial.

Feto 2: Miembro Superior Derecho, Sector Precoracobraquial: una Arteria del Tronco Secundario Lateral (Arteria Axilar), descendente casi en su origen Una rama arterial para el nervio que se bifurca en otra rama para el Músculo Bíceps Braquial. Sector Muscular: no se registraron arterias para este nervio. Sector Postcoracobraquial, dos ramas Arteriales directas de la Arteria Braquial. Miembro Superior Izquierdo: Sector Precoracobraquial: Recibe dos ramas arteriales Musculares de la Arteria Braquial. Sector Muscular: Una rama directa de la Arteria Axilar que se introduce en el espesor junto al nervio (perforante). Sector Postcoracobraquial, una rama Arterial en forma de ramillete o múltiples ramas provenientes de una arteria Muscular para el Tríceps Braquial.

Feto 3: Miembro Superior Derecho, Sector Precoracobraquial: Recibe una rama arterial Muscular de la Arteria Braquial para el Nervio por su cara externa y otra que se dirige al Bíceps. Sector Muscular: Una rama directa de la Arteria Axilar que se introduce en el espesor junto al nervio (perforante). Sector Postcoracobraquial, dos ramas Arteriales directas de la Arteria Braquial. Miembro Superior Izquierdo: Sector Precoracobraquial: Recibe dos ramas arteriales Musculares de la Arteria Braquial. Sector Muscular:

no recibe aporte vascular. Sector Postcoracobraquial, una rama Arterial de la Arteria del Músculo Bíceps Braquial. Miembro Superior Izquierdo: Sector Precoracobraquial: Recibe una rama arterial Muscular de la Arteria Braquial. Sector Muscular: no se describe aporte vascular. Sector Postcoracobraquial, una rama Arterial de la Arteria Braquial.

Feto 4: Miembro Superior Derecho, Sector Precoracobraquial: Recibe una rama arterial Muscular de la Arteria destinada al Bíceps Braquial. Sector Muscular: no recibe aporte vascular. Sector Postcoracobraquial, dos ramas Arteriales en ramillete destinados al Músculo Bíceps Braquial. Miembro Superior Izquierdo: Sector Precoracobraquial: Recibe dos ramas arteriales directas Musculares de la Arteria Braquial. Sector Muscular: Una rama directa de la Arteria Axilar que se introduce en el espesor junto al nervio (perforante). Sector Postcoracobraquial, una rama Arterial de la Arteria Braquial.

Feto 5: Miembro Superior Derecho, Sector Precoracobraquial: Recibe dos ramas arteriales para el Músculo Coracobraquial. Sector Muscular: no recibe aporte vascular. Sector Postcoracobraquial, escalonadas en tres, una proveniente de la Rama del Bíceps, y otras dos en el sector distal del brazo, desprendidas de la Arteria Braquial. Miembro Superior Izquierdo: Sector Precoracobraquial: Recibe dos ramas arteriales directas Musculares de la Arteria Braquial. Sector Muscular: Una rama directa de la Arteria Axilar que se introduce en el espesor junto al nervio (perforante). Sector Postcoracobraquial, dos ramas Arteriales de la Arteria Braquial.

Feto 6: Miembro Superior Derecho, Sector Precoracobraquial: Recibe una rama arterial Muscular de la Arteria destinada al Coracobraquial, antes de ser perforado por el Nervio. Sector Muscular: no recibe aporte vascular. Sector Postcoracobraquial, un fino ramo Muscular proveniente de la Arteria Braquial, antes de abandonar el Brazo. Miembro Superior Izquierdo: Sector Precoracobraquial: Recibe una rama arterial Muscular proveniente de la Arteria Braquial. Sector Muscular: Una rama directa de la Arteria Axilar que se introduce en el espesor junto al nervio (perforante). Sector Postcoracobraquial, una rama directa de la Arterial de la Arteria Braquial.

Feto 7: Miembro Superior Derecho, Sector Precoracobraquial: Recibe una rama arterial Muscular de la Arteria destinada al Músculo Deltoides. Sector Muscular: no recibe aporte vascular. Sector Postcoracobraquial, dos ramas Arteriales en ramillete destinados al Músculo Bíceps Braquial. Miembro Superior Izquierdo: Sector Precoracobraquial: Recibe dos ramas arteriales directas Musculares de la Arteria Braquial. Sector Muscular: no recibe aporte vascular. Sector Postcoracobraquial, una rama Arterial de la Arteria Braquial.

Feto 8: Miembro Superior Derecho, Sector Precoracobraquial: Recibe dos ramas arteriales de la Arteria Muscular destinada al Coracobraquial. Sector Muscular: no recibe aporte vascular. Sector Postcoracobraquial, no recibe irrigación vascular. Miembro Superior Izquierdo: Sector Precoracobraquial: Recibe una rama arterial de la Arteria Braquial. Sector Muscular: no recibe aporte vascular. Sector Postcoracobraquial, una rama Arterial de la Arteria Braquial.

Feto 9: Miembro Superior Derecho, Sector Precoracobraquial: Recibe una rama arterial Muscular de la Arteria destinada al Bíceps Braquial y otra proveniente de la rama vascular del Músculo Coracobraquial, Sector Muscular: una arteria que acompaña al Coracobraquial y se pierde en el espesor del nervio cuando perfora el músculo. Sector Postcoracobraquial, no recibe ramas vasculares. Miembro Superior Izquierdo: Sector Precoracobraquial: Recibe dos ramas arteriales directas Musculares de la Arteria Braquial. Sector Muscular: Una rama directa de la Arteria Axilar que se introduce en el espesor junto al nervio (perforante). Sector Postcoracobraquial, no recibe aporte vascular.

Feto10: Miembro Superior Derecho, Sector Precoracobraquial: Recibe una rama arterial Muscular de la Arteria destinada al Coracobraquial. Sector Muscular: una Arteria muscular que se introduce con el nervio. Sector Postcoracobraquial, dos ramas Arteriales largas que emergen de la Arteria Braquial. Miembro Superior Izquierdo: Sector Precoracobraquial: Recibe una rama arterial directa de la Arteria Braquial. Sector Muscular: Una rama directa de la Arteria Axilar que se introduce en el espesor junto al nervio (perforante). Sector Postcoracobraquial, no recibe aporte vascular.

Feto 11: Miembro Superior Derecho, Sector Precoracobraquial: Recibe una rama arterial Muscular de la Arteria Braquial destinada al Coracobraquial. Sector Muscular: recibe el aporte vascular de una arteria muscular. Sector Postcoracobraquial, una rama arterial de la Arteria Braquial antes de abandonar la Región Braquial. Miembro Superior Izquierdo: Sector Precoracobraquial: Recibe dos ramas arteriales directas Musculares de la Arteria Braquial. Sector Muscular: Una rama directa de la Arteria Axilar que se introduce en el espesor junto al nervio (perforante). Sector Postcoracobraquial, una rama Arterial de la Arteria Braquial.

Feto 12: Miembro Superior Derecho, Sector Precoracobraquial: Recibe dos ramas arteriales Musculares largas de la Arteria destinada al Coracobraquial. Sector Muscular: recibe aporte vascular de una rama arterial muscular. Sector Postcoracobraquial, dos ramas Arteriales correspondiente a la Arteria Braquial. Miembro Superior Izquierdo: Sector Precoracobraquial: Recibe dos ramas arteriales directas Musculares de la Arteria Braquial. Sector Muscular: Una rama directa de origen muscular. Sector Postcoracobraquial, una rama Arterial larga de la Arteria Braquial.

NERVIO MUSCULOCUTANEO	Area Precoracobraquial		Región Muscular		Area Postcoracobraquial	
	Derecha	Izquierda	Derecha	Izquierda	Derecha	Izquierda
<i>Arteria Muscular Bíceps</i>		3			3	5
<i>Arteria Coracobraquial</i>	9					
<i>Arterias Musculares</i>	3	7			3	
<i>Arteria Braquial</i>	1	2	5	2	6	4
<i>Arteria Axilar</i>	1	1		3		
<i>Arteria Muscular Tríceps</i>						3
<i>Arteria Muscular Deltoides</i>	1					
<i>No se hallaron Ramas Arteriales</i>			6	3	3	2
<b>Total</b>	<b>15</b>	<b>13</b>	<b>5</b>	<b>5</b>	<b>12</b>	<b>12</b>

**Tabla 2.** Distribución de casos en el Nervio Musculocutáneo. (N=12 casos).

#### - Nervio Mediano:

Esta rama terminal, compuesta por raíces nerviosas que proceden de la anastomosis de fibras de los Troncos Secundarios Lateral y Medial del Plexo Braquial, nace por delante de la importante Arteria Axilar para luego ingresar en la Región Braquial. Inerva desde el punto de vista motor la mayor parte de los músculos de la región ventral y medial del antebrazo y músculos de la eminencia tenar, y un área sensitiva extensa antebraquial y de la mano. (**Anexo Fotográfico. Pág. 369-370**).

Se disecaron 10 (diez) casos fetales a término, e inyectados con pigmentos color carmín.

Se dividió la descripción del trayecto del nervio por regiones topográficas, por donde transcurre. Así en la Región Axilar, se nutre fundamentalmente de ramas arteriales provenientes de la Arteria Axilar o bien en muchos casos no recibe ramas. En la región Braquial, el origen puede ser múltiple, pero primordialmente proviene de ramas de la Arteria Braquial (Humeral), Circunfleja Ventral (Arteria Axilar), Axilar

propiamente dicha, Colateral medial Superior (Arteria Braquial) o no recibir ramas en menor medida. En el Pliegue del Codo la vascularización es pobre, salvo unas ramas que provienen de la arteria Braquial, de las Arterias Recurrentes o de la Arteria Colateral Medial (Arteria Braquial). En el Antebrazo, recibe fundamentalmente de la Arteria Radial, de la Arteria del Nervio Mediano (Arteria Cubital), de la Colateral Medial Superior (Arteria Braquial), de ramas Recurrentes, del Tronco Interóseo Antebraquial (Arteria Cubital) y ramas Musculares del Músculo Pronador. En la Mano, pobremente abordado, puede recibir ramas de la Arteria Radial en mayor medida, o del Arco Palmar Ventral Superficial, o bien de la Arteria Cubital, aunque en gran medida no recibe ramas en eminencia tenar.

#### Descripción:

Feto 1. Miembro Superior Derecho, en la Axila, reciben una rama de la Arteria Axilar, en el Brazo recibe una rama directa de la Arteria Axilar. Además, reciben una arteria directa y corta provenientes de la Arteria Braquial y otra de la Colateral Medial Superior (Arteria Braquial). En el Codo no recibe ramas. En el Antebrazo, existen ramas, dos, provenientes de Arterias Musculares del Músculo Pronador. Otra rama arterial directa de la Arteria Radial. En la Mano no se observaron ramas. Miembro Superior Izquierdo, en la Axila, reciben una rama de la Arteria Axilar, en el Brazo reciben una rama directa de la Arteria Axilar. Además, reciben una arteria directa y corta provenientes de la Arteria Braquial y otra de la Colateral Medial Superior (Arteria Braquial). En el Pliegue del Codo no Recibe Ramas. En el Antebrazo, existen ramas, dos, provenientes de Arterias Musculares del Músculo Pronador. Otra rama arterial a la Izquierda, directa de la Arteria Radial. En la Mano no se observaron ramas.

Feto 2. Miembro Superior Derecho, en la Región Axilar, recibe una rama directa y corta de la Arteria Axilar. En el Brazo, en su tercio superior llega una rama proveniente de la Arteria Circunfleja Ventral (Arteria Axilar). En el Pliegue del Codo, aparece una Rama del Pronador Redondo, de origen muscular y en el Antebrazo se evidencia una gruesa Arteria del Nervio Mediano (Vasa Nervorum) En la Mano, no de evidencian ramas. Miembro Superior Izquierdo: En la Región Axilar no se detectan ramas. En el Brazo, una rama de la Arteria Braquial. En el Codo, una o dos finas Ramas de las Ramas Recurrentes. Existe, además, la Arteria del Nervio Mediano para el Antebrazo. En la Mano, una fina y corta rama proveniente de la Arteria Radial.

Feto 3. Miembro Superior Derecho, Región Axilar, no se observaron ramas. En el Brazo, se observan dos ramas de la Arteria Braquial, cercano al pliegue del Codo, se disecciona una rama proveniente de la Arteria Colateral Medial Inferior. No se hallaron ramas arteriales en el Antebrazo. No se hallaron ramas en la Mano. Miembro Superior Izquierdo: En la Región Axilar recibe una rama corta de la Arteria homónima. En la Región Braquial, una rama de la Arteria Braquial. En el Codo no recibe ramas arteriales. En la Región

Antebraquial recibe un ramo arterial proveniente del Tronco de las Interóseas (Arteria Cubital) y otra de la Arteria Radial. En la Mano no recibe ramas.

Feto 4. Miembro Superior Derecho e Izquierdo de manera simétrica, en la Región Axilar una rama de la Arteria homónima. En la Región Braquial se disecaron dos ramas provenientes de la Arteria Braquial. Otra rama proviene de la Arteria Colateral Medial Superior. En el Pliegue del Codo no recibe aporte vascular. En el Antebrazo, existen ramas, dos, provenientes de Arterias Musculares del Músculo Pronador. Otra rama arterial a la Izquierda, directa de la Arteria Radial. En la Mano no se observaron ramas.

Feto 5. En el Miembro Superior Derecho, Región Axilar una Rama de la Arteria homónima, en la Región Braquial, una rama corta de la Arteria homónima. En el Pliegue del Codo no recibe aporte vascular. En el Antebrazo, una rama proveniente del Tronco de las Interóseas (Arteria Cubital), otra de la Arteria del Nervio Mediano y de la Arteria Radial. En la Mano no recibe colaterales. En el Miembro Superior Izquierdo, Región Axilar, se describe una rama larga de la Arteria homónima. En la Región Braquial, una arteria proveniente de la Braquial y una rama delgada de la Colateral Medial Superior (Arteria Braquial). En el Pliegue del Codo no recibe aporte vascular. En el Antebrazo, recibe nutrición por una rama del Nervio Mediano, y otra de la Arteria Radial. En la Mano una delgada rama de la Arteria Radial.

Feto 6. En el Miembro Superior Derecho, Región Axilar, no se describen ramas, en la Región Braquial, una rama corta de la Arteria homónima y otra proveniente de la Arteria Circunfleja Ventral (Arteria Axilar). En el Pliegue del Codo no recibe aporte vascular. En el Antebrazo, una rama proveniente de la Arteria Cubital y otra de la Arteria Radial. En la Mano no recibe colaterales. En el Miembro Superior Izquierdo, Región Axilar, se describe una rama larga de la Arteria homónima. En la Región Braquial, una arteria proveniente de la Arteria Braquial. En el Pliegue del Codo no recibe aporte vascular. En el Antebrazo, recibe nutrición por una rama del Nervio Mediano, y otra de la Arteria Radial. En la Mano una delgada rama de la Arteria Radial.

Feto 7. En el Miembro Superior Derecho, Región Axilar, no se describen ramas, en la Región Braquial, una rama corta de la Arteria homónima. En el Pliegue del Codo no recibe aporte vascular. En el Antebrazo, una rama proveniente de la Arteria Cubital y otra de la Arteria Radial. En la Mano una delgada rama del Tronco Arterial Interóseo Superficial. En el Miembro Superior Izquierdo, Región Axilar, se describe una rama corta de la Arteria homónima. En la Región Braquial, una arteria proveniente de la Arteria Braquial y una rama de la Arteria Colateral Medial Superior (Arteria Braquial). En el Pliegue del Codo no recibe aporte vascular. En el Antebrazo, recibe una rama corta de la Arteria Cubital y otra proveniente de la Arteria Radial. En la Mano una delgada rama de la Arteria Radial.

Feto 8. En el Miembro Superior Derecho, Región Axilar, no se describen ramas, en la Región Braquial, dos ramas de la Arteria homónima, cortas y gruesas. En el Pliegue del Codo no recibe aporte vascular. En el Antebrazo, una rama proveniente de la Arteria Radial y otra del Tronco de la Interósea (Arteria Cubital). En la Mano no se hallaron ramas. En el Miembro Superior Izquierdo, Región Axilar, se describe una rama proveniente de una nutricia muscular del Músculo Pectoral Menor. En la Región Braquial, dos arterias

provenientes de la Arteria Braquial. En el Pliegue del Codo no recibe aporte vascular. En el Antebrazo, recibe una rama muscular del Músculo Pronador y otra proveniente de la Arteria Radial. En la Mano una delgada rama de la Arteria Radial.

Feto 9. En el Miembro Superior Derecho, Región Axilar, se describe una Rama de la Arteria Axilar, directa, en la Región Braquial, una rama importante de la Arteria Circunfleja Ventral (Arteria Axilar). En el Pliegue del Codo una rama de la Arteria Braquial. En el Antebrazo, una rama proveniente de la Arteria Interósea (Arteria Cubital) y otra de la Arteria Radial. En la Mano no se hallaron vasos. En el Miembro Superior Izquierdo, Región Axilar, no se hallaron vasos para el nervio. En la Región Braquial, una arteria proveniente de la Arteria Braquial y una rama de la Arteria Colateral Medial Superior (Arteria Braquial). En el Pliegue del Codo no recibe aporte vascular. En el Antebrazo, recibe una rama muscular del Músculo Pronador. En la Mano una delgada rama de la Arteria Radial.

Feto 10. En el Miembro Superior Derecho, Región Axilar, no se describen ramas, en la Región Braquial, una rama corta de la Arteria homónima, y otra proveniente de la Arteria Colateral Medial Superior (Arteria Braquial). En el Pliegue del Codo recibe una rama de la Arteria Braquial. En el Antebrazo, una rama proveniente de la Arteria del Nervio Mediano (Vasa Vasorum). En la Mano no se hallaron ramos arteriales. En el Miembro Superior Izquierdo, Región Axilar, se describe una rama delgada de la Arteria homónima. En la Región Braquial, una arteria proveniente de la Arteria Braquial. En el Pliegue del Codo recibe una rama de la Arteria Braquial. En el Antebrazo, recibe una rama del Tronco de la Interóseas (Arteria Cubital) y del Nervio Mediano (Vasa Vasorum). En la Mano no se describen ramos arteriales.

NERVIO MEDIANO	Región Axilar		Región Braquial		Pliegue Codo		Región Antebraquial		Región de la Mano	
	Dcha.	Izq.	Dcha.	Izq.	Dcha.	Izq.	Dcha.	Izq.	Dcha.	Izq.
<i>Arteria Axilar</i>	5	8	4	2						
<i>Arteria Braquial</i>			12	4	3	2				
<i>Arteria Pectoral Menor</i>			5	1						
<i>Arteria Colateral Medial Superficial</i>			1	1	1		2	1		
<i>Arteria Circunfleja Ventral</i>			4							
<i>Arteria Cubital</i>							2		1	
<i>Arteria Radial</i>							5	8		6
<i>Arteria Músculo Pronador</i>					1			1	2	
<i>Arteria Nervio Mediano</i>						1		3	4	
<i>Arterias Recurrentes</i>								1		
<i>Arteria Interósea Antebraquial</i>								3	1	
<i>Arteria Interósea de la Mano</i>									1	
<i>No se hallaron Ramas Arteriales</i>					5	7			4	3
<b>Total</b>	<b>8</b>	<b>8</b>	<b>26</b>	<b>8</b>	<b>5</b>	<b>3</b>	<b>9</b>	<b>17</b>	<b>9</b>	<b>6</b>

**Tabla 3.** Distribución de casos en el Nervio Mediano. (N= 10 casos).



## - Nervio Cubital:

El Nervio Cubital, constituye una rama nerviosa terminal del Plexo Braquial, de origen medial en el Tronco Secundario Medial, que inerva de manera motriz parte de los músculos mediales del antebrazo, pero fundamentalmente es el gran nervio motor de la mano. El territorio sensitivo abarca la porción medial del antebrazo, así como la parte interna de la mano ventral y dorsal. (**Anexo Fotográfico. Pág. 371**).

Se disecaron siete especímenes de fetos a término, formolizados e inyectados con látex vascular pigmentado con color carmín, del tipo UNISPERT.

Para su simplificación, se describe el aporte vascular que recibe el mismo dividido en las regiones por las cuales transcurre, a saber: Axilar, Braquial, Canal Olecraneano, Antebrazo y Mano.

En la región Axilar, la mayoría del aporte corresponde a Colaterales de la Arteria Axilar, en menor medida a ramas de la Arteria Torácica Lateral o Mamaria Externa (Arteria Axilar). En la región Braquial, los vasos son aportados por la Arteria homónima y la Arteria Colateral Medial Superior (Arteria Braquial). En el Canal Olecraneano (Epitrócleo-Olecraneano), subaponeurótico, la irrigación en forma de cadenas paralelas al nervio, aportadas por la Arteria Recurrente Cubital Dorsal (Arteria Cubital). En el Antebrazo, la irrigación es cuasi distal y la aporta la Arteria Cubital. En la Mano, en la eminencia hipotenar, precisamente, el aporte está dado través de vasos largos descendentes provenientes de la Arteria Cubital, o en la Mano per se, por ramas arteriales de los Arcos Palmares Ventrales Profundos y Superficiales.

### Descripción:

Feto 1. Miembro Superior Derecho: Región Axilar, el nervio se nutre de una delgada rama proveniente de la Arteria Axilar. En la Región Braquial, una rama de la Arteria Braquial y otra proveniente de la Arteria Colateral Medial Superior (Arteria Braquial). En el Canal Olecraneano, una arteria proveniente de la Recurrente Cubital, en un arco perineural. En el Antebrazo, lo nutren dos arterias cortas y gruesas provenientes de la Arteria Cubital, en su porción medial y distal. En la Mano no recibe rama arterial. Miembro Superior Izquierdo: Región Axilar, el nervio se nutre de una rama proveniente de la Arteria Axilar. En la Región Braquial, una rama de la Arteria Braquial. En el Canal Olecraneano, una arteria proveniente de la Recurrente Cubital Dorsal, en un arco perineural. En el Antebrazo, lo vasculariza una arteria proveniente de la Arteria Cubital, a nivel distal. En la Mano recibe una rama Arterial del Arco Palmar Ventral profundo.

Feto 2. Miembro Superior Derecho: Región Axilar, el nervio se nutre de una delgada rama proveniente de la Arteria Axilar y otra de la Arteria Torácica Lateral (Mamaria Externa-Arteria Axilar) En la Región Braquial, dos ramas de la Arteria Braquial y otra proveniente de la Arteria Colateral Medial Superior

(Arteria Braquial). En el Canal Olecraniano, una arteria proveniente de la Recurrente Cubital Dorsal, en un arco perineural. En el Antebrazo, lo nutren dos arterias cortas y gruesas provenientes de la Arteria Cubital, en su porción medial y distal. En la Mano no recibe rama arterial. Miembro Superior Izquierdo: Región Axilar, el nervio se nutre de una rama proveniente de la Arteria Axilar. En la Región Braquial, una rama de la Arteria Braquial. En el Canal Olecraniano, una arteria proveniente de la Recurrente Cubital, en un arco perineural. En el Antebrazo, lo vascularizan dos arterias provenientes de la Arteria Cubital, a nivel distal. En la Mano recibe una rama Arterial de la Arteria Cubital, de manera descendente.

Feto 3. Miembro Superior Derecho: Región Axilar, el nervio se nutre de dos delgadas ramas proveniente de la Arteria Axilar. En la Región Braquial, dos ramas de la Arteria Braquial y otra proveniente de la Arteria Colateral Medial Superior (Arteria Braquial). En el Canal Olecraniano, una arteria proveniente de la Recurrente Cubital Dorsal en una cadena perineural. En el Antebrazo, lo nutren dos arterias cortas y gruesas provenientes de la Arteria Cubital, en su porción distal. En la Mano recibe aporte de Ramas del Arco Palmar Ventral Superficial. Miembro Superior Izquierdo: Región Axilar, el nervio se nutre de una rama proveniente de la Arteria Axilar. En la Región Braquial, de dos ramas de la Arteria Braquial. En el Canal Olecraniano, una arteria proveniente de la Recurrente Cubital Dorsal. En el Antebrazo, lo vascularizan dos arterias provenientes de la Arteria Cubital, a nivel distal. En la Mano recibe una rama Arterial de la Arteria Cubital, de manera descendente.

Feto 4. Miembro Superior Derecho: Región Axilar, el nervio se nutre de una larga rama proveniente de la Arteria Axilar. En la Región Braquial, dos ramas de la Arteria Braquial. En el Canal Olecraniano, una arteria proveniente de la Recurrente Cubital Dorsal paralela al nervio. En el Antebrazo, lo nutren dos arterias cortas y gruesas provenientes de la Arteria Cubital, en su porción medial y distal. En la Mano recibe aporte de Ramas del Arco Palmar Ventral Profundo. Miembro Superior Izquierdo: Región Axilar, el nervio se nutre de una rama proveniente de la Arteria Axilar. En la Región Braquial, de dos ramas de la Arteria Braquial. En el Canal Olecraniano, una arteria proveniente de la Colateral Medial Inferior (Arteria Cubital). En el Antebrazo, lo vascularizan dos arterias provenientes de la Arteria Cubital, a nivel distal. En la Mano recibe una rama Arterial de la Arteria Cubital.

Feto 5. Miembro Superior Derecho: Región Axilar, el nervio se nutre de una rama arterial que se origina de la Arteria Axilar. En la Región Braquial, por una rama de la Arteria Braquial. En el Canal Olecraniano, una arteria proveniente de la Recurrente Cubital Dorsal paralela al nervio. En el Antebrazo, lo nutren dos arterias cortas y gruesas provenientes de la Arteria Cubital, en su porción media. En la Mano recibe aporte de Ramas del Arco Palmar Ventral Superficial. Miembro Superior Izquierdo: Región Axilar, el nervio se nutre de dos ramas provenientes de la Arteria Axilar. En la Región Braquial, de una rama de la Arteria Braquial a nivel medial. En el Canal Olecraniano, una arteria proveniente de la Colateral Medial Inferior (Arteria Cubital). En el Antebrazo, lo vascularizan dos arterias provenientes de la Arteria Cubital, a nivel medial. En la Mano no recibe ramas arteriales.

Feto 6. Miembro Superior Derecho: Región Axilar, el nervio se nutre de una rama arterial proveniente de la Arteria Axilar. En la Región Braquial, por dos ramas de la Arteria Braquial en forma de arco vascular. En el Canal Olecraniano, una arteria proveniente de la Arteria Colateral Medial Inferior paralela al nervio. En el Antebrazo, lo nutre una arteria corta y gruesa proveniente de la Arteria Cubital, en su porción distal. En la Mano recibe aporte de Ramas de la Arteria Cubital, en un trayecto descendente. Miembro Superior Izquierdo: Región Axilar, el nervio se nutre de una rama proveniente de la Arteria Axilar. En la Región Braquial, por dos ramas de la Arteria Braquial. En el Canal Olecraniano, una arteria proveniente de la Colateral Medial Inferior (Arteria Cubital). En el Antebrazo, lo vascularizan dos arterias provenientes de la Arteria Cubital, a nivel distal. En la Mano recibe una rama Arterial de la Arteria Cubital, en trayecto largo y descendente.

Feto 7. Miembro Superior Derecho: Región Axilar, el nervio se nutre de una rama arterial que se origina de la Arteria Axilar y otra muy delgada proveniente de la Arteria Torácica Lateral (Mamaria Externa-Arteria Axilar). En la Región Braquial, por una rama de la Arteria Braquial. En el Canal Olecraniano, una arteria proveniente de la Recurrente Cubital Dorsal paralela al nervio. En el Antebrazo, lo nutren dos arterias cortas y gruesas provenientes de la Arteria Cubital, en su porción proximal y medial. En la Mano recibe aporte de Ramas del Arco Palmar Ventral Superficial. Miembro Superior Izquierdo: Región Axilar, el nervio se nutre de dos ramas provenientes de la Arteria Axilar. En la Región Braquial, de una rama de la Arteria Braquial a nivel medial. En el Canal Olecraniano, una arteria proveniente de la Colateral Medial Inferior (Arteria Cubital). En el Antebrazo, lo vascularizan dos arterias provenientes de la Arteria Cubital, a nivel medial. En la Mano no recibe ramas arteriales.

NERVIO CUBITAL	Región Axilar		Región Braquial		Canal Olecraniano		Región Antebraquial		Región de la Mano	
	Dcha.	Izq.	Dcha.	Izq.	Dcha.	Izq.	Dcha.	Izq.	Dcha.	Izq.
<i>Arteria Axilar</i>	7	9								
<i>Arteria Torácica Lateral</i>	2									
<i>Arteria Braquial</i>			10	8						
<i>Arteria Colateral Medial Superficial</i>			3		1	3				
<i>Arteria Recurrente Cubital</i>					4	1				
<i>Arteria Cubital</i>					1	3	7	12	1	4
<i>Arco Arterial Palmar Profundo</i>									3	1
<i>Arco Arterial Palmar Superficial</i>									1	
<i>No se hallaron Ramas Arteriales</i>										2
<b>Total</b>	<b>9</b>	<b>9</b>	<b>13</b>	<b>8</b>	<b>6</b>	<b>7</b>	<b>7</b>	<b>12</b>	<b>5</b>	<b>5</b>

**Tabla 4.** Distribución de casos en el Nervio Cubital. (N=7 casos).

### - Nervio Axilar (Circunflejo):

Esta rama terminal del Plexo Braquial, correspondiente al Tronco Secundario Dorsal, participa en la inervación motriz y sensitiva del hombro. Las investigaciones revelan que los fascículos nerviosos varían en número y tamaño, siendo en este caso monofascicular. Siguiendo las reglas de Ramage (Sunderland et al), en la parte proximal del miembro superior la vascularización es más importante que en la porción distal. Sunderland no consideró el número de arterias que nutren el nervio axilar, pero Cozzi y cols. (Asociación Rioplatense de Anatomía, 1.977), hacen una escueta descripción del tema.

Para acceder a la región del hombro, se liberó la escápula de sus inserciones musculares con el tronco, seccionando los músculos del cuadrilátero de Velpeau, y en algunos casos se desarticuló el hombro. Se disecaron 7 (siete) especímenes.

En la región Axilar recibe ramas de la Arteria Escapular Inferior (Arteria Axilar) y en dos casos por ramas musculares provenientes de la misma arteria. En todos los casos recibe ramas perpendiculares, provenientes de la Arteria Axilar o Circunfleja Dorsal (Posterior), acompañándolo en forma de ramillete perineural. También recibe aporte de Ramas Arteriales de la Arteria Subclavia para los Troncos Secundarios Lateral y Dorsal. En la Región Deltoidea, escasamente irrigado, recibe en todos los casos ramas arteriales provenientes de la Arteria Circunfleja Dorsal (Arteria Axilar) y en un caso proveniente de la Arteria Circunfleja Ventral (Arteria Axilar).

#### Descripción:

Feto 1: Miembro Superior Derecho: Región Axilar: una rama de la Arteria Escapular Inferior, abandona perpendicularmente la cara anterior del nervio. Ramas de la Arteria Subclavia para los Troncos Secundarios, una rama en su origen. En la Región Deltoidea, la rama proviene de la Arteria Circunfleja Dorsal (Arteria Axilar). Miembro Superior Izquierdo, en la Región Axilar, una rama de la Arteria Escapular Inferior (Arteria Axilar), transcurre de manera paralela y paraneural. En la Región Deltoidea, una rama de la Arteria Circunfleja Dorsal (Arteria Axilar).

Feto 2: Miembro Superior Derecho: Región Axilar: una rama de la Arteria Circunfleja Dorsal (Arteria Axilar) paralela al nervio Axilar. Región Deltoidea: una rama proveniente de la Arteria Circunfleja Dorsal (Arteria Axilar) Miembro Superior Izquierdo: una rama de la Arteria Circunfleja Dorsal (Arteria Axilar), que llega de manera perpendicular. No hubo ramas en la región Deltoidea.

Feto 3: Miembro Superior Derecho: Región Axilar, una rama en el origen del Nervio Axilar, proveniente de la rama Arterial del Tronco Secundario Dorsal (Arteria Subclavia). No recibió ramas en la Región

Deltoidea. Miembro Superior Izquierdo: Región Axilar, una rama arterial proveniente de la Arteria Axilar, directamente para el origen junto al Nervio Radial. Una rama directa de la Arteria Circunfleja Dorsal (Arteria Axilar). No se observaron ramas en la Región Deltoidea.

Feto 4: Miembro Superior Derecho: Región Axilar, una rama arterial proveniente de la Arteria Axilar, directamente para el origen junto al Nervio Radial. No se observaron ramas vasculares en la Región Deltoidea. Miembro Superior Izquierdo: Región Axilar, se observó una rama directa de la Arteria Escapular Dorsal (Arteria Subclavia), la cual también se distribuyó en el Nervio Radial. No recibe aporte en la Región Deltoidea.

Feto 5: Miembro Superior Derecho: Región Axilar, recibe una rama proveniente de la Arteria Escapular Inferior (Arteria Axilar), muscular para el Músculo Subescapular, que se bifurca en dos ramas: una para el Nervio Axilar y otra para el Nervio Radial. En la Región Deltoidea no recibe aporte. Miembro Superior Izquierdo: Región Axilar, un arco vascular, proveniente de ramas de la Arteria Axilar, que desciende de la bifurcación del Tronco Secundario Posterior. No recibe ramas para la Región Deltoidea.

Feto 6: Miembro Superior Derecho: Región Axilar, un ramo proveniente de la Arteria Escapular Inferior, paralela al nervio. No recibe aporte en la Región Deltoidea. Miembro Superior Izquierdo: Región Axilar, una rama vascular arterial proveniente de una Arteria para el Tronco Secundario Lateral (Arteria Subclavia), una rama de escaso calibre proveniente de la Arteria Escapular Inferior (Arteria Axilar), que aborda perpendicularmente y en un corto recorrido al Nervio Axilar. No se perciben ramas en la Región Deltoidea.

Feto 7: Miembro Superior Derecho: Región Axilar, una arteria proveniente de la Arteria Circunfleja Ventral (Arteria Axilar), de manera perpendicular al nervio. No se registran ramas en la Región Deltoidea. Miembro Superior Izquierdo: no se registraron ramas en las Regiones Axilar y Deltoidea.

NERVIO AXILAR	Región Axilar		Región Deltoidea	
	Derecha	Izquierda	Derecha	Izquierda
<i>Arteria Escapular Inferior</i>	2	2		
<i>Arteria Escapular Dorsal</i>		1		
<i>Arteria Axilar</i>	1	1		
<i>Arteria Subclavia (2°-3° Troncos Nerviosos)</i>	3	1		
<i>Arteria Muscular</i>	1			
<i>Arteria Circunfleja Dorsal</i>		1	1	1
<i>Arteria Circunfleja Ventral</i>	1			
<i>No se hallaron Ramas Arteriales</i>		1	6	5
<b>Total</b>	<b>8</b>	<b>6</b>	<b>1</b>	<b>1</b>

**Tabla 5.** Distribución de casos en el Nervio Axilar. (N=7 casos).

#### - Nervio Radial:

El Nervio Radial constituye una de las ramas nerviosas terminales del Tronco Secundario Dorsal del Plexo Braquial. Es un nervio que transcurre todas las regiones del Miembro Superior y finaliza en la mano. En su trayecto, inerva de manera motriz los músculos dorsales del brazo, del antebrazo y laterales del antebrazo. Su territorio sensitivo abarca la piel de todo el dorso del miembro superior, la porción lateral del antebrazo y gran parte del dorso de la mano. (**Anexo Fotográfico. Pág. 372-373**).

Se disecaron 8 (ocho) especímenes fetales a término, formolizados e inyectados a nivel arterial con látex pigmentado con rojo carmín, del tipo UNISPERT.

Hemos dividido la descripción en regiones, a saber: Axilar, Braquial (Dorsal), Canal Lateral del Codo, Antebraquial y de la Mano.

En la región Axilar el Nervio Radial se nutre principalmente de ramas de la Arteria Axilar y algunas ramas musculares. En la Región Braquial Dorsal se vasculariza por múltiples ramas correspondientes a la Arteria Braquial Profunda y ramas Musculares que provienen de ramas de los Músculos Vasto Lateral (Tríceps Braquial) y Braquioradial (Supinador Largo). En el Canal del Pliegue del Codo (Canal Bicipital Lateral), el nervio se nutre de ramas arteriales Ventrals recurrentes (Arteria Radial) y ramas terminales de la Arteria Braquial Dorsal o Profunda. En el Antebrazo, su rama motora, recibe varias ramas a diferentes alturas desde la Arteria Radial, así como musculares del Músculo Braquioradial. En la Mano, la porción terminal recibe ramas vasculares correspondientes a la Arteria Radial desde la Muñeca, o bien desde el Arco Dorsal de la Mano.

## Descripción.

Feto 1. Miembro Superior Derecho, en la Región Axilar, recibe una rama corta y gruesa, proveniente de la Arteria Axilar. En la Región Braquial Dorsal (Canal de torsión radial), recibe tres ramas directas provenientes de la Arteria Braquial Dorsal (Humeral Profunda), una rama muscular proveniente del Músculo Vasto Lateral (Músculo Tríceps). En el Pliegue Lateral del Codo (Canal Bicipital Lateral) recibe aporte de una delgada rama arterial proveniente de la Arteria Recurrente Radial Ventral (Arteria Radial). En el Antebrazo, (su rama motora), recibe dos ramas proximales y mediales provenientes de la Arteria Radial. En la Mano, recibe una rama delgada de la Arteria Radial al formar el Arco Dorsal de la Mano. Miembro Superior Izquierdo. en la Región Axilar, recibe una rama corta y gruesa, proveniente de la Arteria Axilar. En la Región Braquial Dorsal (Canal de torsión radial), recibe tres ramas directas provenientes de la Arteria Braquial Dorsal (Humeral Profunda), una rama muscular proveniente del Músculo Vasto Lateral (Músculo Tríceps). En el Pliegue Lateral del Codo (Canal Bicipital Lateral) recibe aporte de una delgada rama arterial proveniente de la Arteria Recurrente Radial Ventral (Arteria Radial), en un eje paralelo al nervio. En el Antebrazo, (su rama motora), recibe ramas proximales y mediales provenientes de la Arteria Radial. En la Mano, recibe una rama delgada de la Arteria Radial al formar el Arco Dorsal de la Mano.

Feto 2. Miembro Superior Derecho, en la Región Axilar, recibe dos ramas cortas, proveniente de la Arteria Axilar. En la Región Braquial Dorsal (Canal de torsión radial), recibe dos ramas directas provenientes de la Arteria Braquial Dorsal (Humeral Profunda), una rama muscular proveniente del Músculo Vasto Lateral (Músculo Tríceps) y otra Muscular proveniente del Músculo Braquioradial (Supinador Largo). En el Pliegue Lateral del Codo (Canal Bicipital Lateral) recibe aporte de una delgada rama arterial proveniente de la Arteria Recurrente Radial Ventral (Arteria Radial). En el Antebrazo, (su rama motora), recibe dos ramas proximales y mediales provenientes de la Arteria Radial. En la Mano, recibe una rama delgada de la Arteria Radial al formar el Arco Dorsal de la Mano. Miembro Superior Izquierdo. en la Región Axilar, recibe una rama corta y gruesa, proveniente de la Arteria Axilar. En la Región Braquial Dorsal (Canal de torsión radial), recibe tres ramas directas provenientes de la Arteria Braquial Dorsal (Humeral Profunda), una rama muscular proveniente del Músculo Vasto Lateral (Músculo Tríceps). En el Pliegue Lateral del Codo (Canal Bicipital Lateral) recibe aporte de una delgada rama arterial proveniente de la Arteria Recurrente Radial Ventral (Arteria Radial), en un eje paralelo al nervio. En el Antebrazo, (su rama motora), recibe dos ramas proximales y mediales provenientes de la Arteria Radial. En la Mano, recibe una rama delgada del Arco Dorsal de la Mano.

Feto 3. Miembro Superior Derecho, en la Región Axilar, recibe una rama arterial proveniente de la Arteria Axilar. En la Región Braquial Dorsal (Canal de torsión radial), recibe una rama terminal proveniente de la Arteria Braquial Dorsal (Humeral Profunda) y una rama muscular proveniente del Músculo Vasto Lateral (Músculo Tríceps). En el Pliegue Lateral del Codo (Canal Bicipital Lateral) recibe aporte de una delgada rama arterial proveniente de la Arteria terminal de la Braquial Dorsal. En el Antebrazo, (su rama motora),



recibe ramas proximales y mediales provenientes de la Arteria Radial y una del Músculo Braquioradial (Músculo Supinador Largo). En la Mano, recibe una rama delgada de la Arteria Radial al formar el Arco Dorsal de la Mano. Miembro Superior Izquierdo. en la Región Axilar, recibe una rama larga, proveniente de la Arteria Axilar. En la Región Braquial Dorsal (Canal de torsión radial), recibe una rama directa proveniente de la Arteria Braquial Dorsal (Humeral Profunda) y una rama muscular proveniente del Músculo Vasto Lateral (Músculo Tríceps). En el Pliegue Lateral del Codo (Canal Bicipital Lateral) recibe aporte de una delgada rama arterial proveniente de la Arteria Recurrente Radial Ventral (Arteria Radial). En el Antebrazo, (su rama motora), recibe una rama distal proveniente de la Arteria Radial. En la Mano, recibe una rama delgada de la Arteria Radial.

Feto 4. Miembro Superior Derecho, en la Región Axilar, recibe una rama arterial larga proveniente de la Arteria Axilar. En la Región Braquial Dorsal (Canal de torsión radial), recibe dos ramas provenientes de la Arteria Braquial Dorsal (Humeral Profunda) y una rama muscular proveniente del Músculo Vasto Lateral (Músculo Tríceps). En el Pliegue Lateral del Codo (Canal Bicipital Lateral) recibe aporte de una delgada rama arterial proveniente de la Arteria terminal de la Braquial Dorsal. En el Antebrazo, (su rama motora), recibe dos ramas proximales y mediales provenientes de la Arteria Radial. En la Mano, recibe una rama proveniente del Arco Dorsal de la Mano. Miembro Superior Izquierdo. en la Región Axilar, recibe una rama corta, proveniente de la Arteria Axilar. En la Región Braquial Dorsal (Canal de torsión radial), recibe una rama directa proveniente de la Arteria Braquial Dorsal (Humeral Profunda) y una rama muscular proveniente del Músculo Vasto Lateral (Músculo Tríceps). En el Pliegue Lateral del Codo (Canal Bicipital Lateral) recibe aporte de una delgada rama arterial proveniente de la Arteria Recurrente Radial Ventral (Arteria Radial). En el Antebrazo, (su rama motora), recibe dos ramas provenientes de la Arteria Radial. En la Mano no recibe aporte vascular.

Feto 5. Miembro Superior Derecho, en la Región Axilar, recibe una rama arterial proveniente de la Arteria Axilar. En la Región Braquial Dorsal (Canal de torsión radial), recibe dos ramas provenientes de la Arteria Braquial Dorsal (Humeral Profunda) y una rama muscular proveniente del Músculo Vasto Lateral (Músculo Tríceps). En el Pliegue Lateral del Codo (Canal Bicipital Lateral) recibe no recibe aporte vascular. En el Antebrazo, (su rama motora), recibe dos ramas proximales y mediales provenientes de la Arteria Radial y una del Músculo Braquioradial (Músculo Supinador Largo). En la Mano, recibe una rama delgada de la Arteria Radial al formar el Arco Dorsal de la Mano. Miembro Superior Izquierdo. en la Región Axilar, recibe una rama corta, proveniente de la Arteria Axilar. En la Región Braquial Dorsal (Canal de torsión radial), recibe una rama directa proveniente de la Arteria Braquial Dorsal (Humeral Profunda). En el Pliegue Lateral del Codo (Canal Bicipital Lateral) recibe aporte de una delgada rama arterial proveniente de la Arteria Recurrente Radial Ventral (Arteria Radial). En el Antebrazo, (su rama motora), recibe una rama proximal proveniente de la Arteria Radial. En la Mano, recibe una rama delgada del Arco Vascular Dorsal de la mano.

Feto 6. Miembro Superior Derecho, en la Región Axilar, recibe dos ramas arteriales provenientes de la Arteria Axilar y una rama muscular. En la Región Braquial Dorsal (Canal de torsión radial), recibe dos

ramas provenientes de la Arteria Braquial Dorsal (Humeral Profunda). En el Pliegue Lateral del Codo (Canal Bicipital Lateral) recibe una rama arterial terminal de la Arteria Braquial Dorsal. En el Antebrazo, (su rama motora), recibe dos ramas mediales provenientes de la Arteria Radial. En la Mano, recibe una rama delgada de la Arteria Radial al formar el Arco Dorsal de la Mano. Miembro Superior Izquierdo. en la Región Axilar, recibe una rama arterial, proveniente de la Arteria Axilar. En la Región Braquial Dorsal (Canal de torsión radial), recibe una rama directa proveniente de la Arteria Braquial Dorsal (Humeral Profunda). En el Pliegue Lateral del Codo (Canal Bicipital Lateral) recibe aporte de una delgada rama arterial proveniente de la Arteria Recurrente Radial Ventral (Arteria Radial). En el Antebrazo, (su rama motora), recibe una rama proximal proveniente de la Arteria Radial. En la Mano, recibe una rama delgada del Arco Vascular Dorsal de la mano.

Feto 7. Miembro Superior Derecho, en la Región Axilar, recibe una rama arterial directa proveniente de la Arteria Axilar. En la Región Braquial Dorsal (Canal de torsión radial), recibe tres ramas provenientes de la Arteria Braquial Dorsal (Humeral Profunda). En el Pliegue Lateral del Codo (Canal Bicipital Lateral) recibe una rama arterial terminal de la Arteria Braquial Dorsal. En el Antebrazo, (su rama motora), recibe dos ramas mediales provenientes de la Arteria Radial. En la Mano, recibe una rama de la Arteria Radial al formar el Arco Dorsal de la Mano. Miembro Superior Izquierdo. en la Región Axilar, recibe una rama arterial, proveniente de la Arteria Axilar. En la Región Braquial Dorsal (Canal de torsión radial), recibe dos ramas provenientes de la Arteria Braquial Dorsal (Humeral Profunda). En el Pliegue Lateral del Codo (Canal Bicipital Lateral) recibe aporte de una delgada rama arterial proveniente de la Arteria Recurrente Radial Ventral (Arteria Radial). En el Antebrazo, (su rama motora), recibe dos ramas provenientes de la Arteria Radial. En la Mano, recibe una rama delgada del Arco Vascular Dorsal de la Mano.

Feto 8. Miembro Superior Derecho, en la Región Axilar, recibe una rama arterial directa proveniente de la Arteria Axilar. En la Región Braquial Dorsal (Canal de torsión radial), recibe dos ramas provenientes de la Arteria Braquial Dorsal (Humeral Profunda). En el Pliegue Lateral del Codo (Canal Bicipital Lateral) recibe una rama arterial proveniente de la Arteria Recurrente Radial Ventral (Arteria Radial). En el Antebrazo, (su rama motora), recibe una rama larga proveniente de la Arteria Radial. En la Mano, recibe una rama de la Arteria Radial al formar el Arco Dorsal de la Mano. Miembro Superior Izquierdo. en la Región Axilar, recibe una rama arterial, proveniente de la Arteria Axilar. En la Región Braquial Dorsal (Canal de torsión radial), recibe una rama proveniente de la Arteria Braquial Dorsal (Humeral Profunda). En el Pliegue Lateral del Codo (Canal Bicipital Lateral) recibe aporte de una delgada rama arterial proveniente de la Arteria Recurrente Radial Ventral (Arteria Radial). En el Antebrazo, (su rama motora), recibe una rama proveniente de la Arteria Radial. En la Mano, recibe una rama correspondiente a la Arteria Radial.

NERVIO RADIAL	Región Axilar		Región Braquial Dorsal		Pliegue Lateral Codo		Región Antebraquial		Región de la Mano	
	Dcha	Izq.	Dcha.	Izq.	Dcha.	Izq.	Dcha.	Izq.	Dcha.	Izq.
<i>Axilar</i>	10	8								
<i>Braquial Dorsal</i>			17	13	3	2				
<i>Arteria Vasto Lateral</i>			7	4						
<i>Arteria Braquiorradial</i>			1				2			
<i>Recurrente Radial Dorsal</i>					3	5				
<i>Recurrente Radial Ventral</i>					1	1				
<i>Arterias Musculares</i>	1									
<i>Arteria Radial</i>							10	10	7	3
<i>Arco Dorsal de la Mano</i>									2	5
<i>No se hallaron Arterias</i>					1					1
<b>Total</b>	<b>10</b>	<b>8</b>	<b>25</b>	<b>17</b>	<b>7</b>	<b>8</b>	<b>12</b>	<b>10</b>	<b>7</b>	<b>8</b>

**Tabla 6.** Distribución de casos en el Nervio Radial. (N=8 casos).

## - MIEMBRO O EXTREMIDAD INFERIOR.

### 2.1.5. Plexo Lumbar en sus Orígenes:

El Plexo Lumbar, destinado a la inervación motriz de los músculos de la región ventral y medial del Muslo, así como la sensibilidad de parte de la región abdominal baja y pudenda, y la cara anterior y medial del muslo, está formado por los troncos radiculares anteriores de los cuerpos vertebrales D 12-L5. Estos se unen para formar los nervios más significativos en estudio, a través de las raíces L2-4, a nivel posterior, generando el Nervio Femoral (Crural), mixto para la región Ventral del Muslo y las raíces posteriores de esos tres troncos anastomosados, el Nervio Obturador, para los músculos de la región Medial del Muslo y el músculo Obturador externo. **(Anexo Fotográfico. Pág. 374-376).**

Se analizaron 9 (nueve) casos disecados en fetos a término, formolizados e inyectados con látex pigmentado carmín por vía aórtica. Disecados con magnificación óptica a nivel pelviano.

Las raíces nerviosas raquídeas, en sus ramas anteriores que conforman el plexo, reciben aporte de ramas arteriales provenientes de las arterias lumbares (Arteria Aorta Abdominal), y colaterales espinales raquídeas. Los Nervios Iliohipogástrico e Ilioinguinales (Abdominogenitales), reciben aporte de las Arterias Lumbares, ramas L1 y L2, mayoritariamente. El Nervio Cutáneo Femoral (Fémorocutáneo), recibe aporte de L4. El Génitofemoral (Génitocrural), se vasculariza con ramas arterial lumbar L3, o bien de colaterales de la Ilíaca Externa. Analizamos la porción pelviana del Nervio Femoral (Crural), y en este tramo puede recibir colaterales Lumbares L4, ramas de la Arteria Iliolumbar, o la Circunfleja Ilíaca Profunda (Arteria Ilíaca Externa), o ramas de la Epigástrica Inferior (Arteria Ilíaca Externa). El Nervio Obturador, en el trayecto pelviano hasta el canal homónimo, se nutre de ramas de la Arteria Obturatriz (Arteria Colateral Extrapélvica parietal de la Arteria Ilíaca Interna o Hipogástrica).

#### Descripción.

Feto 1. Plexo Derecho: Los troncos: Arterias. Lumbares (Arterias de las lumbares) L1 a L5, Nervio Iliohypogastricus e Ilioinguinalis (Abdómino genitales): en su inicio recibe una rama de la arteria L1 y L2 en su parte terminal. N. Cutaneus Femoris Lateralis (Fémoro Cutáneo): es irrigado por ramas de la arteria L4, en su parte media. Nervio Genitofemoralis (Génito Crural): es abordado, en su inicio, por una rama de la arteria L2, en su parte terminal por una rama de la Arteria Epigástrica Inferior (Arteria Epigástrica). Nervio Femoralis (Crural): es irrigado por una rama de la arteria L5 en la parte inicial y media, y por una rama de la A. Circunflexa Ilium Profunda (Circunfleja Ilíaca Profunda) en la porción terminal. N. Obturatorius (Obturador): recibe ramas de la A. Obturatoria (Arteria Obturatriz). Plexo izquierdo: los troncos: Ramas de la Arterias. Lumbares (Arterias de las Lumbares) L2 a L5 Nervio Iliohypogastricus e

Ilioinguinalis (Abdómino Genitales): en su inicio recibe a ramas de la arteria L1 y otra de L2. Nervio Cutaneus Femoris Lateralis (Fémoro Cutáneo): No se visualiza aporte sanguíneo. Nervio Genitofemoralis (Nervio Génito Crural): No se visualiza aporte sanguíneo. Nervio Femoralis (Crural): Está irrigado en su parte media por una rama de la arteria L5 y otra de la Arteria Circunflexa Ilium Profunda (Arteria Circunfleja Ilíaca Profunda) antes de su paso por el anillo crural. Nervio Obturatorius (Obturador): recibe ramas de la Arteria Obturatoria (Obturatriz).

Feto 2. Plexo Derecho: los troncos: Arterias. Lumbares (Arterias de las lumbares) L1 a L5. Nervio Iliohypogastricus e Ilioinguinalis (Abdómino Genitales): en su porción terminal recibe a ramas de la Arteria L4. Nervio Cutaneus Femoris Lateralis (Nervio Fémoro Cutáneo): es irrigado en su porción terminal por la Arteria Circunflexa Ilium Profunda (Arteria Circunfleja Ilíaca Profunda). Nervio Genitofemoralis (Nervio Génito Crural): es abordado, en su tercio medio, por una rama de la arteria Ilíaca Externa. Nervio Femoralis (Crural): Es vascularizado en su parte inicial por una rama de la arteria L4, en su tercio medio una rama de la Arteria. Iliolumbalis (Iliolumbar), rama del tronco posterior de la Ilíaca Interna. En su porción terminal es irrigada por la Arteria Circunflexa Ilium Profunda (Arteria Circunfleja Ilíaca Profunda). Nervio Obturatorius (Obturador): En su porción terminal recibe ramas de la A. Obturatoria (Obturatriz). Plexo Izquierdo: los troncos: Arterias. Lumbares (Arterias de las lumbares) L1 a L5. Nervio Iliohypogastricus e Ilioinguinalis (Abdómino Genitales) y Nervio Cutaneus Femoris Lateralis (Fémoro Cutáneo): No se distinguieron ramas que lo vascularicen. Nervio Genitofemoralis (Génito Crural): es abordado, en su inicio, por una rama de la arteria L3 que la acompaña en todo su trayecto. Nervio Femoralis (Crural): Es irrigado en su inicio por una rama de la Arteria L4, en su tercio medio por ramas de la Arteria. Iliolumbalis (Iliolumbar) y en su porción terminal por una rama de la Arteria. Circunflexa Ilium Profunda (Arteria Circunfleja Ilíaca Profunda). Nervio Obturatorius (Obturador): recibe en su porción media ramas del tronco posterior de la arteria Ilíaca Interna y en su porción terminal por ramas de la A. Obturatoria (Obturatriz).

Feto 3. Plexo Derecho. Los troncos: Arterias. Lumbares (Arterias de las lumbares). L2 a L5. Nervio Iliohypogastricus e Ilioinguinalis (Abdómino Genitales): en su inicio recibe a ramas de la arteria L2 y en su porción final ramas de la arterial L4. Nervio Cutaneus Femoris Lateralis (Fémoro cutáneo) y N. genitofemoralis (Génito crural): No se han podido distinguir ramas que la irriguen. Nervio Femoralis (Crural): Es inervado en su porción inicial por una rama de la arteria L5, en su parte media ramas de la Arteria. Iliolumbalis (Iliolumbar) y en su porción final rama de la Arteria Ilíaca Externa. Nervio Obturatorius (Obturador): recibe en su porción media ramas del tronco posterior de la Arteria Ilíaca Interna y en su porción terminal por ramas de la Arteria Epigástrica Inferior (Arteria Epigástrica). Plexo Izquierdo. Los troncos: Arterias. Lumbares (Arterias de las lumbares). L2 a L5. Nervios Iliohypogastricus e Ilioinguinalis (Abdómino Genitales): La irrigación es similar al lado opuesto. Nervio Cutaneus Femoris Lateralis (Fémoro Cutáneo): en su inicio por una rama de L3. Nervio Genitofemoralis (Génito Crural) I: No se han podido distinguir ramas que lo irrigue. Nervio Femoralis (Crural): La arteria L5 aporta una rama en el inicio, en la parte media por la Arteria. Iliolumbalis (Iliolumbar) y en su porción terminal por una rama de la Arteria Circunflexa Ilium profunda (Arteria Circunfleja Ilíaca Profunda). Nervio Obturatorius

(Obturador): recibe en su porción media ramas del tronco posterior de la Arteria Ilíaca Interna y en su porción terminal por ramas de la Arteria Epigástrica Inferior (Arteria Epigástrica).

Feto 4. Plexo Derecho. Los Troncos: Por ramas de Arterias Lumbares (Arterias de las Lumbares) L2 a L5. Nervios Iliohypogastricus e Ilioinguinalis (Abdómino Genitales): En la porción terminal recibe una rama proveniente de L4. Nervio Cutaneus Femoris Lateralis (Fémoro Cutáneo): No se visualiza vasos que aporten irrigación. Nervio Genitofemoralis (Génito Crural): No se visualiza aporte sanguíneo. Nervio Femoralis (Crural): En el tercio medio recibe una rama de la Arteria Iliolumbalis (Iliolumbar) y en la porción terminal de la Arteria Circunflexa Ilium Profunda (Arteria Circunfleja Ilíaca Profunda).

N. obturatorius (Obturador): En la parte media recibe una rama de la ilíaca interna y en la porción terminal una rama de la Arteria Epigástrica Inferior (Arteria Epigástrica). Plexo Izquierdo. Los Troncos: Ramas de las Arterias. Lumbares (Arterias de las lumbares) L2 a L5. Nervios Iliohypogastricus e Ilioinguinalis (Abdómino Genitales). Nervio Cutaneus Femoris Lateralis (Fémoro Cutáneo), Nervio Genitofemoralis (Génito Crural), Nervios Femoralis (Crural) y Nervio Obturatorius (Obturador): El aporte vascular es similar al lado derecho.

Feto 5. Plexo Derecho. Los Troncos: Ramas de las Arterias Lumbares (Arterias de las lumbares) L1 a L5. Nervios Iliohypogastricus e Ilioinguinalis (Abdómino Genitales): Al inicio la Arteria L1 aporta una rama. Nervio Cutaneus Femoris Lateralis (Fémoro Cutáneo): La arteria L3, a través de una rama, al inicio. Nervio Genitofemoralis (Génito Crural): Por una rama proveniente de L2, en su inicio. Nervio Femoralis (Crural): Al inicio L3 y L4 aportan una rama cada uno; en la parte media una rama de L5 y en la parte terminal recibe aporte de la Arteria Circunflexa Ilium profunda (Arteria Circunfleja Ilíaca profunda). Nervio Obturatorius (Obturador): La Arteria Obturatoria (Obturatriz), irriga a través de una rama en la porción terminal. Plexo Izquierdo. Los Troncos: Ramas de las Arterias. Lumbares (Arterias de las lumbares) L1 a L5. Nervios iliohypogastricus e ilioinguinalis (Abdómino genitales): Una rama de L1 al inicio y otra de L3 en porción terminal. Nervio Cutaneus Femoris Lateralis (Fémoro Cutáneo): No se visualiza. Nervio Genitofemoralis (Génito Crural): Por una rama de L3, al inicio. Nervio Femoralis (Crural): Al inicio por ramas de L3 y L4, tercio medio por L5 y por la Arteria Circunfleja Ilium Profunda (Arteria Circunfleja Ilíaca Profunda). Nervio Obturatorius (Obturador): Por la Arteria Obturatoria (Obturatriz), en su porción terminal.

Feto 6. Plexo Derecho. Los Troncos: Irrigación proveniente de las Arterias Lumbares (Arterias de las lumbares) L1 a L5. Nervios. Iliohypogastricus e Ilioinguinalis (Abdómino Genitales): Tercio medio y terminal por una rama de L2. Nervio Cutaneus Femoris Lateralis (Fémoro Cutáneo): No se visualizan vasos en su trayecto intraabdominal. Nervio Genitofemoralis (Génito Crural): Una rama de L2, al inicio. Nervio Femoralis (Crural): En la parte media, una rama de la Arteria. Iliolumbalis (Iliolumbar), rama del tronco posterior de la Ilíaca Interna y la parte terminal por la Arteria Circunfleja Ilium Profunda (Arteria Circunfleja Ilíaca Profunda). Nervio Obturatorius (Obturador): En la parte terminal recibe una rama de la Arteria Obturatoria (Obturatriz). Plexo Izquierdo. Los Troncos: Ramas de las Arterias. Lumbares (Arterias de las lumbares) L1 a L5. Nervios Iliohypogastricus e Ilioinguinalis (Abdómino Genitales): Irrigado por

una rama proveniente de L1, al inicio. Nervio Cutaneus Femoris Lateralis (Fémoro Cutáneo): La arteria L2 aporta una rama para el tercio inicial. Nervio Genitofemoralis (Génito Crural): No se visualiza rama vascular alguna. Nervio Femoralis (Crural): Las arterias L4 y L5 aportan una rama cada una al inicio, parte media por L5 y en la porción terminal por la Arteria. Circunflexa Ilium Profunda (Arteria Circunfleja Ilíaca Profunda). Nervio Obturatorius (Obturador): En la parte terminal por la Arteria Obturatoria (Obturatriz).

Feto 7. Plexo Derecho. Los troncos: Por ramas provenientes de las Arterias. Lumbares (Arterias de las lumbares) L2 a L5. Nervios Iliohypogastricus e Ilioinguinalis (Abdómino Genitales): No se visualiza aporte sanguíneo. Nervio Cutaneus Femoris Lateralis (Fémoro Cutáneo): No se visualiza aporte sanguíneo. Nervio Genitofemoralis (Génito Crural): Al inicio por rama de L3. Nervio Femoralis (Crural): En todo su trayecto intraabdominal está irrigado por L5. Nervio Obturatorius (Obturador): Por la Arteria Epigástrica Inferior (Arteria Epigástrica) en la porción terminal. Plexo Izquierdo. Los troncos: Por ramas de las Arterias. Lumbares (Arterias de las lumbares) L1 a L5. Nervios Iliohypogastricus e Ilioinguinalis (Abdómino Genitales): Al inicio por L1. Nervio Cutaneus Femoris Lateralis (Fémoro Cutáneo): Al Inicio por rama de L1. Nervio Genitofemoralis (Génito Crural): La arteria L2 aporta una rama, al inicio. Nervio Femoralis (Crural): Al inicio por ramas de L3 y L4, en los tercio medio y terminal por L5. Nervio Obturatorius (Obturador): Por la Arteria Obturatoria (Obturatriz), en su porción terminal.

Feto 8. Plexo Derecho. Los troncos: Están irrigados por ramas provenientes Arterias. Lumbares (Arterias de las lumbares) L2 a L5. Nervios Iliohypogastricus e Ilioinguinalis (Abdómino Genitales): En la parte media por una rama de L2. Nervio Cutaneus Femoris Lateralis (Fémoro Cutáneo) y Nervio Genitofemoralis (Génito Crural): No se visualiza aporte sanguíneo. Nervio Femoralis (Crural): En todo su trayecto por L5. Nervio Obturatorius (Obturador): por la Arteria Obturatoria (Obturatriz). Plexo Izquierdo. Los Troncos: Ramas de las Arterias Lumbares (Arterias de las lumbares) L2 a L5. Nervios Iliohypogastricus e Ilioinguinalis (Abdómino Genitales): Idem lado opuesto Nervio Fémoro Cutáneo: Idem lado opuesto. Nervio Genitofemoralis (Génito Crural): Idem lado opuesto. Nervio Femoralis (Crural): Idem lado opuesto. Nervio Obturatorius (Obturador): Idem lado opuesto.

Feto 9. Plexo Derecho. Los troncos: La irrigación proviene de ramas de Arterias. Lumbares (Arterias de las lumbares) L1 a L5. Nervio Iliohypogastricus e Ilioinguinalis (Abdómino Genitales): Una rama de L2 en su parte media. Nervio Cutaneus Femoris Lateralis (Fémoro Cutáneo): Por L2 al inicio. Nervio Genitofemoralis (Génito Crural): No se visualiza irrigación alguna. Nervio Femoralis (Crural): L4 y L5 al inicio, en la parte media por L5 y la Arteria. Iliolumbalis (Iliolumbar). Nervio Obturatorius (Obturador): por una rama de la Arteria Obturatoria (Obturatriz). Plexo Izquierdo. Los troncos: Arterias. Lumbares (Arterias de las lumbares) L1 a L5. Nervios Iliohypogastricus e Ilioinguinalis (Abdómino Genitales) y Nervio Cutaneus Femoris Lateralis (Fémoro Cutáneo): No se distinguieron ramas que la irriguen. Nervio Genitofemoralis (Génito Crural): es abordado, en su inicio, por una rama de la arteria L3 que la acompaña en todo su trayecto. Nervio Femoralis (Crural): Es irrigado en su inicio por una rama de la arteria L4, en su tercio medio por ramas de la Arteria. Iliolumbalis (Iliolumbar) y en su porción terminal por una rama de la Arteria Circunfleja Ilium Profunda (Circunfleja Ilíaca Profunda). Nervio Obturatorius (Obturador): recibe

en su porción media ramas del tronco posterior de la Arteria Ilíaca Interna y en su porción terminal por ramas de la Arteria Obturatoria (Obturatriz).

PLEXO LUMBAR	Troncos		AG		CF		GF		F		O	
	D	I	D	I	D	I	D	I	D	I	D	I
<i>Arterias L 1-5</i>	7	7										
<i>Arterias L 2-5</i>	2	2										
<i>Arterias L 3-4</i>										1		
<i>Arteria L 1</i>	1				1	2						
<i>Arterias L 1-2</i>	3	2	3	2								
<i>Arteria L4</i>	3		3						1	2		
<i>Arteria L2</i>	2		2		1		3					
<i>Arteria L3</i>						1	3	2				
<i>Arteria L5</i>									6	3		
<i>Arteria Obturatriz</i>											8	5
<i>Arteria Circunfleja Ilíaca Profunda</i>					1				3	4		
<i>Arteria Epigástrica Inferior</i>											1	
<i>Arteria Hipogástrica</i>												1
<i>Arteria Ilíaca Externa</i>			1				1					
<i>Arteria Iliolumbar</i>									3	1		
<i>No Recibe Arterias</i>		3		3	4	2	4					
<b>Total</b>	<b>18</b>	<b>11</b>	<b>9</b>	<b>2</b>	<b>3</b>	<b>3</b>	<b>7</b>	<b>2</b>	<b>13</b>	<b>10</b>	<b>9</b>	<b>6</b>

**Tabla 7.** Distribución de casos en el Plexo Lumbar. (N=9 casos).

**Referencias:**

**Troncos Nerviosos L1-L5.** **AG.** Abdominogenitales: Nervios Iliohipogástrico-Ilioinguinal. **CF.** Cutáneofemoral. **GF.** Génitofemoral. **F.** Femoral o Crural. **O.** Obturador. **D.** Derecha **I.** Izquierda.



### 2.1.6. Ramas Terminales del Plexo Lumbar:

#### - Nervio Femoral (Crural):

El Nervio Femoral (Crural), inerva de manera motriz al Músculo Cuádriceps fundamentalmente, en la Región Ventral del Muslo, antagonizando el territorio Dorsal del Nervio Ciático, es fundamental para la bipedestación. Por otro lado, presenta un territorio sensitivo amplio que abarca desde la Región Inguinocrural, Femoral y medial del Muslo y proximal medial de la pierna. Participa en el anillo crural, de la conformación del eje vasculonervioso femoral, junto a los vasos femorales. (Triángulo Inguino-Femoral de Scarpa). **(Anexo Fotográfico. Pág. 376).**

Se disecaron 5 (cinco) especímenes fetales a término, formolizados e inyectados a nivel vascular aórtico con pigmentos rojos del tipo UNISPERT, siguiendo con magnificación óptica su recorrido y describiendo las ramas arteriales que lo nutren de manera bilateral.

En general, a nivel de la región Femoral, el nervio se nutre por vasos cortos provenientes de la Arteria Femoral, así como ramas vasculares provenientes de la Arteria Muscular que nutre al músculo Cuádriceps. Ocasionalmente recibe algún vaso proveniente de la Arteria Epigástrica a nivel proximal (Arteria Ilíaca Externa) o bien del primer arco o el origen de la Arteria Femoral Dorsal o Profunda.

Descripción.

Feto 1. Región Femoral Derecha. Recibe dos ramas arteriales inmediatamente luego del ligamento femoral o arco crural, proveniente de la arteria Femoral. Una rama se origina en la Arteria del músculo Cuádriceps y es corta, de importante calibre. Región Femoral Izquierda. Una rama proveniente de la Arteria muscular del Cuádriceps.

Feto 2. Región Femoral Derecha. Recibe una rama arterial, proveniente de la Arteria Femoral. Una rama se origina en la Arteria del músculo Cuádriceps y es delgada y alargada. Región Femoral Izquierda. Una rama arterial proveniente de la Arteria Femoral. Una rama proveniente de la Arteria muscular del Cuádriceps.

Feto 3. Región Femoral Derecha. Recibe una rama descendente superficial proveniente de la Arteria Epigástrica Inferior (Arteria Ilíaca Externa). Recibe una rama arterial, proveniente de la Arteria Femoral. Una rama se origina en la arteria del músculo cuádriceps y es delgada y alargada. Región Femoral Izquierda. Una rama proveniente de la Arteria muscular del Cuádriceps.

Feto 4. Región Femoral Derecha. Recibe dos ramas arteriales, proveniente de la Arteria Femoral, una cercana al origen de la Arteria Femoral Dorsal o Profunda. Región Femoral Izquierda. Dos ramas cortas originadas en la Arteria Femoral. Una rama proveniente de la Arteria muscular del Cuádriceps.

Feto 5. Región Femoral Derecha. Recibe una rama arterial, proveniente de la arteria Femoral, una cercana al origen de la Arteria Femoral Dorsal o Profunda. Región Femoral Izquierda. Una rama originada en la Arteria Femoral. Una rama proveniente de la Arteria muscular del Cuádriceps.

NERVIO FEMORAL	Región Femoral	
	Derecha	Izquierda
<i>Arteria Femoral</i>	6	5
<i>Arteria Cuádriceps</i>	2	4
<i>Arteria Epigástrica Inferior</i>	1	
<i>Arteria Femoral Dorsal</i>	1	
<b>Total</b>	<b>10</b>	<b>9</b>

**Tabla 8.** Distribución de casos en el Nervio Femoral. (N=5 casos).

**- Nervio Obturatriz (Obturador):**

El Nervio Obturador inerva de manera motriz los Músculos Pectíneo y Aductores (Aproximadores del Muslo) fundamentalmente, en la Región Medial del Muslo. Por otro lado, presenta un territorio sensitivo que abarca la Región medial del Muslo. Ingres a la Región Femoral a través del canal obturador, y luego de atravesar la porción proximal junto al Músculo Pectíneo, se pierde en ramas para los Músculos Aductores. (**Anexo Fotográfico. Pág. 377**).

Se disecaron 5 (cinco) especímenes fetales a término, formolizados e inyectados a nivel vascular aórtico con pigmentos rojos del tipo UNISPERT, siguiendo con magnificación óptica su recorrido y describiendo las ramas arteriales que lo nutren de manera bilateral

En la Región Anterior del Muslo, el Nervio Obturador, recibe aporte fundamentalmente de ramos provenientes de la Arteria Femoral en su tercio superior, así como vasos musculares de la Arteria del Músculo Pectíneo. En los dos tercios inferiores, los vasos provienen, ya sea de ramas musculares de los Músculos Aductores o bien de los arcos vasculares de la Arteria Femoral Dorsal o Profunda.

## Descripción.

Feto 1. Región Femoral Derecha. Recibe una rama muy delgada de la Arteria del Músculo Pectíneo. Recibe una rama arterial, proveniente de la Arteria Femoral. Región Femoral Izquierda. Recibe una rama de la Arteria Femoral. En el tercio Inferior una rama proveniente del tercer arco de la Femoral Dorsal o Profunda.

Feto 2. Región Femoral Derecha. Recibe dos ramas arteriales, proveniente de la Arteria Femoral. Región Femoral Izquierda. Recibe una rama de la Arteria Femoral. En el tercio Inferior una rama proveniente del tercer arco de la Femoral Dorsal o Profunda. Recibe un ramo vascular de una arteria Muscular del Aductor Menor.

Feto 3. Región Femoral Derecha. Recibe dos ramas arteriales, proveniente de la Arteria Femoral. Región Femoral Izquierda. Una corta rama de origen en la Arteria Muscular del Pectíneo. Recibe una rama de la Arteria Femoral. En el tercio Inferior una rama proveniente del tercer arco de la Femoral Dorsal o Profunda.

Feto 4. Región Femoral Derecha. Recibe una rama arterial, proveniente de la Arteria Femoral y dos ramas musculares. Región Femoral Izquierda. Una corta rama de origen en la Arteria Muscular del Pectíneo. Recibe una rama de la Arteria Femoral. En el tercio Inferior una rama proveniente del tercer arco de la Femoral Dorsal o Profunda. Recibe una rama vascular del Músculo Aductor Medio.

Feto 5. Región Femoral Derecha. Recibe una rama arterial, proveniente de la Arteria Femoral. Región Femoral Izquierda. Una corta rama de origen en la Arteria Muscular del Pectíneo. Recibe una rama de la Arteria Femoral.

NERVIO OBTURADOR	Región Femoral	
	Derecha	Izquierda
<i>Arteria Femoral</i>	5	4
<i>Arteria Músculo Pectíneo</i>	3	2
<i>Arteria Femoral Dorsal</i>		
<i>Arcos Arteriales</i>		3
<i>Arteria Muscular Aductor</i>		2
<i>Total</i>	<b>8</b>	<b>11</b>

**Tabla 9.** Distribución de casos en el Nervio Obturador. (N=5 casos).

### 2.1.7. Plexo Sacro en sus Orígenes:

El plexo sacro es el responsable de la inervación motora, sensitiva, vasomotora y propioceptiva de la pelvis y de los miembros inferiores. Su formación proviene de la unión del Tronco Lumbosacro y las ramas anteriores de las cuatro primeras raíces ventrales sacras. Inerva a los Músculos y la piel de la Región Glútea. Genera el Nervio Ciático como rama terminal, rama importante para la motricidad del Miembro Inferior, ya que inerva la motricidad de los músculos dorsales del Muslo, la Pierna y el Pie.

Todos estos troncos convergen unos hacia los otros y se reúnen. Presenta la forma de un triángulo cuya base corresponde a la línea de los agujeros sacros anteriores de conjunción, y el vértice al borde inferior de la escotadura ciática mayor. Está directamente situado por debajo de la aponeurosis pélvica, que la separa de los Vasos Hipogástricos o Ilíacos Internos. El plexo en su origen está en estrecha relación con ramos parietales de la Arteria Hipogástrica. **(Anexo Fotográfico. Pág. 378-380).**

Se analizaron 10 (diez) casos disecados en fetos a término, formolizados e inyectados con látex pigmentado carmín por vía aórtica. Disecados con magnificación óptica a nivel pelviano.

El Plexo sacro, recibe vascularización arterial paralela a los troncos nerviosos que lo conforman, a través de las Arterias Sacras Lateral Superior e Inferior (Arteria Aorta Abdominal) o bien ramas de la Arteria Glútea Superior (Colateral Parietal Extrapélvica de la Arteria Ilíaca Interna o Hipogástrica).

#### Descripción.

Feto 1. Plexo Sacro Derecho. Recibe dos ramas vasculares de la Arteria Sacra Lateral Superior (Arteria Aorta Abdominal). Recibe una rama de la Arteria Glútea Superior (Arteria Hipogástrica). Plexo Sacro Izquierdo: recibe una rama arterial para todas las raíces desde la Arteria Sacra Lateral Superior (Arteria Aorta Abdominal).

Feto 2. Plexo Sacro Derecho. Recibe una rama vascular de la Arteria Sacra Lateral Superior (Arteria Aorta Abdominal). Recibe una rama de la Arteria Glútea Superior (Arteria Hipogástrica). Plexo Sacro Izquierdo: recibe una rama arterial para todas las raíces desde la Arteria Sacra Lateral Superior (Arteria Aorta Abdominal).

Feto 3. Plexo Sacro Derecho. Recibe dos ramas vasculares de la Arteria Sacra Lateral Superior (Arteria Aorta Abdominal). Recibe una rama de la Arteria Glútea Superior (Arteria Hipogástrica). Plexo Sacro Izquierdo: recibe una rama arterial para todas las raíces desde la Arteria Sacra Lateral Superior (Arteria Aorta Abdominal). Recibe el aporte de una rama de la Arteria Glútea Superior. (Arteria Hipogástrica).

Feto 4. Plexo Sacro Derecho. Recibe tres ramas vasculares de la Arteria Sacra Lateral Superior (Arteria Aorta Abdominal). Recibe una rama de la Arteria Glútea Superior (Arteria Hipogástrica). Plexo Sacro Izquierdo: recibe una rama arterial para todas las raíces desde la Arteria Sacra Lateral Superior (Arteria Aorta Abdominal). Se disecciona una rama arterial de la Arteria Sacra Lateral Inferior. (Arteria Hipogástrica).

Feto 5. Plexo Sacro Derecho. Recibe dos ramas vasculares de la Arteria Sacra Lateral Superior (Arteria Aorta Abdominal). Recibe una rama de la Arteria Glútea Superior (Arteria Hipogástrica). Plexo Sacro Izquierdo: recibe una rama arterial para todas las raíces desde la Arteria Sacra Lateral Superior (Arteria Aorta Abdominal).

Feto 6. Plexo Sacro Derecho. Recibe una rama vascular de la Arteria Sacra Lateral Superior (Arteria Aorta Abdominal). Recibe una rama de la Arteria Glútea Superior (Arteria Hipogástrica). Plexo Sacro Izquierdo: recibe una rama arterial para todas las raíces desde la Arteria Sacra Lateral Superior (Arteria Aorta Abdominal). Se disecciona una rama arterial de la Arteria Sacra Lateral Inferior. (Arteria Aorta Abdominal).

Feto 7. Plexo Sacro Derecho. Recibe tres ramas vasculares de la Arteria Sacra Lateral Superior (Arteria Aorta Abdominal). Recibe una rama de la Arteria Glútea Superior (Arteria Hipogástrica). Plexo Sacro Izquierdo: Se disecciona una rama arterial de la Arteria Sacra Lateral Inferior. (Arteria Aorta Abdominal).

Feto 8. Plexo Sacro Derecho. Recibe una rama vascular de la Arteria Sacra Lateral Superior (Arteria Aorta Abdominal). Recibe una rama de la Arteria Glútea Superior (Arteria Hipogástrica). Plexo Sacro Izquierdo: recibe una rama arterial para todas las raíces desde la Arteria Sacra Lateral Superior (Arteria Aorta Abdominal). Se disecciona una rama arterial de la Arteria Sacra Lateral Inferior. (Arteria Hipogástrica). Recibe una rama arterial Glútea Superior (Arteria Hipogástrica).

Feto 9. Plexo Sacro Derecho. Recibe tres ramas vasculares de la Arteria Sacra Lateral Superior (Arteria Aorta Abdominal). Recibe una rama de la Arteria Glútea Superior (Arteria Hipogástrica). Plexo Sacro Izquierdo: recibe una rama arterial para todas las raíces desde la Arteria Sacra Lateral Superior (Arteria Aorta Abdominal). Se disecciona una rama arterial de la Arteria Sacra Lateral Inferior. (Arteria Aorta Abdominal). Recibe una rama arterial Glútea Superior (Arteria Hipogástrica).

Feto 10. Plexo Sacro Derecho. Recibe dos ramas vasculares de la Arteria Sacra Lateral Superior (Arteria Aorta Abdominal). Recibe una rama de la Arteria Glútea Superior (Arteria Hipogástrica). La Arteria Sacra lateral Inferior (Arteria Aorta Abdominal) le aporta una rama a la raíz inferior. Plexo Sacro Izquierdo: recibe una rama arterial para todas las raíces desde la Arteria Sacra Lateral Superior (Arteria Aorta Abdominal).

PLEXO SACRO	Región Pelviana	
	Derecha	Izquierda
<i>Arteria Sacra Lateral Superior</i>	8	13
<i>Arteria Glútea Superior</i>	8	4
<i>Arteria Sacra Lateral Inferior</i>	2	5
<b>Total</b>	<b>18</b>	<b>22</b>

**Tabla 10.** Distribución de casos en el Plexo Sacro. (N=10 casos).

### 2.1.8. Ramas Terminales del Plexo Sacro:

#### - Nervio Ciático Mayor:

El Nervio Ciático Mayor, el más ancho de la anatomía, presenta un componente mixto, cuya porción motora implica al Músculo Glúteo Mayor (Por un importante nervio colateral, el Ciático Menor) en la Región Glútea y a los músculos de la Región Femoral (Crural) Dorsal o Posterior, antagonistas del Cuádriceps Femoral, innervado por el Nervio Femoral del Plexo Lumbar. A nivel sensitivo, tiene un área homóloga al muslo posterior. Se bifurca a nivel variable, en el vértice del triángulo superior de la Región Poplítea, en una rama Tibial o Medial (Nervio Ciaticopoplíteo Interno) y Peroneo o Lateral (Nervio Ciaticopoplíteo Externo). Esta división puede ser alta, es decir el nervio Ciático nace dividido, intermedia o baja. En cualquier caso, la densidad neuronal, implica que sus fibras axonales estén profusamente vascularizadas desde el punto de vista arterial. (**Anexo Fotográfico. Pág. 381**).

Se analizaron 10 (diez) casos disecados en fetos a término, y dos especímenes de cadáveres adultos, de sexo masculino, formolizados e inyectados con látex pigmentado carmín por vía aórtica. Disecados con magnificación óptica a nivel pelviano.

Se describe la vascularización del nervio, a través de su recorrido secuencialmente a través de las Regiones Glútea, Femoral Dorsal y Poplítea, de manera escalonada.

En la región Glútea, el nervio recibe el mayor aporte a través de la Arteria Isquiática (Arteria Colateral Parietal Extrapélvica de la Arteria Hipogástrica o Ilíaca Interna), en menos medida de la Arteria Glútea Inferior (Arteria Colateral Parietal Extrapélvica de la Arteria Hipogástrica o Ilíaca Interna), de un Vasa Vasorum, la Arteria del Ciático Mayor y de la Arteria Descendente del Ciático mayor. En la Región Dorsal del Muslo, el Nervio está vascularizado por los tres arcos profundos de la Arteria Femoral Dorsal o Profunda, ramas musculares, la Arteria Circunfleja femoral Medial (Circunfleja Posterior) y una rara anastomosis entre la rama descendente de la Arteria Isquiática y la rama ascendente del primer arco vascular de la Arteria Femoral Dorsal o Profunda, denominada rama Crucial. En la Región Poplítea, recibe una menor vascularización, a través de ramas de la Arteria Poplítea, ramas Musculares y en algunos casos por ningún ramo vascular.

## Descripción.

Feto 1. Miembro Inferior Derecho. Región Glútea, recibe una rama de la Arteria Isquiática (Arteria Hipogástrica), una rama vascular descendente del Ciático (Vasa Nervorum), en el Muslo Dorsal, una rama Arterial de la Primera y de la Tercera Perforantes de la Arteria Femoral Dorsal o Profunda. No recibe ramas en el Huevo Poplíteo. Miembro Inferior Izquierdo. En la Región Glútea, recibe una rama de la Arteria Isquiática (Arteria Hipogástrica), una rama Descendente del Ciático, y una rama arterial de la Tercera Perforante de la Arteria Femoral Dorsal o Profunda en la Región Femoral Dorsal. No recibe ramas en la Región Poplíteo.

Feto 2. Miembro Inferior Derecho. Región Glútea, recibe una rama de la Arteria Isquiática (Arteria Hipogástrica) y una rama vascular satélite del Ciático (Vasa Nervorum), en el Muslo Dorsal, una rama Arterial de la Primera y Segunda Perforantes de la Arteria Femoral Dorsal o Profunda. No recibe ramas en el Huevo Poplíteo. Miembro Inferior Izquierdo. En la Región Glútea, recibe una rama de la Arteria Isquiática (Arteria Hipogástrica), una rama Descendente del Ciático, en la región Femoral Dorsal, una rama arterial de la Primera Perforante de la Arteria Femoral Dorsal o Profunda y una rama arterial de la Arteria Circunfleja Femoral Medial (Arteria Circunfleja Posterior). No recibe ramas en el Huevo Poplíteo

Feto 3. Miembro Inferior Derecho. Región Glútea, recibe una rama de la Arteria Isquiática (Arteria Hipogástrica), en el Muslo Dorsal, una rama Arterial de la Primera y Tercera Perforantes de la Arteria Femoral Dorsal o Profunda. No recibe ramas en el Huevo Poplíteo. Miembro Inferior Izquierdo. En la Región Glútea, recibe dos ramas de la Arteria Isquiática (Arteria Hipogástrica), una rama arterial de la Segunda y de la Tercera Perforantes de la Arteria Femoral Dorsal o Profunda y una rama arterial de la Arteria Circunfleja Femoral Medial (Arteria Circunfleja Posterior). No recibe ramas en el Huevo Poplíteo.

Feto 4. Miembro Inferior Derecho. Región Glútea, recibe una rama de la Arteria Isquiática (Arteria Hipogástrica) y una rama vascular satélite del Ciático (Vasa Nervorum), en el Muslo Dorsal, una rama Arterial de la Primera Perforante de la Arteria Femoral Dorsal o Profunda y una rama Muscular. No recibe ramas en el Huevo Poplíteo. Miembro Inferior Izquierdo. En la Región Glútea, recibe una rama de la Arteria Isquiática (Arteria Hipogástrica), una rama Descendente del Ciático, y una rama arterial de la Segunda y Tercera Perforantes de la Arteria Femoral Dorsal o Profunda. Recibe una rama Articular en el Huevo Poplíteo

Feto 5. Miembro Inferior Derecho. Región Glútea, recibe una rama de la Arteria Isquiática (Arteria Hipogástrica) y una rama vascular satélite del Ciático (Vasa Nervorum), en el Muslo Dorsal, una rama Arterial de la Primera y Tercera Perforantes de la Arteria Femoral Dorsal o Profunda y una rama Muscular. En el Huevo Poplíteo una rama proveniente de la Arteria Poplíteo. Miembro Inferior Izquierdo. En la Región Glútea, recibe una rama de la Arteria Isquiática (Arteria Hipogástrica), una rama Descendente del

Ciático, en la Región del Muslo Dorsal una rama arterial de la Segunda y Tercera Perforantes de la Arteria Femoral Dorsal o Profunda. No recibe aporte vascular en el Huevo Poplíteo.

Feto 6. Miembro Inferior Derecho. Región Glútea, recibe una rama de la Arteria Isquiática (Arteria Hipogástrica) y una rama vascular satélite del Ciático (Vasa Nervorum), en el Muslo Dorsal, una rama Arterial de la Primera Perforante de la Arteria Femoral Dorsal o Profunda. No recibe ramas en el Huevo Poplíteo. Miembro Inferior Izquierdo. En la Región Glútea, recibe dos de la Arteria Isquiática (Arteria Hipogástrica), una rama Descendente del Ciático, en el Muslo Dorsal, varias ramas (5) arteriales de la Primera, Segunda y Tercera Perforantes de la Arteria Femoral Dorsal o Profunda. Una rama llamada Anastomosis Crucial, producto de la unión de una Arteria Descendente de la Isquiática y otra Ascendente de la Primera Perforante. Recibe una rama Articular en el Huevo Poplíteo

Feto 7. Miembro Inferior Derecho. Región Glútea, recibe una rama de la Arteria Isquiática (Arteria Hipogástrica) y una rama vascular satélite del Ciático (Vasa Nervorum), en el Muslo Dorsal, una rama Arterial de la Segunda y Tercera Perforantes de la Arteria Femoral Dorsal o Profunda y una rama Muscular. En el Huevo Poplíteo una rama proveniente de la Arteria Poplíteo. Miembro Inferior Izquierdo. En la Región Glútea, recibe dos ramas de la Arteria Isquiática (Arteria Hipogástrica), dos ramas arteriales de la Arteria Glútea Inferior (Arteria Hipogástrica), en el Muslo Dorsal tres ramas arteriales de la Segunda y Tercera Perforantes de la Arteria Femoral Dorsal o Profunda. En el Huevo Poplíteo, una rama proveniente de la Arteria Poplíteo.

Feto 8. Miembro Inferior Derecho. Región Glútea, recibe una rama de la Arteria Isquiática (Arteria Hipogástrica) y una rama vascular satélite del Ciático (Vasa Nervorum), en el Muslo Dorsal, una rama Arterial de la Primera y Tercera Perforantes de la Arteria Femoral Dorsal o Profunda. En el Huevo Poplíteo una rama proveniente de la Arteria Poplíteo. Miembro Inferior Izquierdo. En la Región Glútea, recibe dos ramas de la Arteria Isquiática (Arteria Hipogástrica), una rama arterial de la Arteria Glútea Inferior (Arteria Hipogástrica), en el Muslo Dorsal tres ramas arteriales de la Primera, Segunda y Tercera Perforantes de la Arteria Femoral Dorsal o Profunda. Dos ramas arteriales provenientes de la Anastomosis Crucial, producto de la unión de una Arteria Descendente de la Isquiática y otra Ascendente de la Primera Perforante. En el Huevo Poplíteo, dos ramas provenientes de la Arteria Poplíteo.

Feto 9. Miembro Inferior Derecho. Región Glútea, recibe una rama de la Arteria Isquiática (Arteria Hipogástrica) y una rama vascular satélite del Ciático (Vasa Nervorum), en el Muslo Dorsal, una rama Arterial de la Primera y Tercera Perforantes de la Arteria Femoral Dorsal o Profunda. En el Huevo Poplíteo una rama proveniente de la Arteria Poplíteo. Miembro Inferior Izquierdo. En la Región Glútea, recibe dos ramas de la Arteria Isquiática (Arteria Hipogástrica), una rama arterial de la Arteria Glútea Inferior (Arteria Hipogástrica), en el Muslo Dorsal tres ramas arteriales de la Primera, Segunda y Tercera Perforantes de la Arteria Femoral Dorsal o Profunda. Dos ramas arteriales provenientes de la Anastomosis Crucial, producto de la unión de una Arteria Descendente de la Isquiática y otra Ascendente de la Primera Perforante. En el Huevo Poplíteo, dos ramas provenientes de la Arteria Poplíteo.



Feto 10. Miembro Inferior Derecho. Región Glútea, recibe una rama de la Arteria Isquiática (Arteria Hipogástrica) y una rama vascular satélite del Ciático (Vasa Nervorum), en el Muslo Dorsal, una rama Arterial de la Segunda Perforante de la Arteria Femoral Dorsal o Profunda y una rama Circunfleja Femoral Medial (Arteria Circunfleja Posterior). En el Huevo Poplíteo no recibe aporte vascular. Miembro Inferior Izquierdo. En la Región Glútea, recibe una rama de la Arteria Isquiática (Arteria Hipogástrica) y una rama vascular satélite del Ciático (Vasa Nervorum), en el Muslo Dorsal una rama de la Segunda y Tercera Perforantes de la Arteria Femoral Dorsal o Profunda. En el Huevo Poplíteo no recibe aporte vascular.

Adulto Masculino 1. Miembro Inferior Derecho. Región Glútea, recibe una rama de la Arteria Isquiática (Arteria Hipogástrica) y una rama vascular satélite del Ciático (Vasa Nervorum), en el Muslo Dorsal, una rama Arterial de la Segunda y Tercera Perforantes de la Arteria Femoral Dorsal o Profunda y una rama Circunfleja Femoral Medial (Arteria Circunfleja Posterior). En el Huevo Poplíteo recibe una rama de la Arteria homónima. Miembro Inferior Izquierdo. En la Región Glútea, recibe una rama de la Arteria Isquiática (Arteria Hipogástrica), en el Muslo Dorsal una rama de la Primera y Tercera Perforantes de la Arteria Femoral Dorsal o Profunda y una rama Arterial Muscular. En el Huevo Poplíteo no recibe aporte vascular.

Adulto Masculino 2. Miembro Inferior Derecho. Región Glútea, recibe una rama de la Arteria Isquiática (Arteria Hipogástrica) y una rama vascular satélite del Ciático (Vasa Nervorum), en el Muslo Dorsal, una rama Arterial de la Primera, Segunda y Tercera Perforantes de la Arteria Femoral Dorsal o Profunda. En el Huevo Poplíteo recibe una rama de la Arteria homónima. Miembro Inferior Izquierdo. En la Región Glútea, recibe rama vascular satélite del Ciático (Vasa Nervorum), en el Muslo Dorsal una rama de la Primera y Tercera Perforantes de la Arteria Femoral Dorsal o Profunda. En el Huevo Poplíteo no recibe aporte vascular.

NERVIO CIÁTICO	Región Glútea		Región Femoral Dorsal		Región Poplítea	
	Derecha	Izquierda	Derecha	Izquierda	Derecha	Izquierda
<i>Arteria Glútea</i>	3	2				
<i>Arteria Isquiática</i>	14	11				
<i>Arteria Descendente Ciático Mayor</i>	4	3				
<i>Arteria Satélite Ciático Mayor</i>	5	3				
<i>Arteria Muscular</i>				1	1	
<i>Arteria Anastomótica Crucial</i>				2		
<i>Arteria 1° Perforante</i>			5	6		
<i>Arteria 2° Perforante</i>			8	6		
<i>Arteria 3° Perforante</i>			8	8		
<i>Arteria Circunfleja Dorsal</i>			2	1		
<i>Arteria Poplítea</i>					5	4
<i>Arteria Articular</i>					3	1
<i>No se hallaron Ramas Arteriales</i>					2	5
<b>Total</b>	<b>26</b>	<b>19</b>	<b>23</b>	<b>24</b>	<b>9</b>	<b>5</b>

**Tabla 11.** Distribución de casos en Nervio Ciático Mayor. (N=12 casos).

**- Nervios Ciático Poplíteos Tibial o Interno (Medial) y Peroneo Común Fibular o Ciático Poplíteo Externo (Lateral):**

Ramas nerviosas terminales del Nervio Ciático, a nivel del hueco o Región Poplítea, donde se divide el nervio de origen, proporciona la inervación motriz a los músculos de la pierna y del pie, a través de sus ramas terminales. El nervio Tibial discurre casi en línea recta y medial al rombo Poplíteo, y luego discurre por su porción inferior o distal para dividirse en sus ramas tibiales posteriores y anteriores. El ramo Peroneo, genera la inervación del grupo muscular lateral de la Pierna, a través de su rama terminal. Inervan un territorio sensitivo correspondiente a la Región Poplítea y estructuras articulares de la Articulación de la Rodilla. **(Anexo Fotográfico. Pág. 382).**

Se disecaron 7 (siete) especímenes fetales a término, formolizados e inyectados a nivel vascular aórtico con pigmentos rojos del tipo UNISPERT, siguiendo con magnificación óptica su recorrido y describiendo las ramas arteriales que lo nutren de manera bilateral.

El Nervio Tibial, recibe aporte vascular de ramas directas de la Arteria Poplítea fundamentalmente y en menor medida, ramas Musculares, Articulares y recurrentes Tibiales Anteriores.

El Nervio Peroneo Común o Fibular, se nutre principalmente por ramas Musculares, Articulares y Ramas Arteriales Recurrentiales Peroneas con origen de la Arteria homónima.

Descripción:

### **Nervio Tibial:**

Feto 1. Región Poplítea Derecha. Recibe dos minúsculas ramas de la Arteria Poplítea. Una rama vascular Articular. Región Poplítea Izquierda. Una rama Muscular proveniente de la Arteria Poplítea.

Feto 2. Región Poplítea Derecha. Recibe dos ramas de la Arteria Poplítea. Región Poplítea Izquierda. Dos ramas de la Arteria Poplítea. Una rama Muscular proveniente de la Arteria Poplítea.

Feto 3. Región Poplítea Derecha. Recibe una rama de la Arteria Poplítea. Región Poplítea Izquierda. Una rama Muscular proveniente de la Arteria Poplítea y una Rama vascular de una Arteria Articular.

Feto 4. Región Poplítea Derecha. Recibe dos ramas de la Arteria Poplítea y una rama recurrente de la Arteria Tibial Posterior. Región Poplítea Izquierda. Una rama Muscular proveniente de la Arteria Poplítea y una rama vascular de una Arteria Articular.

Feto 5. Región Poplítea Derecha. Recibe una rama directa de la Arteria Poplítea. Región Poplítea Izquierda. Una rama de la Arteria Poplítea, una rama Muscular proveniente de la Arteria Poplítea y una rama vascular de una Arteria Articular.

Feto 6. Región Poplítea Derecha. Recibe una rama de la Arteria Poplítea. Región Poplítea Izquierda. una Rama vascular de una Arteria Articular y una Arteria Muscular.

Feto 7. Región Poplítea Derecha. Recibe dos ramas de la Arteria Poplítea. Región Poplítea Izquierda. Recibe dos ramas de la Arteria Poplítea. Recibe dos ramas vasculares de una Arteria Articular y una Arteria Muscular.

NERVIO TIBIAL (CPI)	Región Poplítea	
	Derecha	Izquierda
<i>Arteria Poplítea</i>	11	8
<i>Arteria Tibial Posterior</i>	1	
<i>Arterias Musculares</i>		4
<i>Arterias Articulares</i>	1	6
<b>Total</b>	<b>13</b>	<b>18</b>

**Tabla 12.** Distribución de casos en Nervio Tibial. (N=7 casos).

### **Nervio Peroneo Común o Fibular:**

Feto 1. Región Poplítea Derecha. Dos ramas muy delgadas de origen Muscular (Arteria Poplítea). Región Poplítea Izquierda una Arteria Muscular, corta y directa, una rama Recurrencial Peronea Anterior (Arteria Peronea).

Feto 2. Región Poplítea Derecha. Dos ramas cortas de origen Muscular (Arteria Poplítea) y una rama Recurrencial Peronea Anterior (Arteria Peronea) Región Poplítea Izquierda una Arteria Muscular.

Feto 3. Región Poplítea Derecha. Una rama delgada de origen Muscular (Arteria Poplítea). Región Poplítea Izquierda una Arteria Muscular y una rama delgada Recurrencial Peronea Anterior (Arteria Peronea).

Feto 4. Región Poplítea Derecha. Una rama de origen Muscular (Arteria Poplítea). Región Poplítea Izquierda una Arteria Muscular.

Feto 5. Región Poplítea Derecha. Una rama delgada de origen Muscular (Arteria Poplítea). Una rama de origen Articular. Región Poplítea Izquierda una Arteria Muscular.

Feto 6. Región Poplítea Derecha. Una rama de origen Articular. Región Poplítea Izquierda una Arteria Muscular.

Feto 7. Región Poplítea Derecha. Una rama directa de origen Muscular (Arteria Poplítea). Región Poplítea Izquierda una Arteria Muscular y una rama Recurrencial Peronea Anterior (Arteria Peronea).

NERVIO FIBULAR (CPE)	Región Poplítea	
	Derecha	Izquierda
<i>Arteria Recurrente Peronea Anterior</i>	2	2
<i>Arterias Musculares</i>	8	6
<i>Arterias Articulares</i>	2	
<b>Total</b>	<b>12</b>	<b>8</b>

**Tabla 13.** Distribución de casos en Nervio Fibular Común. (N=7 casos).

**- Nervio Tibial Dorsal o Posterior (Continuidad del Tibial):**

Constituye la continuidad del Nervio Tibial en la Región Dorsal de la Pierna. Inerva fundamentalmente los músculos dorsales de la pierna, y emite como ramas terminales los nervios Plantares Medial y Lateral para los Músculos de las celdas Plantares. Su territorio sensitivo abarca la Región Dorsal de la Pierna y Maleolar Medial.

Se disecaron 7 (siete) especímenes fetales a término, formolizados e inyectados a nivel vascular aórtico con pigmentos rojos del tipo UNISPERT, siguiendo con magnificación óptica su recorrido y describiendo las ramas arteriales que lo nutren de manera bilateral.

En su recorrido Sural, el Nervio Tibial puede dividir su recorrido en tres segmentos o tercios. En el Tercio Superior, la vascularización está dada por la Arteria Peronea a través de ramas directas y del Tronco Tibioperoneo. En el Tercio Medio, la irrigación está dada por la Arteria Tibial Posterior, en escasos vasos directos o en cadena. Excepcionalmente recibe una rama descendente larga y delgada proveniente de la Arteria Peronea. En el Tercio Inferior, casi supramaleolar medial, por ramas de la Arteria Tibial Posterior en su tramo terminal distal.

Descripción.

Feto1. Región Tibial Dorsal Derecha. En su Tercio Superior, recibe una rama de la Arteria Tibio Peronea. En su Tercio Medio, recibe dos ramas directas de la Arteria Tibial Posterior. En el Tercio Inferior, una rama supramaleolar de la Arteria Tibial Posterior. Región Tibial Dorsal Izquierda. En el Tercio Superior, una rama de la Arteria Peronea. En el Tercio Medio, una rama arterial de la Arteria Tibial Posterior. En el Tercio Inferior, una rama de la Arteria Tibial Posterior.

Feto 2. Región Tibial Dorsal Derecha. En su Tercio Superior, recibe una rama de la Arteria Tibio Peronea. En su Tercio Medio, recibe una rama larga en cadena de la Arteria Tibial Posterior. En el Tercio Inferior, una rama de la Arteria Tibial Posterior. Región Tibial Dorsal Izquierda. En el Tercio Superior, una rama de la Arteria Peronea y otra rama arterial del Tronco Tibioperoneo. En el Tercio Medio, una rama arterial de la Arteria Tibial Posterior. En el Tercio Inferior, una rama de la Arteria Tibial Posterior.

Feto 3. Región Tibial Dorsal Derecha. En su Tercio Superior, recibe una rama de la Arteria Peronea. En su Tercio Medio, recibe una rama directa de la Arteria Tibial Posterior. En el Tercio Inferior, una rama de la Arteria Tibial Posterior. Región Tibial Dorsal Izquierda. En el Tercio Superior, una rama de la Arteria Peronea y otra rama arterial del Tronco Tibioperoneo. En el Tercio Medio, una rama arterial de la Arteria Tibial Posterior. En el Tercio Inferior, una rama de la Arteria Tibial Posterior.

Feto 4. Región Tibial Dorsal Derecha. En su Tercio Superior, recibe dos ramas de la Arteria Tibio Peronea. En su Tercio Medio, recibe tres ramas de la Arteria Tibial Posterior, muy delgadas. En el Tercio Inferior, una rama de la Arteria Tibial Posterior. Región Tibial Dorsal Izquierda. En el Tercio Superior, una rama de la Arteria Peronea y otra rama arterial del Tronco Tibioperoneo. En el Tercio Medio, una rama arterial de la Arteria Tibial Posterior. En el Tercio Inferior, una rama de la Arteria Tibial Posterior.

Feto 5. Región Tibial Dorsal Derecha. En su Tercio Superior, recibe una delgada rama de la Arteria Peronea. En su Tercio Medio, recibe una rama corta de la Arteria Tibial Posterior. En el Tercio Inferior, una rama de la Arteria Tibial Posterior, larga y supramaleolar. Región Tibial Dorsal Izquierda. En el Tercio Superior, una rama de la Arteria Peronea y otra rama arterial del Tronco Tibioperoneo. En el Tercio Medio, una rama arterial de la Arteria Tibial Posterior. En el Tercio Inferior, una rama de la Arteria Tibial Posterior.

Feto 6. Región Tibial Dorsal Derecha. En su Tercio Superior, recibe una rama de la Arteria Tibio Peronea y otra de la Arteria Peronea, descendente y larga. En su Tercio Medio, recibe una rama de la Arteria Tibial Posterior. En el Tercio Inferior, una rama de la Arteria Tibial Posterior. Región Tibial Dorsal Izquierda. En el Tercio Superior, una rama de la Arteria Peronea y otra rama arterial del Tronco Tibioperoneo. En el Tercio Medio, una rama arterial de la Arteria Tibial Posterior y excepcionalmente una rama descendente de la Arteria Peronea. En el Tercio Inferior, una rama de la Arteria Tibial Posterior.

Feto 7. Región Tibial Dorsal Derecha. En su Tercio Superior, recibe una rama de la Arteria Tibio Peronea y una arteria recurrente Peronea Anterior. En su Tercio Medio, recibe una rama larga en cadena de la Arteria Tibial Posterior. En el Tercio Inferior, una rama de la Arteria Tibial Posterior. Región Tibial Dorsal Izquierda. En el Tercio Superior, una rama de la Arteria Peronea y otra rama arterial del Tronco Tibioperoneo. En el Tercio Medio, una rama arterial de la Arteria Tibial Posterior. En el Tercio Inferior, una rama de la Arteria Tibial Posterior.

NERVIO TIBIAL POSTERIOR	Tercio Superior Región Dorsal Pierna		Tercio Medio Región Dorsal Pierna		Tercio Inferior Región Dorsal Pierna	
	Derecha	Izquierda	Derecha	Izquierda	Derecha	Izquierda
<i>Tronco Tibioperoneo</i>	4	6				
<i>Arteria Recurrente Peronea Anterior</i>	1					
<i>Arteria Tibial Posterior</i>			8	6	7	7
<i>Arteria Peronea</i>	4	6		1		
<b><i>Total</i></b>	<b>9</b>	<b>12</b>	<b>8</b>	<b>7</b>	<b>7</b>	<b>7</b>

**Tabla 14.** Distribución de casos en Nervio Tibial Posterior. (N=7 casos).

#### - Nervios Plantares:

Los Nervios Plantares Mediales y Laterales, constituyen las ramas terminales del Nervio Tibial, en el conducto osteofibroso maleolar medial o calcáneo. Están distribuidos en la Región Plantar del Pie, dividida por sus tabiques aponeuróticos en tres celdas: medial, central y lateral para los músculos correspondientes, a los cuales inerva. Además, les corresponde el territorio cutáneo de la sensibilidad plantar.

Se disecaron 07 (siete) especímenes fetales a término en sus regiones plantares, formolizados y un espécimen adulto masculino, inyectados a nivel vascular aórtico con pigmentos rojos del tipo UNISPERT, siguiendo con magnificación óptica su recorrido y describiendo las ramas arteriales que lo nutren de manera bilateral.

Hemos dividido para su descripción, la vascularización de los Nervios Plantares en un Sector Proximal, a nivel de su origen maleolar y otro Sector Distal, plantar propiamente dicho.

En el Sector Proximal, los nervios Plantares reciben principalmente ramas Arteriales de ambas Arterias Plantares, producto de la división terminal de la Arteria Tibial Posterior. De esta Arteria también se nutren en menor medida. Algunas ramas Calcáneas y Musculares complementan la nutrición. En el Sector Distal, los nervios se vascularizan principalmente por ramas directas de las Arteria Plantares, así como por colaterales Digitales del Primero y el Quinto Dedo. Reciben ramas Interóseas y Musculares. Es muy raro el aporte de ramas vasculares Calcáneas descendentes o de la porción media del Pie. En esta localización existen tramas vasculares perineurales. (Estuches vasculares).

## Descripción.

Feto 1. Región Plantar Derecha. Sector Proximal. El Nervio Plantar Medial esta irrigado por dos ramas de la Arteria Plantar Medial. El Nervio Plantar Lateral recibe dos ramas delgadas de la Arteria homónima. En el Sector Distal, el Nervio Plantar Medial recibe una rama colateral interna de la Arteria Plantar Medial. El Nervio Plantar Lateral, recibe una rama arterial de la colateral Externa del Quinto dedo. Región Plantar Izquierda. Sector Proximal. El Nervio Plantar Medial recibe dos ramas de la Arteria Plantar Medial. El Nervio Plantar Lateral, recibe una rama corta de la Arteria Plantar Lateral. En el Sector Distal, el Nervio Plantar Medial recibe dos ramas arteriales provenientes de las Arterias colaterales mediales y laterales de la Arteria Plantar Medial. El Nervio Plantar Lateral, presenta una fina red perineural proveniente de la Arteria colateral Lateral del Quinto dedo.

Feto 2. Región Plantar Derecha. Sector Proximal. El Nervio Plantar Medial esta irrigado por dos ramas de la Arteria Plantar Medial, una de ellas directa casi sobre el nervio. El Nervio Plantar Lateral recibe dos ramas delgadas, una proveniente de la Arteria homónima y otra contralateral de la Arteria Plantar Medial. En el Sector Distal, el Nervio Plantar Medial recibe dos ramas, una Muscular de la Arteria Plantar Medial y otra Muscular vecina. El Nervio Plantar Lateral, recibe dos ramas arteriales de la colateral Externa del Quinto dedo. Región Plantar Izquierda. Sector Proximal. El Nervio Plantar Medial recibe tres ramas de la Arteria Plantar Medial. El Nervio Plantar Lateral, recibe una rama corta de la Arteria Plantar Lateral. En el Sector Distal, el Nervio Plantar Medial recibe ramas Interóseas Plantares, en una red perineural, al igual que el Nervio Plantar Lateral.

Feto 3. Región Plantar Derecha. Sector Proximal. El Nervio Plantar Medial esta irrigado por cuatro ramas descendentes de la Arteria Tibial Posterior, una de ellas de su cara profunda y dos de las ramas terminales. El Nervio Plantar Lateral recibe dos ramas de la Arteria Plantar Lateral. En el Sector Distal, el Nervio Plantar Medial recibe una rama colateral de la Arteria Plantar Medial y ramas Interóseas Plantares. El Nervio Plantar Lateral, recibe dos ramas arteriales, una proveniente de las Interóseas Plantares y otra de ramas Musculares Profundas. Región Plantar Izquierda. Sector Proximal. El Nervio Plantar Medial recibe tres ramas de la Arteria Plantar Medial, una es colateral Lateral de la Arteria Plantar Medial. El Nervio Plantar Lateral, recibe una rama corta de la Arteria Plantar Lateral. En el Sector Distal, el Nervio Plantar Medial recibe ramas Interóseas Plantares, en una red perineural, al igual que el Nervio Plantar Lateral.

Feto 4. Región Plantar Derecha. Sector Proximal. El Nervio Plantar Medial esta irrigado por tres ramas arteriales, una descendente de la Arteria Tibial Posterior, y dos correspondientes a la Arteria Plantar Medial. El Nervio Plantar Lateral recibe dos ramas de la Arteria Plantar Lateral. En el Sector Distal, el Nervio Plantar Medial recibe una rama colateral de la Arteria Plantar Medial. El Nervio Plantar Lateral, recibe dos ramas arteriales, una proveniente de las Interóseas Plantares y otra de ramas Musculares Profundas.



Región Plantar Izquierda. Sector Proximal. El Nervio Plantar Medial recibe dos ramas de la Arteria Plantar Medial. El Nervio Plantar Lateral, recibe una rama de la Arteria Plantar Lateral y otra de origen Muscular. En el Sector Distal, el Nervio Plantar Medial recibe una rama colateral de la Arteria Plantar Medial y el Nervio Plantar Lateral recibe una rama colateral lateral del Quinto dedo.

Feto 5. Región Plantar Derecha. Sector Proximal. El Nervio Plantar Medial esta irrigado por una rama arterial correspondiente a la Arteria Plantar Medial. El Nervio Plantar Lateral recibe dos ramas de la Arteria Plantar Lateral. En el Sector Distal, el Nervio Plantar Medial recibe una rama arterial Interósea. El Nervio Plantar Lateral, recibe dos ramas arteriales Interóseas. Región Plantar Izquierda. Sector Proximal. El Nervio Plantar Medial recibe una rama de la Arteria Plantar Medial. El Nervio Plantar Lateral, recibe una rama de la Arteria Plantar Lateral. En el Sector Distal, el Nervio Plantar Medial recibe una rama de las Arterias Interóseas y el Nervio Plantar Lateral recibe una rama Interósea.

Feto 6. Región Plantar Derecha. Sector Proximal. El Nervio Plantar Medial esta irrigado por una rama arterial correspondiente a la Arteria Plantar Medial. El Nervio Plantar Lateral recibe una rama de la Arteria Plantar Lateral. En el Sector Distal, el Nervio Plantar Medial recibe una rama arterial Interósea. El Nervio Plantar Lateral, recibe una rama arterial Interóseas. Región Plantar Izquierda. Sector Proximal. El Nervio Plantar Medial recibe una rama de la Arteria Plantar Medial. El Nervio Plantar Lateral, recibe dos ramas de la Arteria Plantar Medial. En el Sector Distal, el Nervio Plantar Medial recibe una rama de una Arteria Calcánea y el Nervio Plantar Lateral recibe una rama Medial del Pie.

Adulto Masculino 1. Región Plantar Derecha. Sector Proximal. El Nervio Plantar Medial esta irrigado por dos ramas arteriales correspondiente a la Arteria Plantar Medial. El Nervio Plantar Lateral recibe una rama de la Arteria Plantar Lateral, a nivel calcáneo. En el Sector Distal, el Nervio Plantar Medial recibe una rama arterial en red perineural proveniente de la Arteria Colateral Lateral de la Arteria Plantar Medial. El Nervio Plantar Lateral, recibe una rama Muscular y una Colateral Lateral del Quinto dedo. Región Plantar Izquierda. Sector Proximal. El Nervio Plantar Medial recibe tres ramas arteriales: una proveniente de la Arteria Tibial Posterior en un largo trayecto, otra de una Rama Muscular de la Arteria Plantar Medial y finalmente otra Colateral de la misma arteria. El Nervio Plantar Lateral, recibe una rama descendente de la Tibial Posterior. En el Sector Distal, el Nervio Plantar Medial recibe una rama de las Arterias Interóseas y otra colateral de la Arteria Plantar Medial. El Nervio Plantar Lateral recibe una rama Interósea plantar en una red perineural acompañado por una arteria Colateral Lateral del Quinto dedo, proveniente de la Arteria Plantar Lateral.

NERVIOS PLANTARES	Sector Proximal del Pie				Sector Distal del Pie			
	Nervio PM		Nervio PL		Nervio PM		Nervio PL	
	D	I	D	I	D	I	D	I
<i>Arteria Tibial Posterior</i>	5		2	1				
<i>Arteria Plantar Medial</i>	9	7	15	4	3		1	
<i>Arteria Plantar Lateral</i>	2	7	3	6		1	2	2
<i>Arterias Interóseas</i>					5	5	4	2
<i>Arteria Colateral I Dedo</i>						1		1
<i>Arteria Colateral V Dedo</i>						4	1	4
<i>Arterias Musculares</i>			1	1	3	2	1	
<i>Arteria Calcánea</i>								
<i>Arteria Medial del Pie</i>							1	1
<i>Anastomosis Interplantar</i>	1		1					
<b>Total</b>	<b>17</b>	<b>14</b>	<b>22</b>	<b>12</b>	<b>11</b>	<b>13</b>	<b>10</b>	<b>10</b>

**Tabla 15.** Distribución de casos en Nervios Plantares. (N=7 casos).

**Referencias:**

**Nervio PM:** Nervio Plantar Medial. **Nervio PL:** Nervio Plantar Lateral. **D:** Derecha. **I:** Izquierda.

## **CAPÍTULO III**

## **3.1. Discusión y Conclusión**

### **3.1.1. Utilidad de una Descripción de Areas Nerviosas Mejor vascularizadas:**

Describir las áreas mayormente vascularizadas de los nervios Periféricos en los Miembros, constituye una materia pendiente en la Anatomía Clásica.

En esta investigación, de carácter descriptiva, sin correlato de métodos funcionales o hemodinámicos, me centro en resultados observacionales y comparativos de casos o especímenes inanimados adultos y fetales, con el objetivo de diseñar un mapeo de áreas de perfusión neuronal que tengan un correlato de aplicabilidad clínica y quirúrgica, de acuerdo a los parámetros de investigación en la materia efectuados por Lindsay Sunderland (1.968).

Posteriormente, puede constituir una guía orientativa para los procedimientos quirúrgicos tendientes a la preservación de los miembros, tanto a nivel traumatológico, como en las microanastomosis de las reconstrucciones en cirugía oncológica, para la conservación de los mismos, su función y reinserción social del ser humano.

### **3.1.2. Resultados de las Disecciones por Plexos y Nervios Terminales:**

#### **- MIEMBRO SUPERIOR.**

##### **- Plexo Braquial:**

En las disecciones efectuadas, se ha dividido la descripción del análisis según la morfología de origen del plexo braquial en troncos primarios y secundario.

En los **Troncos Primarios** se ha confirmado la importancia cuali-cuantitativa de la Arteria Espinal Anterior (Rama de la Arteria Vertebral) en la vascularización del mismo, relacionado al origen en los forámenes de conjunción raquídeos. Ello es lógico por el tipo de distribución vascular de esta arteria destinada a irrigar las ramas raquídeas, inmediatamente luego de la emergencia del canal medular. Luego, la Arteria Tiroidea Inferior, rama de la Arteria Subclavia, llega a este tronco, en general en un trayecto largo y vasculariza la porción distal de estos troncos nerviosos. Se ha hallado en algunos casos, ramas de la Arteria Escapular Superior, rama de la Arteria Subclavia en su trayecto extraescalénico. Una rama directa de la Arteria Vertebral, rama de la Arteria Subclavia ha sido descripta como excepción. No hubo diferencia significativa en cuanto a la simetría, con escaso predominio de los especímenes derechos.

En los **Troncos Secundarios**, la vascularización predominó a través de ramas directas de la Arteria Subclavia, en trayectos cortos y directos. La Arteria Escapular Dorsal, rama de la Arteria Subclavia, en menor medida aborda los troncos secundarios. Se han hallado escasas ramas arteriales procedentes de la Arteria Cervical Transversa, rama de la Arteria Subclavia, en su trayecto supraclavicular.

Es un Plexo ricamente perfundido, sobre todo en niveles de los troncos primarios, posiblemente por la emergencia directa de la columna vertebral, profusamente vascularizados por la Arteria Espinal Anterior.

#### **- Nervio Músculo-Cutáneo:**

Se divide para su estudio en tres sectores, marcados por la fenestración del Músculo Coracobraquial (Músculo Perforado de Caserius).

-La Zona Precoracobraquial, definida por la porción proximal del nervio hasta la perforación del músculo, recibe primordialmente ramas directas de ramas Musculares del Coracobraquial, en menor medida ramas directas de la Arteria Braquial y la Arteria Muscular del Bíceps Braquial. Recibe un caso de vascularización de la Arteria Axilar.

-La Zona Muscular, situada en el vientre muscular, recibe ramas cortas y de calibre de la Arteria Braquial. En algunos casos recibe ramas directas de la Arteria Axilar, en un largo trayecto descendente, paralelo al nervio. En muchos casos, no se han hallado vasos para esta área.

-En la Zona Postcoracobraquial, predominan las ramas directas de la Arteria Braquial. Ramas musculares de las Arterias del Bíceps, del Tríceps y en menos número de casos no recibe aporte arterial.

Se puede determinar que el nervio está ricamente vascularizado en todo su trayecto, fundamentalmente por la Arteria Braquial como elemento rector, aunque en algunos casos sus tercios medios y distal no reciben vascularización. Puede inferirse que la zona de perforación muscular está menos irrigada que el resto del recorrido.

No hubo diferencias significativas en cuanto a la simetría.

#### **- Nervio Mediano:**

El Nervio Mediano, de largo recorrido hasta la región ventral del de la mano, ha sido descrito en las regiones Axilar, Braquial ventral, Antebraquial ventral y anterior de la Mano.

En la Región Axilar, la vascularización la otorga la Arteria homónima, en mayor medida del lado derecho. En la Región Braquial, predominan ramas arteriales margas, y cortas directas de la Arteria Braquial. Algunos casos han recibido ramas de la Arteria Colateral Medial Superior (Arteria Braquial), la

Arteria Circunfleja Ventral (Arteria Axilar), en un trayecto descendente, de la Arteria Muscular del Pectoral Menor (Asa de los Pectorales-Arteria Axilar) y no recibió vascularización en el menor número de casos. En la Región del Pliegue del Codo, recibe escaso aporte vascular, salvo ramas arteriales de la Arteria Braquial, de la Arteria del Músculo Pronador o de la Arteria del Nervio Mediano y en menor medida de la Arteria Colateral medial Superficial. En el Antebrazo, recibe ramas fundamentalmente desde la Arteria Radial, luego desde la Arteria del Nervio Mediano (Vasa vasorum) que lo acompaña en su trayecto de manera paralela, de la Arteria Colateral medial Superior (Arteria Braquial), desde la Arteria Cubital, y por último desde la Arteria del Músculo Pronador. En escasas ocasiones, no ha recibido vascularización. En la mano, en su trayecto tenar, recibe mayoritariamente vasos de la Arteria Radial, en menor número de casos desde la Arteria Cubital y desde la rama Interósea del espacio radiocubital. En un número significativo de casos no se han hallado ramos para el nervio a nivel distal.

Es evidente que, en la Región Axilar a través de la arteria Axilar, y en la Región Braquial Ventral, a través de la Arteria Braquial, el Nervio Mediano está ricamente irrigado. Varias ramas musculares aportan en el tercio distal del brazo. En el Antebrazo, la Arteria Radial lo nutre en la mayoría de los casos y en recorrido.

En el Antebrazo se destaca la Arteria del Nervio Mediano, constante que lo nutre en sus dos tercios proximales. En la mano, la Arteria que predomina en su nutrición a nivel superficial de la eminencia tenar y en el retináculo de los tendones flexores, es la Arteria Radial. Pocos casos la Arteria Cubital e Interóseas aportan vasos de menor calibre.

Se puede destacar que es un Nervio Profusamente vascularizado, aunque existen áreas de déficit a medida que el mismo discurre con los tendones flexores hacia la muñeca y en la eminencia tenar de la mano. No se han hallado diferencias significativas de simetría, salvo en la Región Palmar en favor del lado derecho.

#### **- Nervio Cubital:**

El Nervio Cubital presenta un largo recorrido medial a través del miembro superior. Recorre las regiones Axilar, Braquial Ventral, el Canal Olecraniano, Región Antebraquial y la Región Plantar de la Mano.

En la Región Axilar, recibe ramas de la Arteria homónima, y en pocos casos de la Arteria Torácica lateral (Arteria Axilar). En la Región Braquial Ventral, recibe ramas de la Arteria Braquial, sobre todo en su tercio superior, y escasamente de la Arteria Colateral Medial Superior (Arteria Braquial), para su tercio inferior en el recorrido aponeurótico, el cual está pobremente vascularizado. En el canal Olecraniano, recibe ramas de la Arteria Recurrente Cubital (Arteria Cubital), y Colateral Medial de la Arteria Braquial. En el Antebrazo recibe ramas exclusivamente de la Arteria Cubital, en el tercio superior. En la Mano presenta

arterias provenientes del Arco Palmar Ventral Superficial, en menor medida desde la Arteria Cubital y el Arco Ventral Palmar Profundo. Un escaso número de casos no recibió aporte vascular.

Se puede inferir que el Nervio Cubital se halla mejor vascularizado en las regiones proximales a través de las Arteria Axilar y Braquial. En la Región Braquial Ventral, existe un déficit en el tercio distal, en la zona aponeurótica del recorrido por el Tabique Intermuscular Medial. En el Canal Olecránico subaponeurótico, zona expuesta de roce y deslizamiento (Región del Codo), se vasculariza por ramas recurrentes de la Arteria Braquial y de la Arteria Cubital. En el Canal del Codo la vascularización es buena a través de ramas largas y paralelas al nervio. En el Antebrazo está suficientemente irrigado por la Arteria Cubital, aunque sus dos tercios distales está muy pobremente vascularizado. En la mano, predomina el Arco Palmar Superficial, y en algunos casos no recibe aporte vascular. Puede concluirse que el Nervio Cubital está mejor vascularizado en la Axila y el Brazo hasta el tercio medio, así como el Antebrazo en la porción proximal. Está pobremente perfundido en las Regiones Braquial y Antebraquial distales, así como en la Mano. Los especímenes del lado izquierdo tenían un mayor número de vasos.

#### **- Nervio Axilar:**

El Nervio Axilar, rama terminal lateral del Tronco Secundario Dorsal del Plexo Braquial, está destinado al hombro, precisamente al músculo deltoideo y la piel de la charretera. Su trayecto ha sido dividido en dos tramos: uno en la Región Axilar propiamente dicha y otro en la Región Deltoidea o distal.

En la Región Axilar, está ricamente irrigado por la Arteria Escapular Inferior (Arteria Axilar), y por la Arteria Circunfleja Dorsal. Recibe ramas, además, de las Arterias Musculares y la Arteria Subclavia, en ramas destinadas al Tronco Secundario Posterior.

En la Región Deltoidea, recibe ramas de la Arteria Circunfleja Dorsal y en menor medida de la Ventral.

El Nervio Axilar está claramente mejor vascularizado en la Región Axilar, por la Arteria Escapular Inferior. El segmento distal está pobremente irrigado. No hubo diferencias significativas de simetría en los modelos disecados.

#### **- Nervio Radial:**

El Nervio Radial, rama terminal medial del Tronco Secundario Dorsal del Plexo Braquial, se divide para su descripción según las regiones que atraviesa. Las regiones Axilar, Braquial Dorsal (Canal de Torsión Humeral), Pliegue del Codo, Antebrazo Látero-dorsal y la Mano, en un largo recorrido anatómico para inervar los músculos del dorso braquial, los grupos lateral y dorsal antebraquial y la piel del dorso de la mano fundamentalmente.

En la Región Axilar, recibe una rica red vascular de la Arteria Axilar, directamente o a través de cadenas vasculares. En menor medida por Arterias Musculares. En el Canal de Torsión Humeral, pasando a la Región Braquial Dorsal, el nervio recibe una gran red vascular desde la Arteria Braquial Dorsal o Humeral Profunda, así como ramas de la Arteria Muscular del Músculo Vasto Lateral, y en menor medida de la Arteria del Músculo Braquiorradial (Supinador Largo).

En el Pliegue del Codo Lateral, recibe ramas de la Arteria Recurrente Radial Dorsal (Arteria Radial), de la Rama Braquial Posterior recurrente ventral y de la Arteria Recurrente radial Dorsal (Arteria Radial) en menor proporción. Es decir, se nutre de las ramas que conforman la red arterial periarticular del codo en su sector lateral. Algún caso recibe ocasionalmente una rama Muscular y en menor medida no recibe irrigación.

En la Región Antebraquial, recibe en el tercio proximal, ramas de la Arteria Radial y de la Arteria Muscular del Braquiorradial (Supinador Largo). En la Mano, recibe ramas de la Arteria Radial y del Arco Arterial Dorsal de la Mano. En un caso no recibió aporte distal.

El Nervio Radial está ricamente vascularizado en la Región Axilar, así como en los dos tercios proximales de Brazo. Pobremente irrigado en el tercio distal del Brazo, mejora la calidad vascular en el Pliegue del Codo y dos tercios superiores o proximales del Antebrazo, fundamentalmente por la Arteria Radial. En la Región Dorsal de la mano está ricamente nutrido por ramas de la Arteria Radial y el Arco Arterial Dorsal de la Mano. No hubo diferencias significativas de simetría en los casos investigados.

## **- MIEMBRO INFERIOR.**

### **- Plexo Lumbar:**

El Plexo Lumbar inerva de manera motriz los músculos de las Regiones Ventral y Medial del Muslo, así como a nivel cutáneo informa la sensibilidad de las mismas regiones, la Región Pudenda y la porción baja del abdomen.

Se analizan las raíces Nerviosas de que originan los ramos terminales del Plexo a nivel de su emergencia y a nivel del nacimiento de los mismos. Los Troncos de origen se nutren en la emergencia de los agujeros de conjunción raquídeos por ramas de L (Arterias Lumbares-Aorta Abdominal), desde L1-L5. Hay troncos que no reciben ramas desde L1, quedando limitados a niveles L2-L5. A nivel de los Nervios Genitoabdominales (Abdomino Genitales Superior e Inferior), reciben ramas Arteriales directas desde L1, o L1-2, o L4 o bien en menor medida no reciben ramas del lado izquierdo, según lo constatado. No se ha reportado vascularización de la rama Arterial L3.



Respecto al Nervio Cutáneofemoral (Fémorocutáneo), no recibe vascularización en un gran número de casos, y pobremente de ramas arteriales de L1, L2 y la Arteria Circunfleja Ilíaca Profunda (Arteria Femoral).

El Nervio Génitofemoral (Génitocrural), no recibe ramas directas en gran número de disecciones y en menor medida, ramas arteriales de L2, L3 y de la Arteria Ilíaca Externa.

El Nervio Femoral, responsable de la inervación del Músculo Cuádriceps, recibe profusa irrigación de la Arteria L5, de la Arteria Circunfleja Ilíaca Profunda, de la Arteria Iliolumbar, de la Arteria L4 y de troncos vasculares L3-4 en un origen común.

El Nervio Obturador, responsable de la inervación del grupo muscular medial del muslo (Aductores), recibe ramas arteriales fundamentalmente de la Arteria Obturatriz en todos los casos, y en menor medida de la arteria Epigástrica Inferior (Arteria Ilíaca Externa) y del tronco de la Arteria Ilíaca Interna (Hipogástrica).

No se han hallado diferencias significativas de simetría de vascularización en las ramas terminales nerviosas del Plexo Lumbar.

Se puede inferir que el Plexo Lumbar está profusamente vascularizado en sus ramas de origen por las Arterias Lumbares, así como sus ramas terminales, a saber: los Nervios Génitofemorales reciben ramas Arteriales de L1-2, L2 y L4 fundamentalmente. Los Nervios Cutáneofemoral y Génitofemorales reciben una pobre nutrición y cuando la reciben provienen de Arterias L1, L2 o un tronco común L1-2, o L4 y la Arteria Circunfleja Ilíaca Profunda o directamente de la ilíaca Externa.

El Nervio Femoral está ricamente vascularizado en el trayecto pelviano, por ramas de L5, L4, el tronco L3-4 y las arterias Iliolumbar (Arteria Ilíaca Interna) y Circunfleja Ilíaca Profunda (Arteria Femoral).

El Nervio Obturador recibe ramas fundamentalmente a nivel pelviano, de la Arteria Obturatriz (Arteria Colateral Parietal Extrapelviana de la Arteria Ilíaca Interna).

No se hallan diferencias significativas de simetría.

#### **- Nervio Femoral:**

El Nervio Femoral o Crural, responsable de la inervación motriz del Músculo Cuádriceps y la piel de la región ventral del Muslo, es analizado en el Triángulo Femoral (Región de Scarpa).

Recibe fundamentalmente ramas arteriales de la Arteria Femoral de manera directa y de la Arteria Muscular del Músculo Cuádriceps. Ocasionalmente, en menor medida recibe el aporte vascular de las Arterias Epigástrica Inferior (Arteria Ilíaca Externa) y de la Arteria Femoral Dorsal o Profunda al formar el primer arco.

En su trayecto corto presenta una rica red vascular perineural que guarda simetría en los casos investigados.

#### **- Nervio Obturador:**

Esta rama terminal del Plexo Lumbar, una vez que emerge del canal subpubiano, ingresa a la Región Femoral a nivel proximal en la raíz del miembro inferior, entre los haces del Músculo Pectíneo para finalizar inervando los Músculos Aductores o Aproximadores.

En su trayecto, recibe ramas arteriales fundamentalmente de la Arteria Femoral y de la Arteria Muscular del Músculo Pectíneo. En los especímenes izquierdos, para destacar, se han disecado ramas vasculares de las arterias Femoral Dorsal o Profunda al constituir el primer arco arterial y Arterias Musculares destinadas a los Músculos Aductores.

Se ha constatado que los especímenes correspondientes al lado izquierdo de las disecciones están mejor vascularizados cuantitativamente.

#### **- Plexo Sacro:**

El Plexo Sacro, formado por las raíces raquídeas anteriores sacras de L5-S1-S2-S3, inerva fundamentalmente los músculos y la piel de la Región Glútea, excepto el Músculo Obturador Externo. Además, genera como rama terminal al grueso Nervio Ciático Mayor.

La Arteria Glútea Superior (Colateral Extrapélvica Parietal de la Arteria ilíaca Interna) le ofrece ramas directas importantes. La Arteria Glútea Inferior de igual origen, también otorga ramas para las raíces inferiores o distales. La Arteria Sacra Lateral Inferior (Arteria Aorta), lo vasculariza en gran medida.

Las raíces nerviosas del Plexo sacro están fuertemente irrigadas por ramas de las Arterias Glúteas y Sacra. No se observa diferencias de simetría.

#### **- Nervio Ciático Mayor:**

El Nervio Ciático Mayor, el de mayor diámetro de la economía, está dividido para su estudio en Regiones Glútea, Femoral Dorsal y Poplítea, sitio de su división. De importancia en la inervación motriz de los músculos dorsales de la pierna y una extensa área sensitiva posterior, se halla vascularizado de manera profusa a través de largas cadenas vasculares perineurales.

En la Región Glútea, recibe ramas arteriales de la Arteria Satélite del Nervio Ciático, una rama de considerable diámetro que desciende con el mismo de manera paralela. Recibe ramas de la Arteria Isquiática (Arteria Colateral Extrapélvica Parietal de la Arteria Ilíaca Interna) en un número importante de

ramas. Recibe ramas de la Arteria Descendente del Ciático Mayor, otro vaso satélite y paralelo al mismo. La Arteria Glútea Inferior aporta en menor medida vasos a nivel del pliegue glúteofemoral.

En la Región Femoral Dorsal, recibe ramas en cadena perineural, provenientes de las Arterias 1°, 2° y 3° Perforantes, ramas de la Arteria Femoral Dorsal (Profunda). Estos vasos aseguran una rica vascularización del tronco nervioso hasta en vértice superior del hueco poplíteo. Recibe en menor medida ramas de Arterias Musculares y un caso excepcional del Arco Arterial Anastomótico de la Arteria Isquiática en un ramo descendente que se encuentra con una rama arterial ascendente del primer Arco Arterial Perforante de la Arteria Femoral Dorsal, denominada Anastomosis Crucial, hallado en un caso del lado izquierdo.

En la Región Poplíteo, el nervio en general, se divide en sus ramas terminales. Recibe en esta altura ramas arteriales de la Arteria Poplíteo regularmente, y en menor medida de ramas Articulares y Musculares de igual procedencia. Una población importante de casos no recibió vascularización en esta región, de manera bilateral.

En la Región Glútea se halla profusamente irrigado por las Arterias Glúteas. En La Región Femoral Dorsal, la vascularización es importante y a través de las Arterias Perforantes. En el Hueco Poplíteo la vascularización la otorga primordialmente la Arteria Poplíteo, pero hay un número de casos significativo que no reciben aporte vascular. Es la porción del Nervio Ciático menos vascularizado.

#### **- Nervio Tibial (Ciaticopoplíteo Interno):**

La rama nerviosa producto de la división del Nervio Ciático, el nervio Tibial, se continúa en igual trayecto de su ramo de origen, es decir en la porción media del Hueco Poplíteo. Inerva Músculos profundos de la Región Dorsal de la Pierna y la piel del Hueco Poplíteo. Su división genera la rama terminal Tibial Posterior.

Se analiza la distribución de las ramas vasculares del nervio Tibial en el Hueco Poplíteo y se constata en la investigación que recibe ramas vasculares de la Arteria Poplíteo fundamentalmente. En menor medida, ramas de las Arterias Tibial Posterior y ramas Articulares de la articulación de la rodilla.

En cuanto a la simetría, predomina una mayor vascularización en los casos de miembros inferiores izquierdos.

#### **- Nervio Peroneo o Fibular Común (Ciaticopoplíteo Externo):**

El Nervio Fibular Común, rama nerviosa producto de la división lateral del Nervio Ciático Mayor, inerva parte de los músculos del grupo lateral y ventral de la Pierna a través de sus ramas terminales Fibular Superficial y Profunda. Inerva

sensitivamente la porción lateral de la rodilla y proximal de la porción lateral de la pierna y hasta el dorso del pie con sus ramas terminales.

Recibe ramas de la Arterias Musculares y en menor medida de ramas de la Arteria Recurrente Peronea Anterior (Arteria Peronea). Un número menor de casos recibe ramas de las arterias Articulares Laterales (Arteria Poplítea), a predominio de casos derechos.

Los especímenes estudiados del lado derecho muestran una vascularización de mayor frecuencia.

#### **- Nervio Tibial Posterior (Continuidad del Tibial):**

El Nervio Tibial posterior continúa al Nervio Tibial en la región Dorsal de la Pierna hasta dividirse en el retináculo maleolar en sus ramas plantares terminales. Es responsable de la inervación motriz de los músculos flexores de la pierna y la piel de la misma región.

Para su estudio se divide en tres tercios, superior, medio e inferior en la Región Dorsal de la Pierna.

En el tercio superior o proximal, predomina la vascularización de la Arteria del tronco tibioperoneo y en igual medida de la Arteria Peronea. En el tercio mediotibial, recibe ramas de la Arteria tibial posterior y en pocos casos de la Arteria peronea. En el tercio inferior o distal, recibe todas sus ramas provenientes de la Arteria Tibial posterior.

El Nervio Tibial Posterior está profusamente perfundido en el tercio proximal de ramas del Tronco tibioperoneo y la Arteria Peronea. En el tercio medio, la Arteria Tibial Posterior proporciona sus ramas al igual que en el tercio distal. El nervio está mejor irrigado en el tercio medio proximal en general y decrece en el tercio distal. No se observan diferencias de simetría.

#### **- Nervios Plantares:**

Los Nervios Plantares, ramas nerviosas terminales del Nervio Tibial, dividido a nivel del retináculo calcáneo la mayoría de las veces o bien en la región Plantar misma. El Nervio Plantar Medial inerva los músculos de la celda medial y la porción cutánea de los primeros tres espacios interdigitales de los dedos. El Nervio Plantar Lateral, homólogo al Nervio Cubital de la mano, inerva los Músculos Interóseos y lumbricales de la Celda Media y los Músculos de la Celda Lateral con la sensibilidad del cuarto espacio interdigital y lateral del quinto dedo.

A efectos de la disección, se dividió en un sector superior o proximal a nivel del retináculo calcáneo o maleolar medial y uno inferior o distal a nivel plantar.

En el Sector Proximal, predomina la vascularización a través de la Arteria Plantar Medial para ambos nervios, fundamentalmente y más profuso en los casos izquierdos. La Arteria Plantar Medial en menor número de casos vasculariza ambos nervios. La Arteria Tibial Posterior otorga ramas con más regularidad en el Nervio Plantar Medial de los casos derechos. A Nivel de los casos izquierdos existen casos de arterias de origen Muscular.

En el Sector Distal, reciben mayormente ramas de las Arterias Interóseas, de manera bilateral. Reciben ramas de las Arterias Plantar Medial y Lateral, en menor medida en los casos disecados del lado derecho. Ambos nervios reciben escasas ramas de las Arterias colaterales del I y el V dedos. Del lado derecho hay un predominio de ramas musculares para ambos nervios. La Arteria Medial del Pie a la izquierda u para ambos nervios de vieron en un caso disecado.

El Sector Proximal está ricamente vascularizado por la Arteria Tibial Posterior y las Arterias Plantares. En el sector Distal las ramas arteriales Interóseas y las Arterias Plantares se distribuyen la vascularización de ambos ramos terminales plantares. Existen ramas vasculares de menos importancia e inconstantes como las arterias Colaterales del I y V dedos, las ramas Musculares y la Arteria Medial del Pie.

El Sector Proximal está mejor perfundido que el Distal, y prácticamente no hay predominio de simetría.

### 3.1.3. Análisis de las Áreas Vasculares por Nervio:

#### - MIEMBRO SUPERIOR.

##### 1- Plexo Braquial:

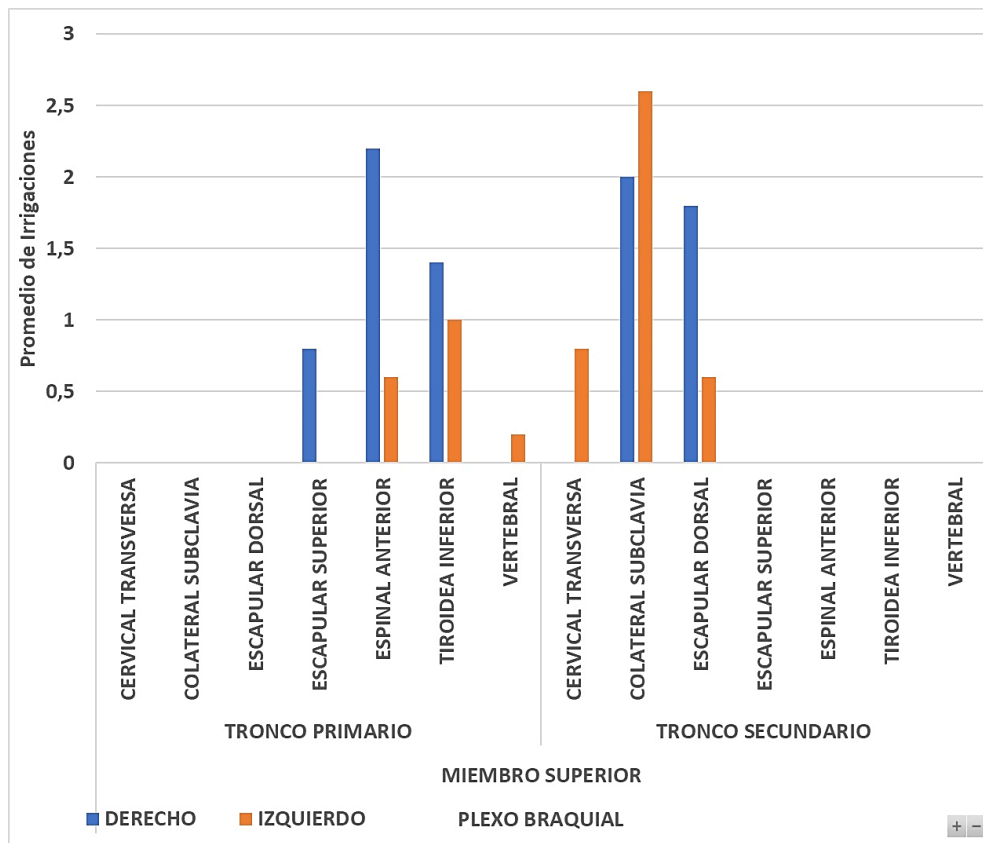
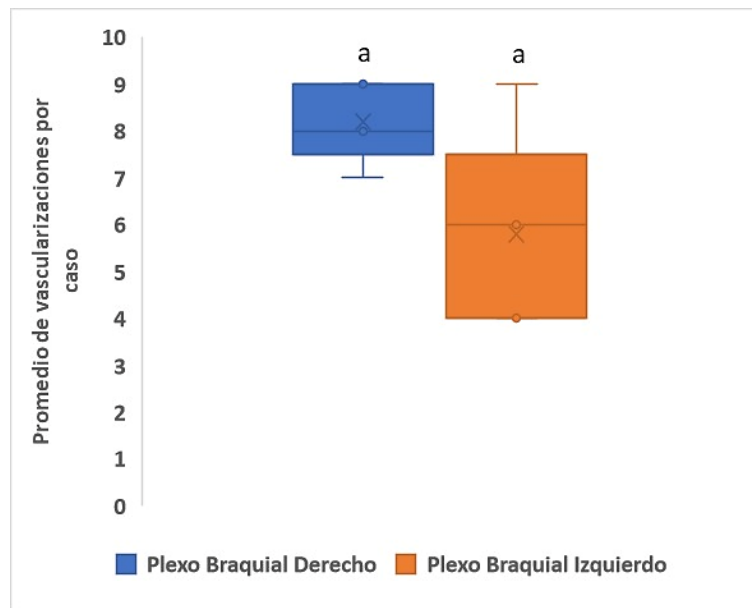


Fig. 12. Análisis Vascularización del Plexo Braquial.

El *Plexo Braquial* se halla ricamente vascularizado. Los *Troncos Nerviosos Primarios* reciben ramas fundamentalmente de arterias espinales anteriores y tiroideas inferiores. En menor medida se observaron vasos provenientes de la arteria vertebral en miembros superiores izquierdos.

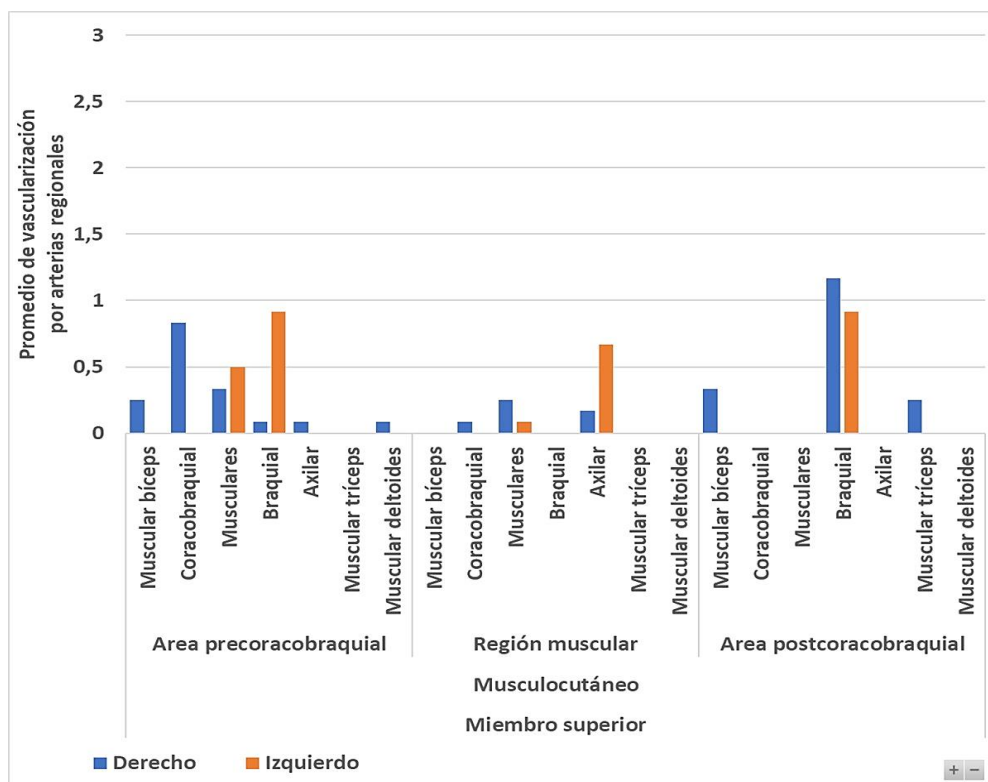
Los *Troncos Nerviosos Secundarios* recibieron ramas colaterales de la arteria subclavia, fundamentalmente en miembros superiores izquierdos y de la arteria cervical transversa. Recibió ramas de la arteria escapular dorsal, en más casos a la derecha.

No hay áreas pobremente vascularizadas o “mudas”. La diferencia entre estudios de casos derechos e izquierdos no arrojó variaciones estadísticamente significativas.



**Fig. 13. Análisis Vascularización del Plexo Braquial.**  
**Simetría de Distribución. (a=a. No existen diferencias significativas de simetría).**

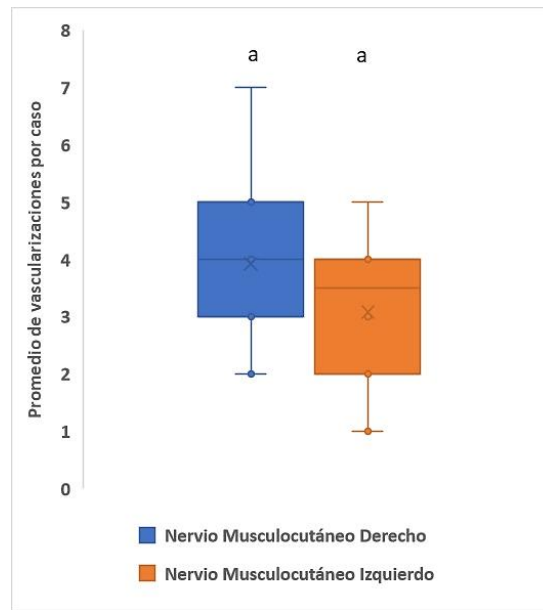
## 2- Nervio Músculocutáneo:



**Fig. 14. Análisis Vascularización del Nervio Músculocutáneo.**

El *Nervio Músculocutáneo*, en el *Área Precoracobraquial*, recibe ramas de las arterias musculares del coracobraquial y bíceps. A la izquierda han predominado ramas de la arteria braquial. A la derecha casos de la arteria axilar. En el *Área Muscular Coracobraquial*, recibe ramas de la arteria axilar, fundamentalmente a la izquierda en los casos estudiados. En menor medida provienen de la arteria braquial,

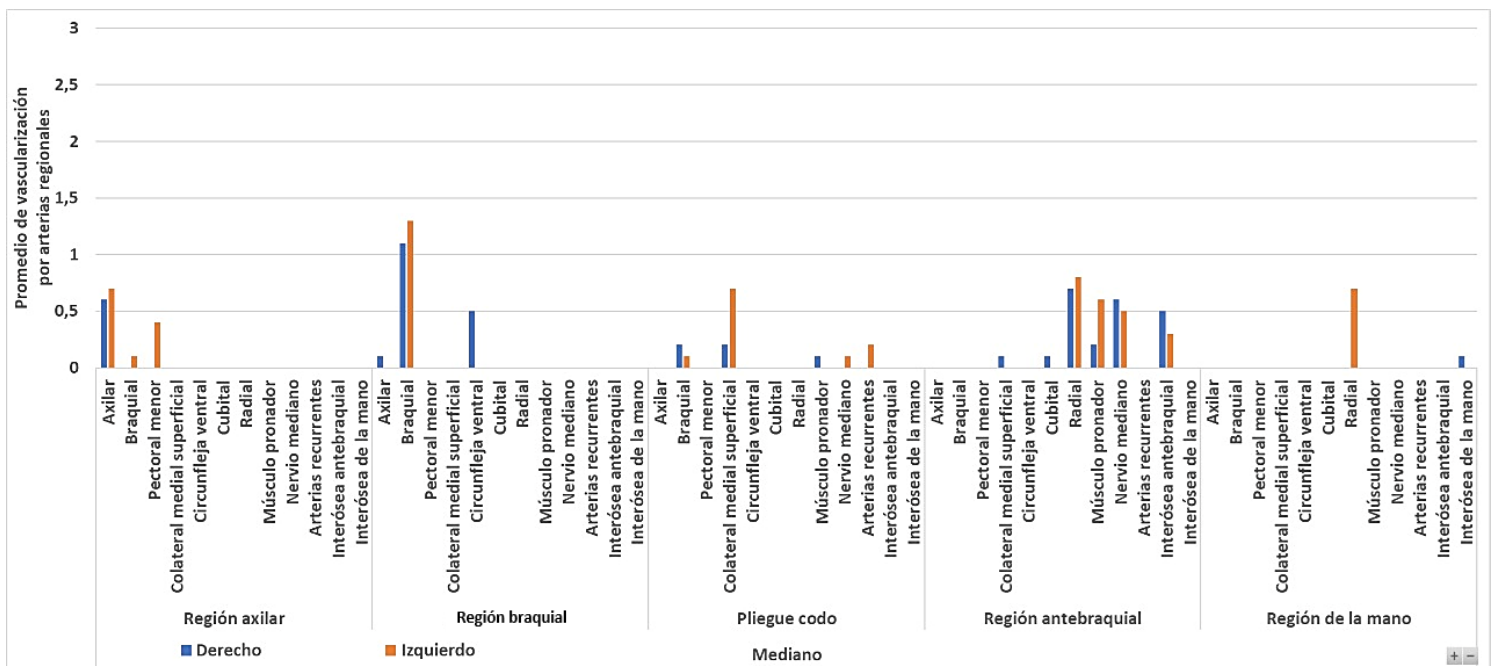
y musculares del músculo coracobraquial. En el *Área Postcoracobraquial*, recibe ramas fundamentalmente provenientes de la arteria braquial y en casos derechos, de las arterias musculares del tríceps braquial.



**Fig. 15. Análisis Vascularización del Nervio Musculocutáneo. Simetría de Distribución. (a=a. No existen diferencias significativas de simetría).**

No se han observado cambios estadísticamente significativos de simetría.

### 3- Nervio Mediano:

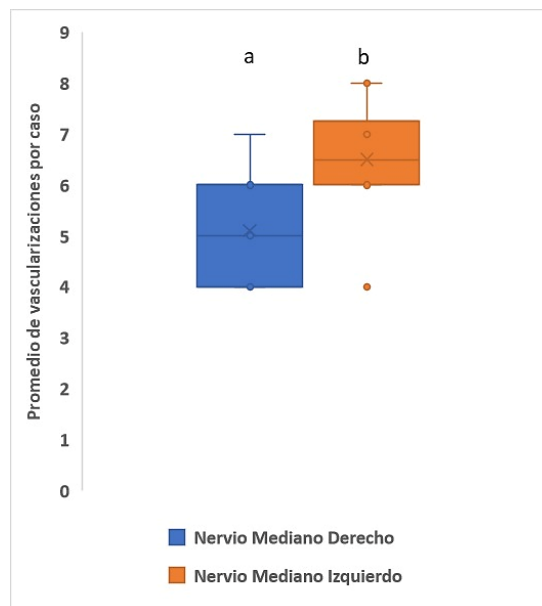


**Fig. 16. Análisis Vascularización del Nervio Mediano.**

El *Nervio Mediano*, en la *Región Axilar*, recibe ramas de la arteria homónima fundamentalmente. En especímenes izquierdos, se han observado ramas provenientes de las arterias braquial y muscular del pectoral menor. En la *Región Braquial*, recibe ramas de la arteria homónima, y en casos derechos, de la



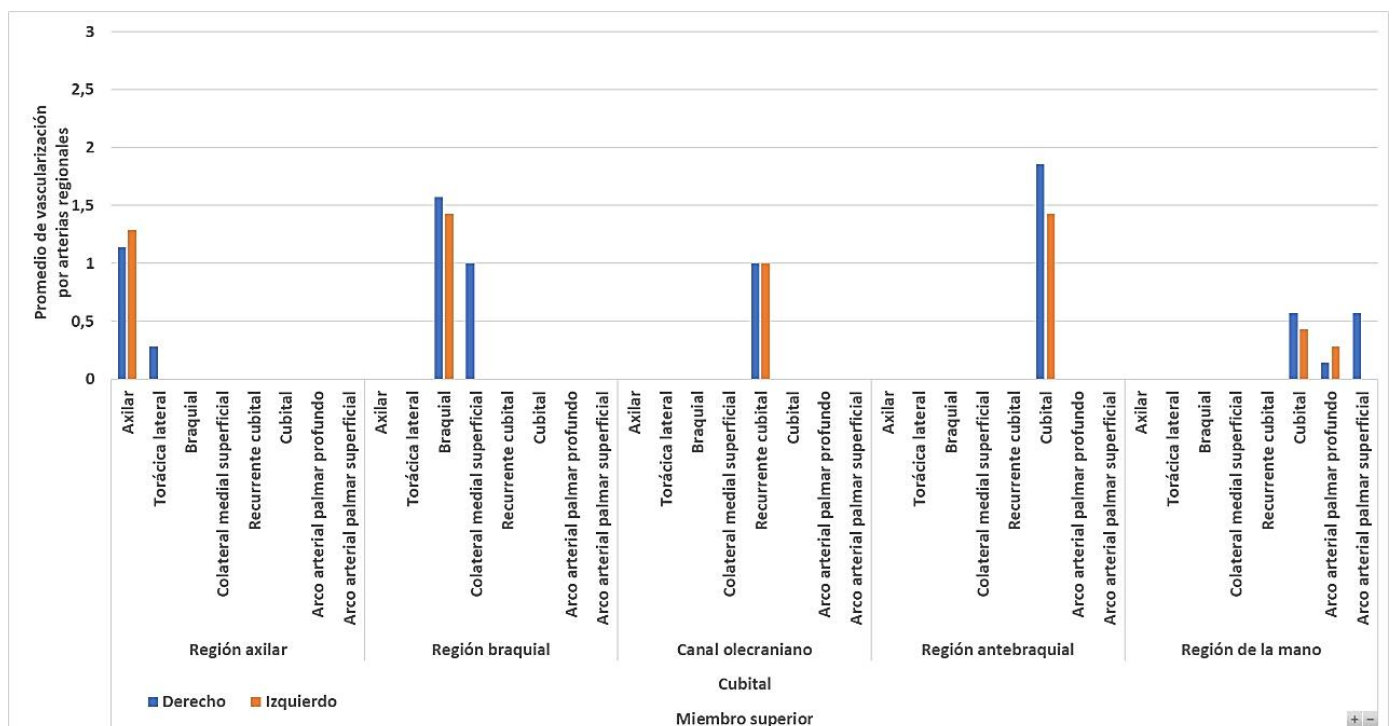
arterias axilar y circunfleja ventral. En el *Pliegue del Codo*, recibe ramas de la arteria colateral radial superficial a predominio izquierdo, ramas braquiales, del pronador redondo a la derecha y de las arterias del nervio mediano y recurrentes, del lado izquierdo. En el *Antebrazo*, recibe mayoritariamente ramas de la arteria radial, del nervio mediano, del músculo pronador a la izquierda, interósea antebraquial, y en menor medida, de la cubital y colateral medial a la derecha. En la *Región de la Mano*, recibe ramas de la arteria radial, en especímenes del lado izquierdo.



**Fig. 17. Análisis Vascularización del Nervio Mediano. Simetría de Distribución. (a/b. Diferencias significativas de simetría).**

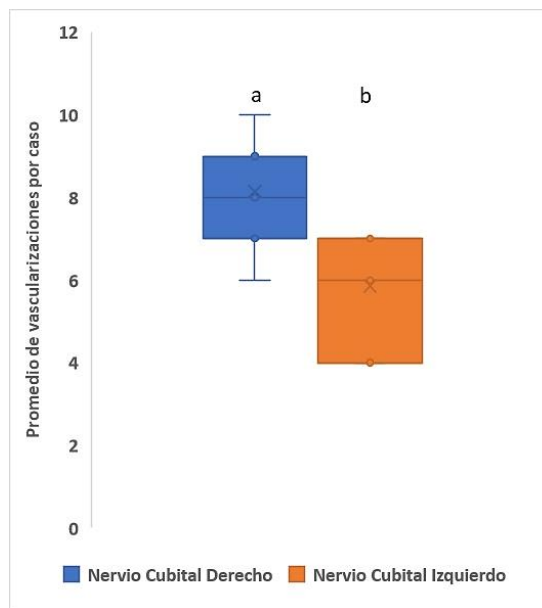
En el caso del Nervio Mediano, se ha observado una asimetría de vascularización en los especímenes disecados.

#### 4- Nervio Cubital:



**Fig. 18. Análisis Vascularización del Nervio Cubital.**

El *Nervio Cubital*, en la *Región Axilar*, está irrigado por ramas de la arteria homónima. En un caso a la derecha por una rama de la arteria torácica lateral. En la *Región Braquial*, recibe ramas de la arteria braquial, en el lado derecho se han detectado ramas de la arteria colateral medial superficial. En el *Canal Olecraniano*, recibe ramas exclusivamente de la arteria recurrente cubital. En la *Región Antebraquial*, recibe ramas exclusivamente de la arteria cubital. En la *Mano*, le aporta la arteria cubital en su tramo terminal, y desde el arco palmar profundo a la izquierda predominantemente, y en casos derechos del arco palmar superficial de la mano.



**Fig. 19. Análisis Vascularización del Nervio Cubital. Simetría de Distribución. (a/b. Diferencias significativas de simetría).**

En el caso del nervio cubital se ha observado una asimetría en la distribución vascular, estadísticamente significativa.

## 5- Nervio Axilar:

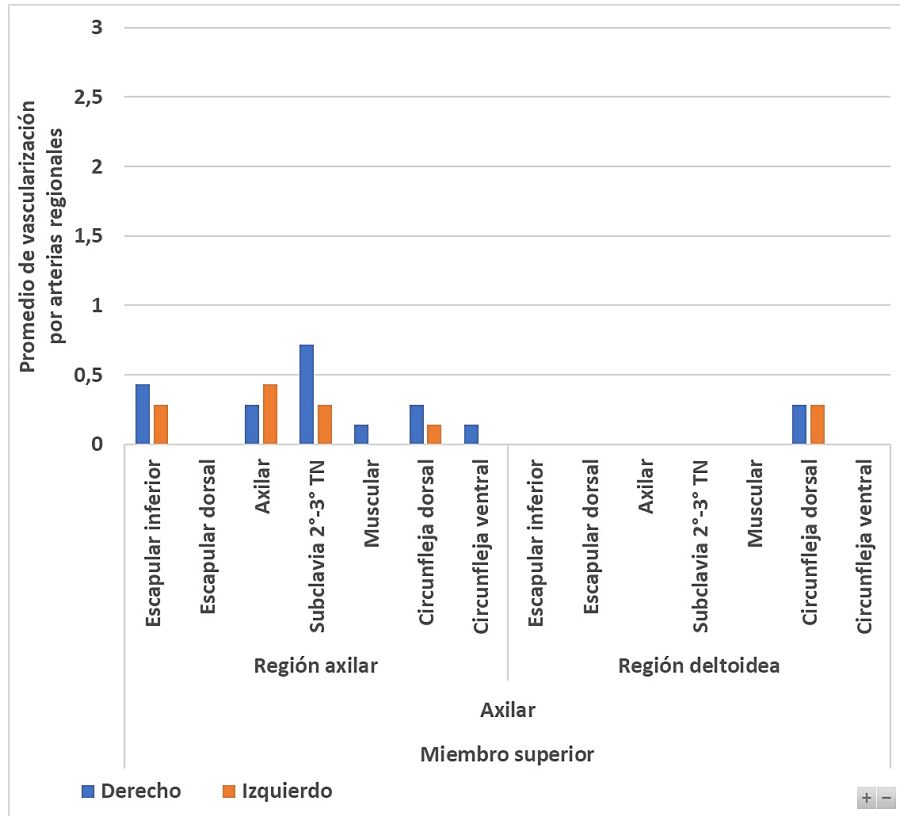


Fig. 20. Análisis Vascularización del Nervio Axilar.

El *Nervio Axilar* (Circunflejo), en la *Región Axilar*, recibe ramas de la arteria subclavia predominantemente, así como ramas de las arterias axilar, circunfleja dorsal, escapular inferior, y en casos en especímenes derechos de las arterias musculares y circunfleja ventral, en menor medida. En la *Región Deltoidea*, recibe ramas exclusivamente de la arteria circunfleja dorsal.

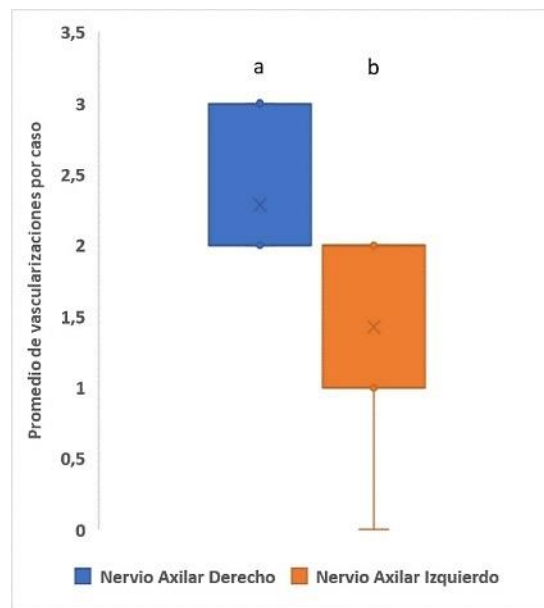


Fig. 21. Análisis Vascularización del Nervio Axilar. Simetría de Distribución. (a/b. Diferencias significativas de simetría).

El Nervio Axilar presentó una asimetría de distribución vascular entre los especímenes derechos e izquierdos.

## 6- Nervio Radial:

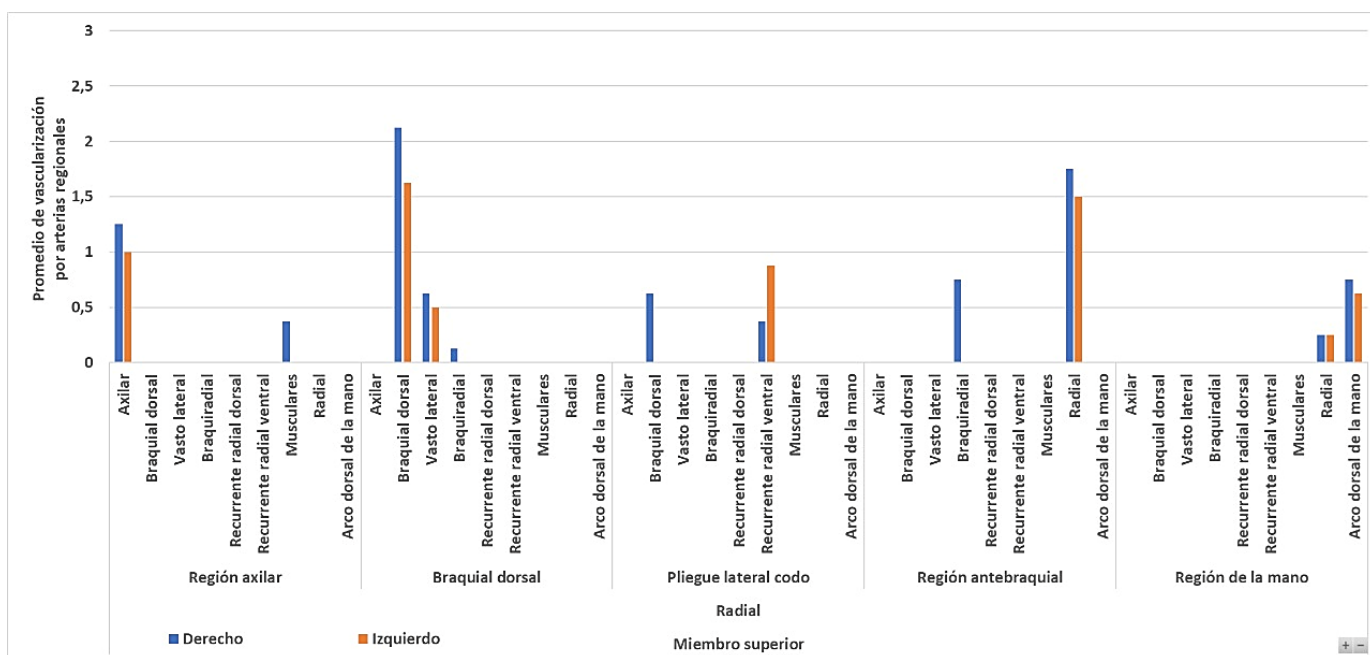
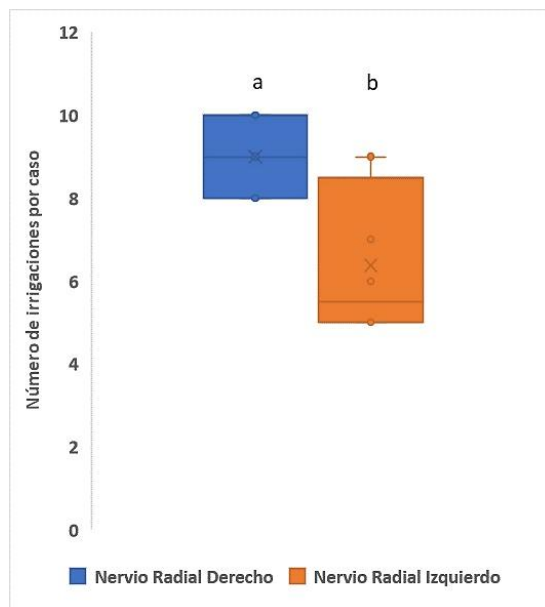


Fig. 22. Análisis Vascularización del Nervio Radial.

El *Nervio Radial*, en la *Región Axilar*, recibe ramas de la arteria homónima. Sólo a la derecha se observó el aporte de una arteria muscular. En la *Región Braquial Dorsal*, recibe ramas de la arteria braquial dorsal preponderantemente. En menor número de casos de la arteria del músculo vasto lateral y en un caso derecho, de la arteria del braquiorradial. En el *Pliegue Lateral del Codo*, recibe ramas de la arteria recurrente radial ventral y a la derecha, se registró una rama de la arteria braquial dorsal. En el *Antebrazo*, predominan ramas de la arteria radial en todo su trayecto y del lado derecho, ramas de la arteria del músculo braquiorradial. En la *Región Dorsal de la Mano*, recibe ramas predominantes del arco vascular dorsal de la mano y de la arteria radial, en menor medida.

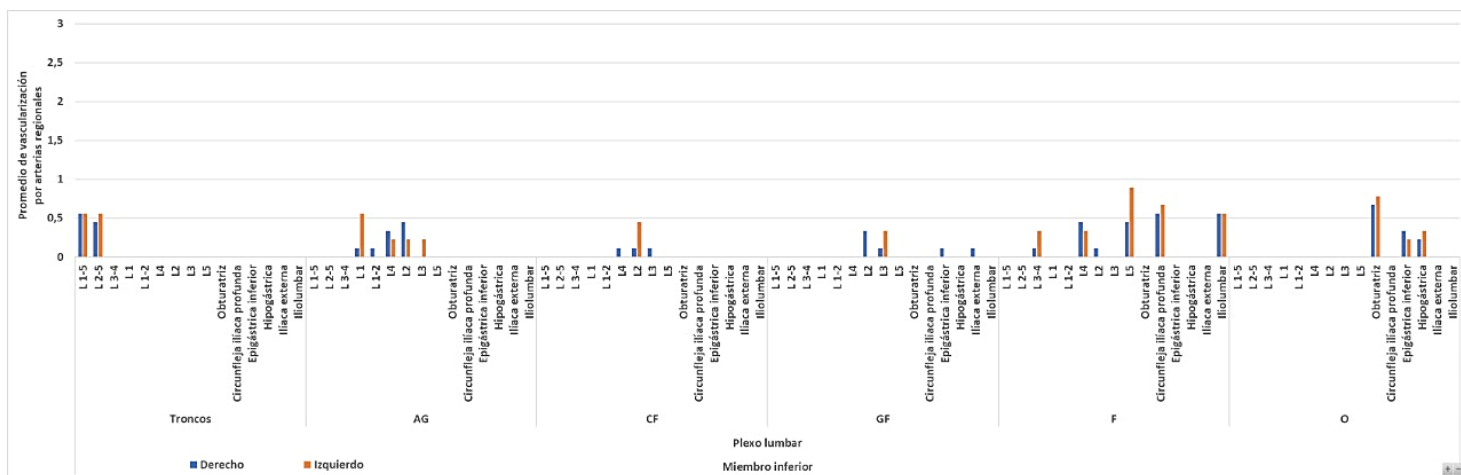


**Fig. 23. Análisis Vascularización del Nervio Radial. Simetría de Distribución. (a/b. Diferencias significativas de simetría).**

El Nervio Radial presenta asimetría de distribución en los casos investigados.

## -MIEMBRO INFERIOR.

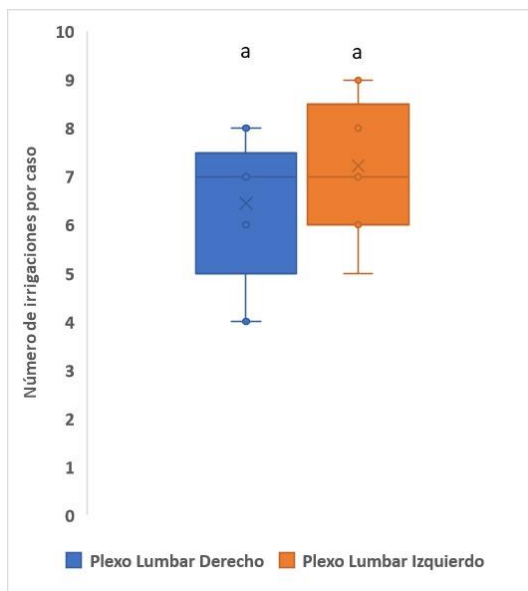
### 1- Plexo Lumbar:



**Fig. 24. Análisis Vascularización del Plexo Lumbar.**

El *Plexo Lumbar* está profusamente vascularizado, así como las ramas terminales en el trayecto pelviano. Los *Troncos de Origen*, se irrigan por las ramas vasculares lumbares de L1-L5 y de L2-5. Los *Nervios Abdominogenitales* están irrigados por las arterias lumbares L1 predominantemente a la izquierda, L2 y L4 con predominio a la derecha y L3, L5 con predominio a la izquierda. El Nervio *Cutáneo femoral*, recibe ramas de L2 a la izquierda y predominantemente de L3 y L4 a la derecha. El Nervio *Génitofemoral*, recibe ramas de arterias L3 a la izquierda en su mayoría y de L2, arteria epigástrica inferior e íliaca externa,

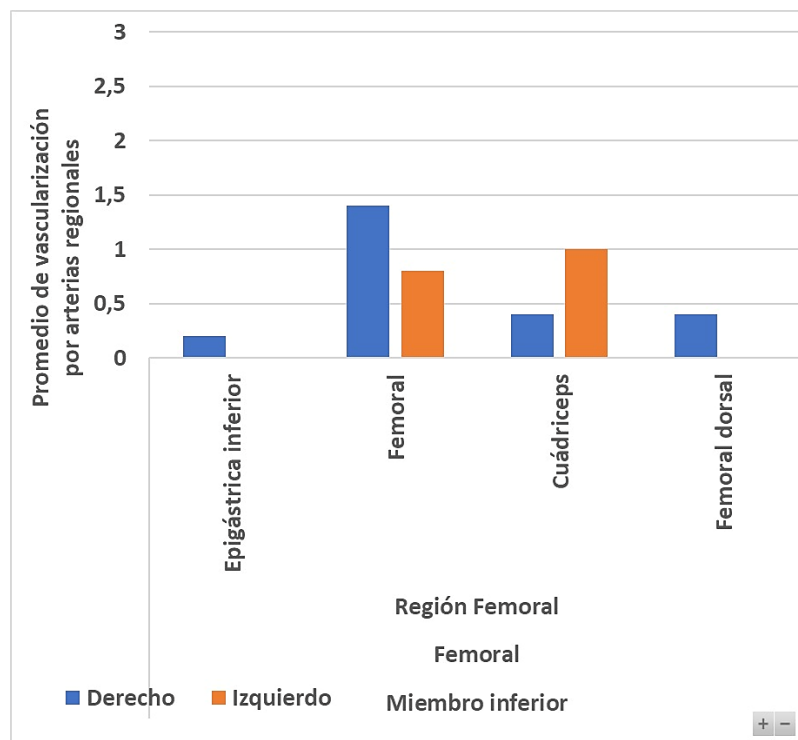
a la derecha. En *Nervio Femoral* (trayecto pelviano), recibe de ambos lados ramas de arterias lumbares L5, L4, L3-4, arteria circunfleja ilíaca profunda, arteria iliolumbar y de lumbar L2 a la derecha. El *Nervio Obturador*, recibe ramas de la arteria obturatriz predominantemente, y de ambos lados de la arteria epigástrica inferior y de la arteria ilíaca interna o hipogástrica.



**Fig. 25. Análisis Vascularización del Plexo Lumbar. Simetría de Distribución. (a=a. No existen diferencias significativas de simetría).**

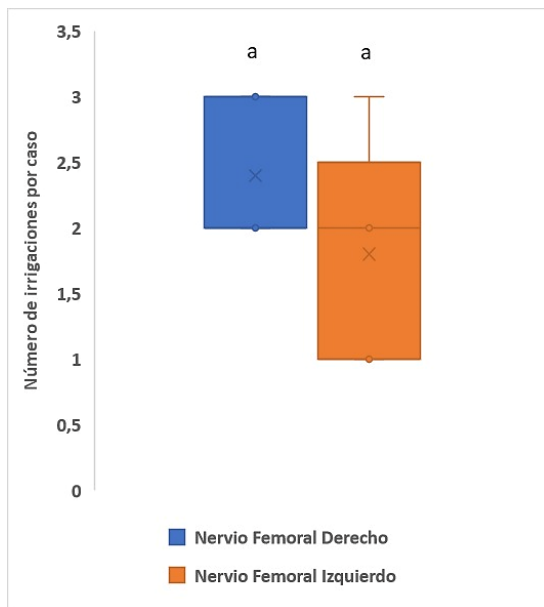
El Plexo Lumbar no presenta diferencias estadísticas significativas respecto a la simetría de la distribución de sus ramas vasculares en la investigación.

## 2-Nervio Femoral:



**Fig. 26. Análisis Vascularización del Nervio Femoral.**

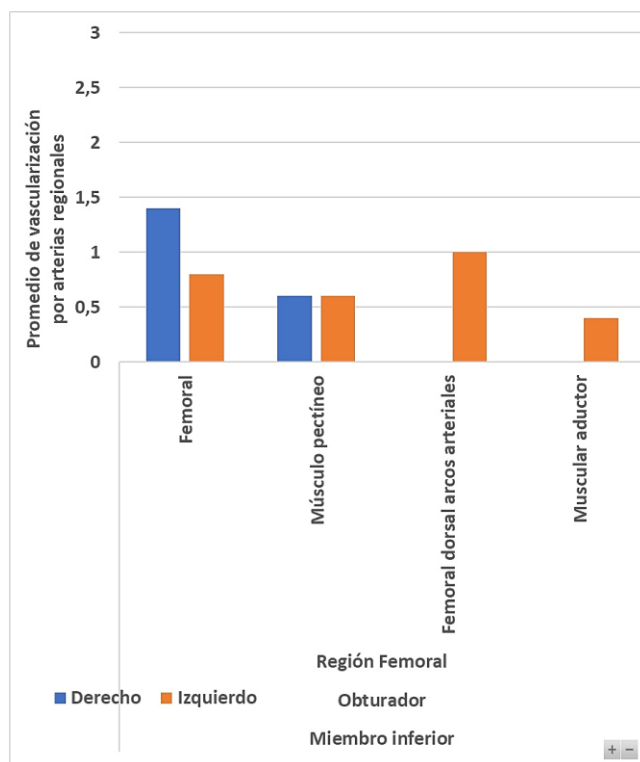
El *Nervio Femoral* (Trayecto Inguinofemoral), recibe ramas de la arteria femoral principalmente, de la arteria muscular del cuádriceps, con tendencia a la izquierda, y del lado derecho, además, registró casos de las arterias femoral dorsal (profunda) y epigástrica inferior en menos casos.



**Fig. 27. Análisis Vascularización del Nervio Femoral. Simetría de Distribución. (a=a. No existen diferencias significativas de simetría).**

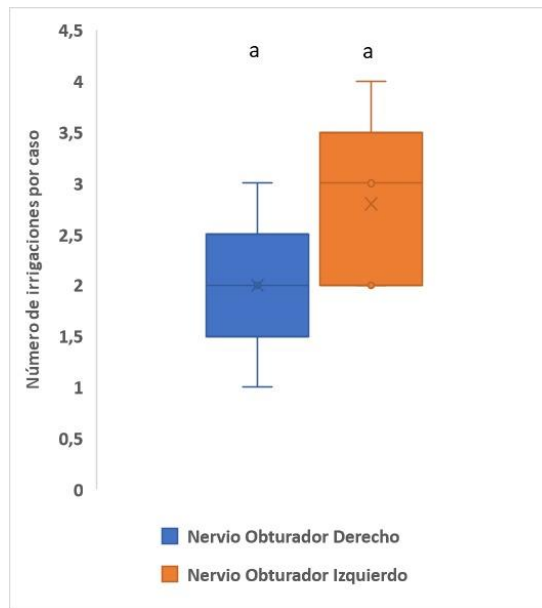
El Nervio Femoral, en su trayecto inguinofemoral, no presenta asimetrías de distribución.

## 2-Nervio Obturador:



**Fig. 28. Análisis Vascularización del Nervio Obturador.**

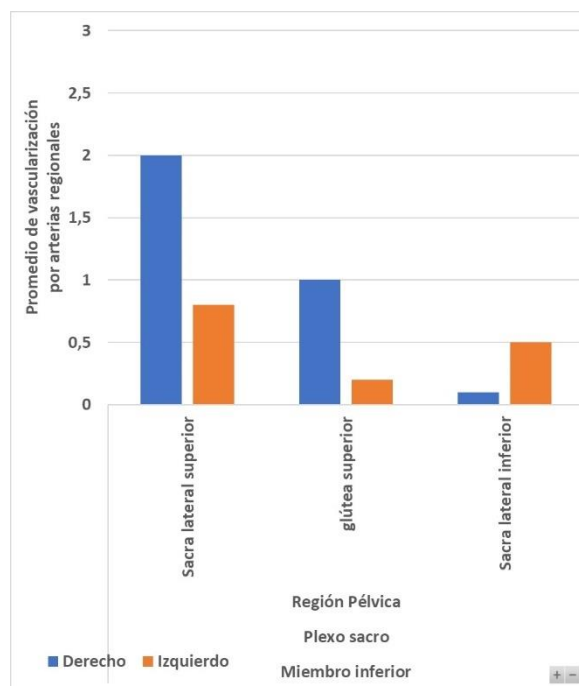
El *Nervio Obturador*, en el trayecto inguinofemoral, se halla vascularizado por la arteria femoral predominantemente. En menor medida por la arteria del músculo pectíneo. En especímenes del lado izquierdo se han hallado ramas vasculares de las arterias femoral dorsal o profunda y para el músculo aductor.



**Fig. 29. Análisis Vascularización del Nervio Obturador. Simetría de Distribución. (a=a. No existen diferencias significativas de simetría).**

El Nervio Obturador no presenta diferencias significativas estadísticamente de distribución de simetría.

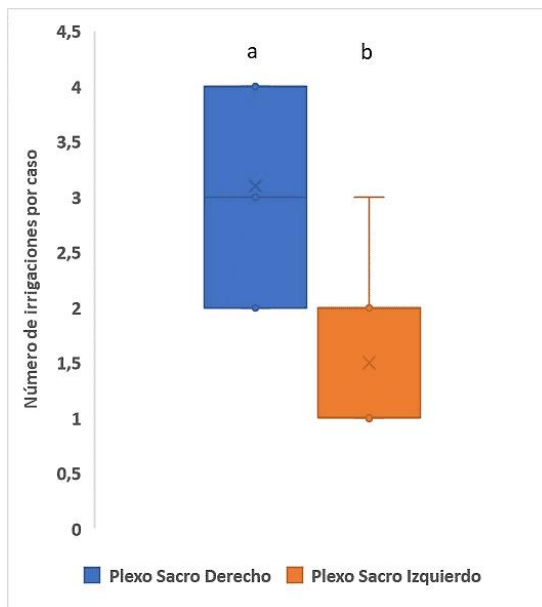
### 3- Plexo Sacro:



**Fig. 30. Análisis Vascularización del Plexo Sacro.**



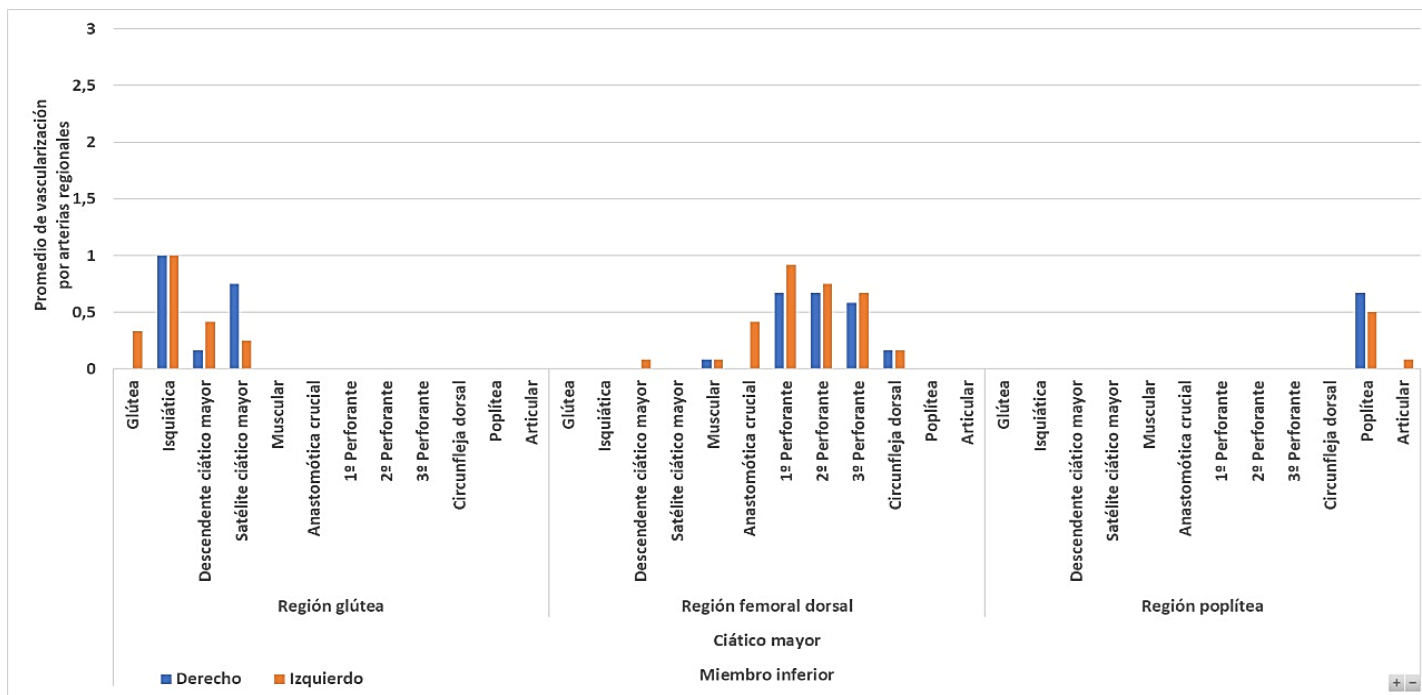
El *Plexo Sacro*, recibe de manera bilateral, ramas de la arteria sacra lateral superior, a predominio derecho, de la arteria glútea inferior, a predominio de la derecha y de la arteria sacra lateral inferior, a predominio de la izquierda.



**Fig. 31. Análisis Vascularización del Plexo Sacro. Simetría de Distribución. (a/b. Diferencias significativas de simetría).**

Fue de esperar, entonces, que el estudio del lado derecho respecto al izquierdo fuera asimétrico de manera significativa.

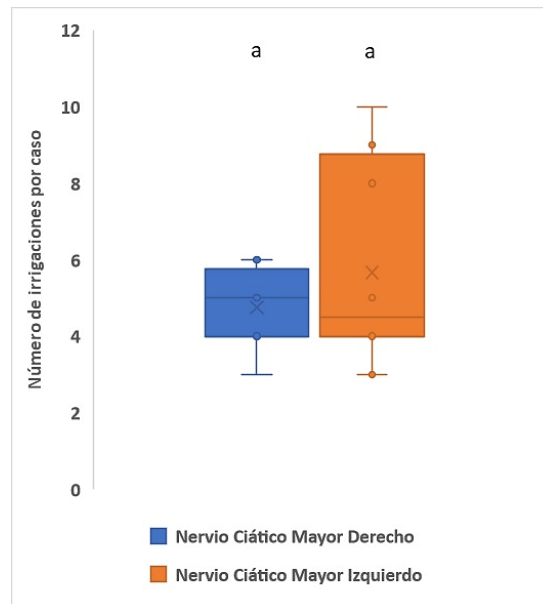
#### 4- Nervio Ciático:



**Fig. 32. Análisis Vascularización del Nervio Ciático.**

El *Nervio Ciático*, en la *Región Glútea*, recibe ramas mayoritariamente de la arteria isquiática, luego de la arteria satélite del nervio ciático mayor, con predominio a la derecha, así como en menor medida

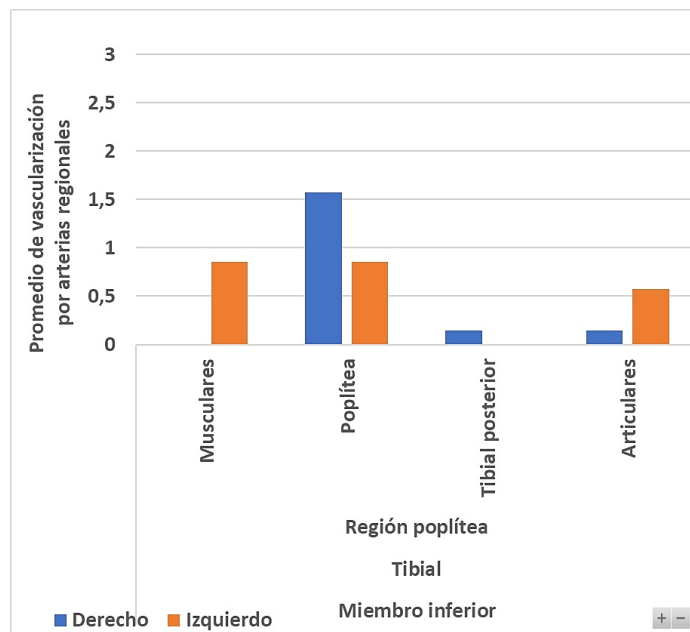
de la arteria descendente del ciático mayor (anastomosis de la arteria isquiática con la primera perforante) con preponderancia a la izquierda, y de manera exclusivamente a la izquierda, de la arteria glútea. En la **Región Femoral Dorsal**, recibe ramas muy profusamente y de manera bilateral de las tres arterias perforantes de la arteria femoral profunda, en menor medida de la arteria circunfleja dorsal y musculares. A la izquierda se ha registrado la variedad de la arteria descendente del nervio ciático mayor. En la **Región Poplítea**, recibe fundamentalmente ramas vasculares de la arteria homónima y en casos izquierdos de una arteria articular.



**Fig. 33. Análisis Vascularización del Nervio Ciático. Simetría de Distribución. (a=a. No existen diferencias significativas de simetría).**

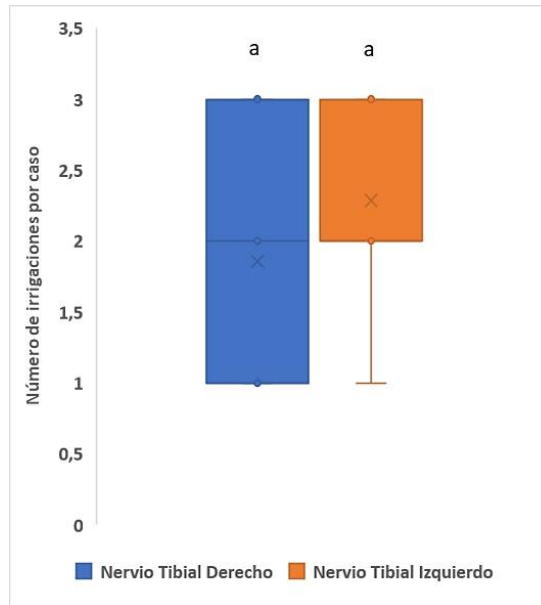
El Nervio Ciático no presentó diferencias desde el punto de vista significativo en cuanto a lateralidad en los casos estudiados.

### 5- Nervio Tibial:



**Fig. 34. Análisis Vascularización del Nervio Tibial.**

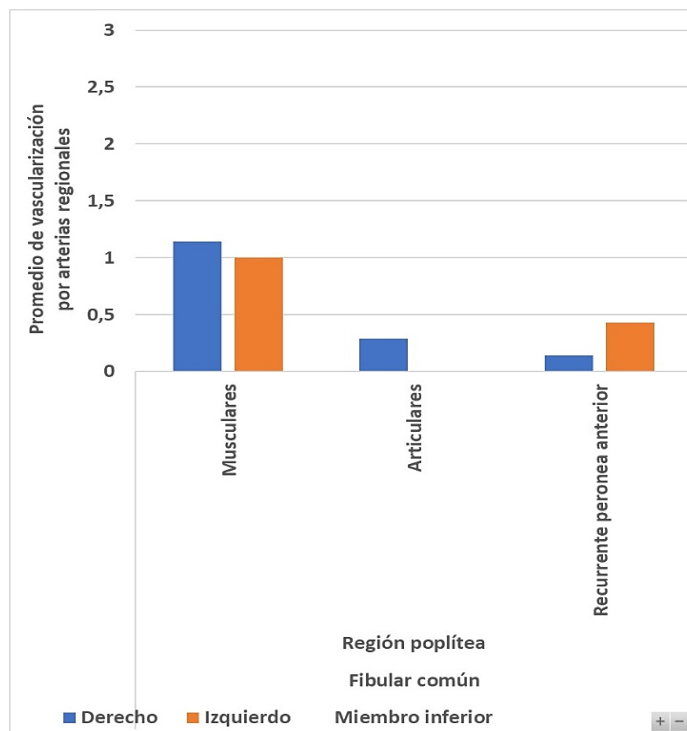
El *Nervio Tibial*, correspondiente a la región poplítea (Nervio Ciático Poplíteo Interno o Medial), recibe ramas fundamentalmente de la arteria poplítea, en menor medida desde las arterias articulares de la rodilla. Del lado izquierdo, se han hallado ramas de las arterias musculares y a la derecha provenientes de la arteria tibial posterior.



**Fig. 35. Análisis Vascularización del Nervio Tibial. Simetría de Distribución. (a=a. No existen diferencias significativas de simetría).**

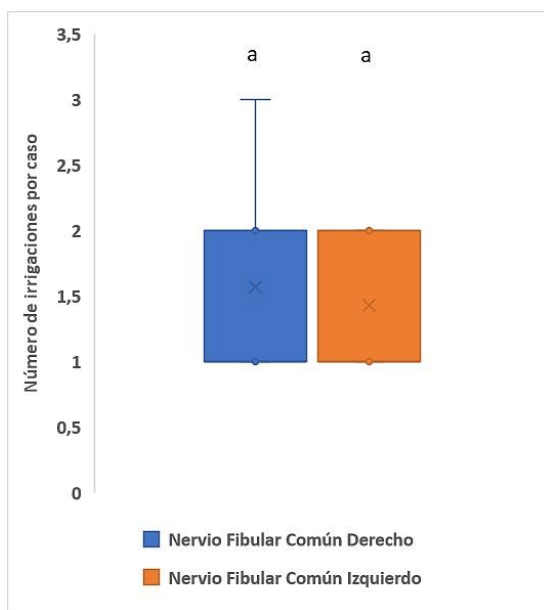
El Nervio Tibial no presentó diferencias significativas del lado derecho respecto al lado izquierdo.

#### 6- Nervio Fibular Común:



**Fig. 36. Análisis Vascularización del Nervio Fibular Común.**

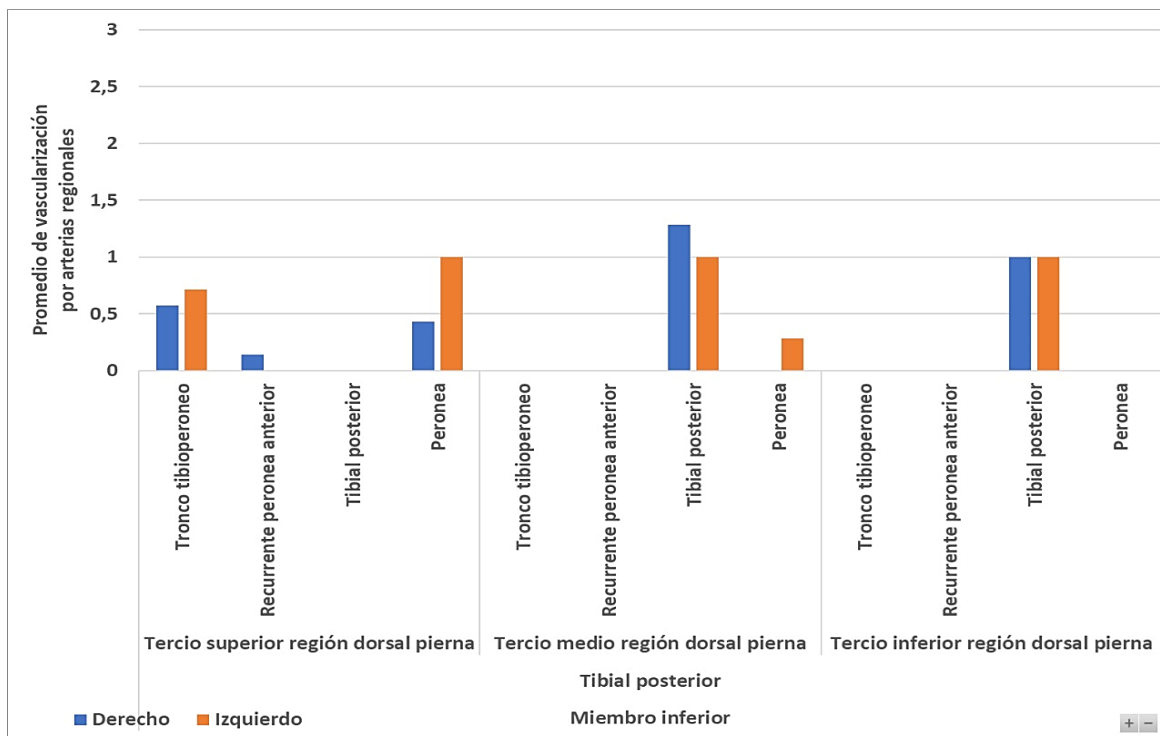
El *Nervio Fibular Común* (Nervio Ciático Poplíteo Externo o Lateral), en la región lateral poplítea, recibe ramas vasculares predominantemente musculares. Luego puede recibir vasos provenientes de la arteria recurrente peronea anterior en su trayecto yuxtaperoneo. Se han hallado casos de ramas articulares, exclusivamente del lado de los casos derechos disecados.



**Fig. 37. Análisis Vascularización del Nervio Tibial. Simetría de Distribución. (a=a. No existen diferencias significativas de simetría).**

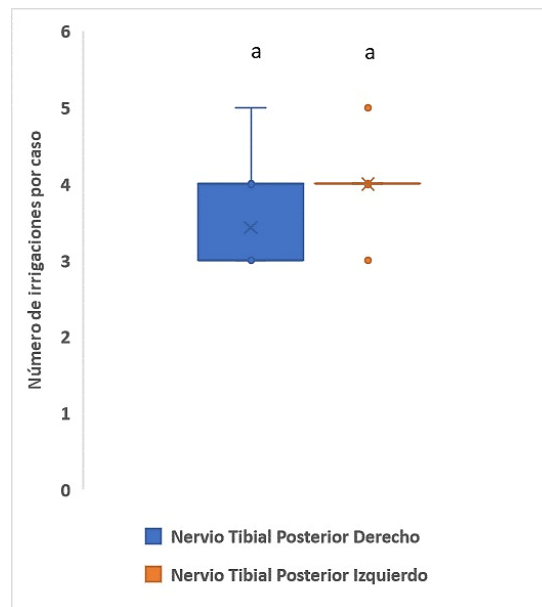
No se han hallado diferencias significativas de simetría para el Nervio Fibular Común.

## 6- Nervio Tibial Posterior:



**Fig. 38. Análisis Vascularización del Nervio Tibial Posterior.**

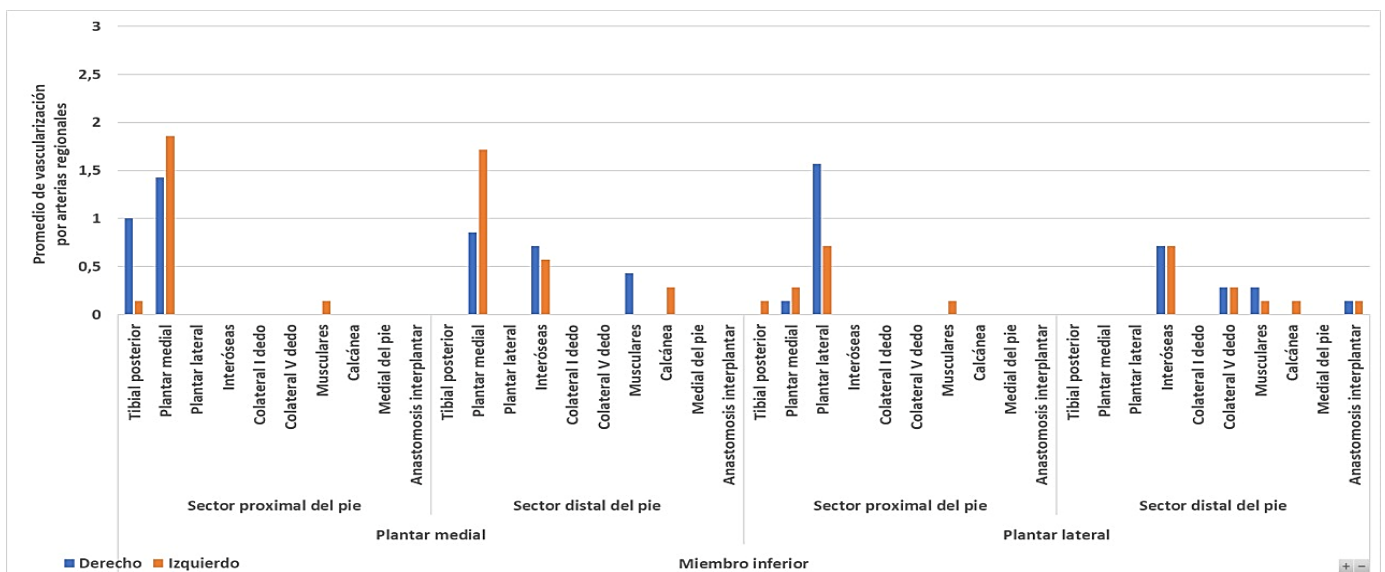
El *Nervio Tibial Posterior*, en la *Región Superior Dorsal de la Pierna*, recibe ramas de la arteria peronea, a predominio de la izquierda y del tronco arterial tibioperoneo a ambos lados. De los especímenes derechos disecados, se observaron ramas provenientes de la arteria recurrente peronea anterior. En la *Región Media Dorsal de la Pierna*, el nervio recibe ramas arteriales fundamentalmente de la arteria tibial posterior. De los especímenes izquierdos surgieron ramas de la arteria peronea en menor medida. En La *Región Inferior Dorsal de la Pierna*, recibe exclusivamente y ambos lados ramas de la arteria tibial posterior distal.



**Fig. 39. Análisis Vascularización del Nervio Tibial Posterior. Simetría de Distribución. (a=a. No existen diferencias significativas de simetría).**

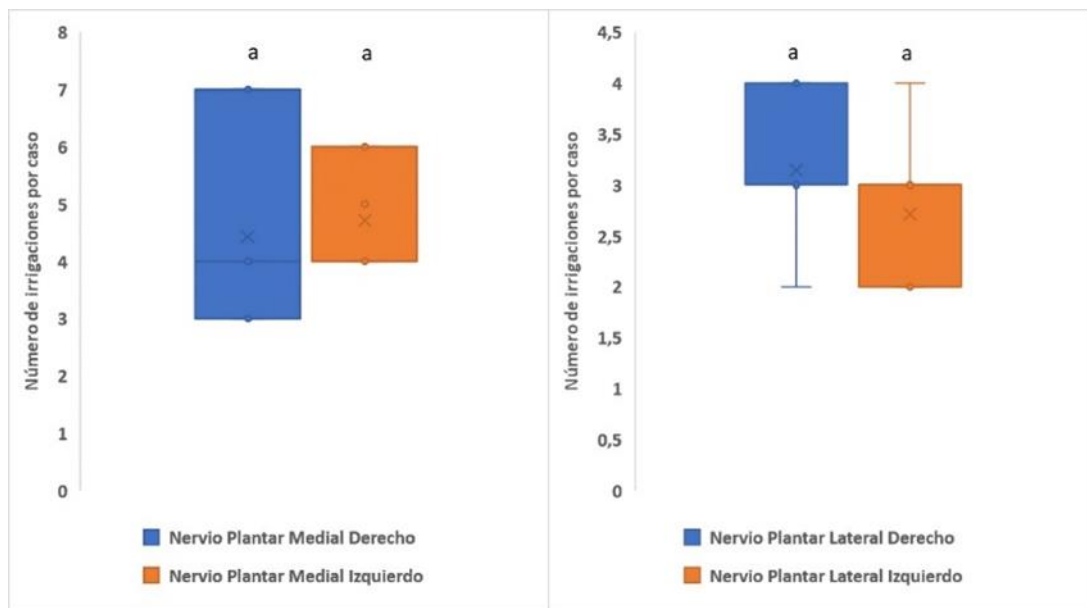
El Nervio Tibial Posterior no encuentra diferencias significativas de distribución de simetría estadísticamente significativas en esta investigación.

## 6- Nervios Plantares:



**Fig. 40. Análisis Vascularización de los Nervios Plantares.**

Los *Nervios Plantares*, terminales del Nervio Tibial Posterior, reciben en el *Sector Proximal del Pie* en el *Nervio Plantar Medial*, ramas de la arteria plantar lateral y de la arteria tibial posterior, en mayor medida a la derecha. A la izquierda en menor medida de las arterias musculares. En el *Sector Distal*, recibe ramas de la arteria plantar medial fundamentalmente, de las arterias interóseas en menor medida, de las arterias musculares a la derecha y de la arteria calcánea a la izquierda. En el *Sector Proximal del Pie*, el *Nervio Plantar Lateral*, recibe ramas arteriales de la arteria plantar lateral, a predominio derecho, En menor medida y a ambos lados, por ramas de la arteria plantar medial. Del lado izquierdo, exclusivamente, recibió ramas de las arterias musculares y tibial posterior. En el *Sector Distal del Pie*, recibió ramas de las arterias interóseas, colaterales del V dedo, Musculares, anastomótica intercalcánea y del lado izquierdo, de la arteria calcánea.



**Fig. 41. Análisis Vascularización de los Nervios Plantares. Simetría de Distribución. (a=a. No existen diferencias significativas de simetría).**

No se hallaron diferencias estadísticas significativas en cuanto a simetría vascular en los nervios plantares.

- ANALISIS PORCENTUALES. PROMEDIOS.

<b>Miembro Superior</b>				
<b>Nervio</b>	<b>Casos Analizados</b>	<b>Lado</b>	<b>Total de Vascularizaciones</b>	<b>Promedio</b>
<b>Plexo Braquial</b>	<b>5</b>	<b>Derecho</b>	41	8,20
		<b>Izquierdo</b>	29	5,80
<b>Musculocutáneo</b>	<b>12</b>	<b>Derecho</b>	47	3,92
		<b>Izquierdo</b>	37	3,08
<b>Mediano</b>	<b>10</b>	<b>Derecho</b>	51	5,10
		<b>Izquierdo</b>	65	6,50
<b>Cubital</b>	<b>7</b>	<b>Derecho</b>	57	8,14
		<b>Izquierdo</b>	41	5,86
<b>Axilar</b>	<b>7</b>	<b>Derecho</b>	16	2,29
		<b>Izquierdo</b>	10	1,43
<b>Radial</b>	<b>8</b>	<b>Derecho</b>	72	9,00
		<b>Izquierdo</b>	51	6,38

**Tabla 16.** Análisis Porcentuales de Distribución Vascular en Nervios del Miembro Superior.

<b>Miembro Inferior</b>				
<b>Nervio</b>	<b>Casos Analizados</b>	<b>Lado</b>	<b>Total de Vascularizaciones</b>	<b>Promedio</b>
<b>Plexo Lumbar</b>	<b>9</b>	<b>Derecho</b>	58	6,44
		<b>Izquierdo</b>	65	7,22
<b>Femoral</b>	<b>5</b>	<b>Derecho</b>	12	2,40
		<b>Izquierdo</b>	9	1,80
<b>Obturador</b>	<b>5</b>	<b>Derecho</b>	10	2,00
		<b>Izquierdo</b>	14	2,80
<b>Plexo Sacro</b>	<b>10</b>	<b>Derecho</b>	31	3,10
		<b>Izquierdo</b>	15	1,50
<b>Ciático Mayor</b>	<b>12</b>	<b>Derecho</b>	57	4,75
		<b>Izquierdo</b>	68	5,67
<b>Tibial</b>	<b>7</b>	<b>Derecho</b>	13	1,86
		<b>Izquierdo</b>	16	2,29
<b>Fibular Común</b>	<b>7</b>	<b>Derecho</b>	11	1,57
		<b>Izquierdo</b>	10	1,43
<b>Tibial Posterior</b>	<b>7</b>	<b>Derecho</b>	24	3,43
		<b>Izquierdo</b>	28	4,00
<b>Plantar Medial</b>	<b>7</b>	<b>Derecho</b>	31	4,43
		<b>Izquierdo</b>	33	4,71
<b>Plantar Lateral</b>	<b>7</b>	<b>Derecho</b>	22	3,14
		<b>Izquierdo</b>	19	2,71

**Tabla 17.** Análisis Porcentuales de Distribución Vascular en Nervios del Miembro Inferior.

### 3.1.4. Discusión:

**-Miembro Superior: El Plexo Braquial**, en esta investigación, presentó una vascularización importante. Los **Troncos Nerviosos Primarios** recibieron ramas fundamentalmente de arterias espinales anteriores, tiroideas inferiores y vertebrales. Sunderland (1.945), Tonkoff (1.898), Ramage (1.927) y Bowden (1.960), determinaron que se nutren fundamentalmente de la arteria vertebral, de la arteria cervical transversa, y de la arteria tiroidea inferior, coincidiendo en cuanto a número y forma directa de abordar los troncos nerviosos radiculares. Describieron una variedad no hallada en este estudio en la porción inferior, a través de ramas vasculares provenientes de la arteria intercostal superior y el tronco cérvico intercostal. Los **Troncos Nerviosos Secundarios** recibieron ramas colaterales de la arteria subclavia y de la arteria cervical transversa. Recibió ramas de la arteria escapular dorsal. Sunderland (1.945), coincide fundamentalmente en la importancia de las ramas vasculares provenientes de la arteria Subclavia, al igual que en esta investigación, así como ramas provenientes de la arteria escapular superior, y cervical transversa, arterias colaterales de la anterior. En las ramas dorsales, describe ramas provenientes de la arteria Axilar y de arteria tóracoacromial, variedades no encontradas en las disecciones.

El **Nervio Músculocutáneo**, en este estudio, en el **Área Precoracobraquial**, recibe ramas de las arterias musculares del coracobraquial y bíceps. A la izquierda han predominado ramas de la arteria braquial. A la derecha casos de la arteria axilar. En el **Área Muscular Coracobraquial**, recibe ramas de la arteria axilar, fundamentalmente a la izquierda en los casos estudiados. En menor medida provienen de la arteria braquial, y musculares del músculo coracobraquial. En el **Área Postcoracobraquial**, recibe ramas fundamentalmente provenientes de la arteria braquial y en casos derechos, de las arterias musculares del tríceps braquial. Se ha dividido topográfica y arbitrariamente en tres segmentos del nervio antes, durante y luego de la fenestración del músculo coracobraquial para facilitar su descripción. Como se observó, la mayoría de las arterias provienen de ramas directas musculares. Sunderland (1.945), describe ramas de la arteria circunfleja ventral, rama de la braquial, sino es suplida por ramas delgadas y descendentes provenientes de la arteria axilar o braquial profunda (dorsal). En la porción distal describe ramas nutricias musculares, y ramas (dos) provenientes de la recurrente radial. Describe varias ramas (cinco) bastante regulares provenientes de la arteria radial. De esta manera, existen diferencias entre ambas investigaciones, ya que el autor le otorga mayor importancia a la vascularización del nervio a través de ramas musculares.

El **Nervio Mediano**, en esta investigación, en la **Región Axilar**, recibe ramas de la arteria homónima fundamentalmente. En especímenes izquierdos, se han observado ramas provenientes de las arterias braquial y muscular del pectoral menor. En la **Región Braquial**, recibe ramas de la arteria homónima, y en casos derechos, de la arterias axilar y circunfleja ventral. En el **Pliegue del Codo**, recibe ramas de la arteria colateral radial superficial a predominio izquierdo, ramas braquiales, del pronador redondo a la derecha y de las arterias del nervio mediano y recurrentes, del lado izquierdo. En el **Antebrazo**, recibe mayoritariamente ramas de la arteria radial, del nervio mediano, del músculo pronador a la izquierda,



interósea antebraquial, y en menor medida, de la cubital y colateral medial a la derecha. En la *Región de la Mano*, recibe ramas de la arteria radial, en especímenes del lado izquierdo.

Sunderland (1.945), en sus tablas del volumen de Vascularización de los Nervios Periféricos, determinó que el Nervio Mediano recibe en la Región Axilar, ramas vasculares descendentes a través de las raíces que lo originan. La arteria Axilar, así como la acromiotorácica, torácica lateral y subescapular, nutren profusamente el nervio en esta región. Destaca una variedad vascular supratroclear a nivel del codo. En 20 de 37 especímenes describe ramas de la arteria axilar a nivel de las dos raíces de origen del nervio mediano. Robinson (1.910), describe esta variedad en 2/3 de los casos. El autor describe una rama nutricia del nervio, proveniente de manera constante de la arteria Axilar. Esta larga arteria, variedad denominada por Tonkoff (1.898-1.907), fue descrita hasta la región del codo, como “arteria nutricia del nervio mediano”, siendo el único caso de una serie investigada. Ramage (1.927), describe al nervio mediano recibiendo ramas vasculares provenientes de las arterias axilar, braquial (una a cuatro ramas), y una rama constante supratroclear. Bartholdy (1.897), describe ramas provenientes de la arteria axilar, aunque le otorga a la braquial un alto promedio de ramas directas (cinco a diez), además de ramas supratrocleares y musculares bicipitales. Tonkoff (1.898), describe ramas de la arteria axilar, de la arteria braquial (una a cuatro ramas), supratroclear (una a dos ramas), Más atrás en el tiempo, los reconocidos anatomistas Quènu y Lejars (1.890-1.892), reconocieron ramas braquiales y supratrocleares, así como Bourguet (1.913), describió ramas largas intrafasciculares provenientes de la arteria braquial, para el autor, en una simple distribución. En la región del codo y antebraquial proximal, Sunderland (1.945), refiere a las arterias terminales de la braquial, la arteria interósea común, y la cubital recurrente inferior. En el antebrazo, el mismo autor, manifiesta que no hay una distribución constante, entre ramas provenientes de las arterias cubital, radial e interósea ventral. La mayoría de las veces, esta “descompensación”, es suplida por la arteria propia satélite del nervio mediano. Estudios de Tonkoff (1.898) son similares, y determina que el nervio está vascularizado por las mismas arterias, además de las recurrentes cubitales inferiores. Ramage (1.927) le da importancia a la arteria nutricia del nervio mediano como un verdadero sistema perineural. En la región de la muñeca, cuando no se halla vascularización de la arteria nutricia del nervio mediano, son las arterias cubital y radial, las que lo nutren en una a cuatro ramas. La arteria interósea ventral participa otorgando una a cuatro ramas para el nervio. Bartholdy (1.927) le presta importancia aun plexo vascular para el nervio, formado por ramas distales de las arterias cubital y radial. Bourguet, Quènu y Lejars concluyen de manera similar. En general, los autores concluyen que la arteria braquial es la gran arteria del nervio mediano en el brazo. En el antebrazo, determinan que la vascularización proviene a nivel proximal, a través de la arteria nutricia satélites del nervio, así como en el sector distal se origina de las arterias cubital, radial e interósea ventral. Ramage describe al nervio recibiendo numerosas ramas vasculares de diferentes orígenes, pero cuando esta situación no es frecuente, existe un sistema “simple” descendente de la arteria nutricia del nervio, que lo recorre a lo largo de su trayecto. Sunderland (1.945) refiere elípticamente la vascularización del nervio mediano en la mano, fundamentalmente a través de ramas directas de la arteria radial, de manera similar a esta investigación

El **Nervio Cubital**, en esta investigación, en la **Región Axilar**, está irrigado por ramas de la arteria homónima. En un caso a la derecha por una rama de la arteria torácica lateral. En la **Región Braquial**, recibe ramas de la arteria braquial, en el lado derecho se han detectado ramas de la arteria colateral medial superficial. En el **Canal Olecraniano**, recibe ramas exclusivamente de la arteria recurrente cubital. En la **Región Antebraquial**, recibe ramas exclusivamente de la arteria cubital. En la **Mano**, le aporta la arteria cubital en su tramo terminal, y desde el arco palmar profundo a la izquierda predominantemente, y en casos derechos del arco palmar superficial de la mano.

Sunderland (1.945) determinó un patrón similar a la investigación efectuada. En la región Axilar, es la arteria homónima la principal aportante al nervio cubital. En la región braquial. La misma arteria nutre al nervio a través de varias ramas. En el codo, ramas de arterias recurrentes cubitales. En el antebrazo la arteria cubital es satélite al nervio y lo nutre muy profusamente. En la mano, la arteria cubital es la principal rama vascular del nervio. Ocasionalmente halló ramas provenientes de la arteria braquial dorsal o profunda. Tonkoff (1.898), encontró una arteria nutricia perineural proveniente desde la arteria axilar junto a arterias musculares provenientes desde la arteria axilar. Bartholdy (1.927), determinó que el nervio cubital se halla vascularizado por las arterias axilar, braquial y cubital, y profusamente a través de ramas musculares. Este investigador argumenta que el nervio es vascularizado por ramas arteriales musculares y no directamente desde la arteria braquial, aunque es el único autor que concluye de esta manera. Ramage (1.927), agregó la descripción de ramas de la arteria subescapular a nivel proximal y de la arteria supratroclear a nivel distal del brazo. Sunderland (1.945), describe ramas provenientes del arco anastomótico de la arteria supratroclear con la arteria recurrente cubital inferior. Bartholdy agregó una variedad proveniente de la arteria muscular del flexor común profundo. Sunderland (1.945), en el antebrazo proximal determinó en sus estudios que el nervio cubital se nutre a través de la arteria recurrente cubital, y en el sector distal por ramas directas de la arteria cubital. Tonkoff determinó que la arteria cubital le otorga entre tres y cuatro ramas vasculares para el nervio. Ramage constató en sus estudios que el nervio recibe entre una y tres ramas vasculares de la arteria recurrente cubital y hasta siete directamente de la arteria cubital. Bertholdy describió una periodicidad de aparición de una arteria cada dos cm. para el nervio, provenientes de la arteria cubital. Sunderland, Tonkoff, Ramage y otros autores coinciden que en el antebrazo la vascularización del nervio es mayor que en la zona proximal, pero aclaran que este factor no hace a la mejor calidad de vascularización del nervio a nivel proximal. No hay una descripción precisa de la vascularización del nervio en la mano por parte de estos autores.

El **Nervio Radial**, en este estudio, en la **Región Axilar**, recibe ramas de la arteria homónima. Sólo a la derecha se observó el aporte de una arteria muscular. En la **Región Braquial Dorsal**, recibe ramas de la arteria braquial dorsal preponderantemente. En menor número de casos de la arteria del músculo vasto lateral y en un caso derecho, de la arteria del braquiorradial. En el **Pliegue Lateral del Codo**, recibe ramas de la arteria recurrente radial ventral y a la derecha, se registró una rama de la arteria braquial dorsal. En el **Antebrazo**, predominan ramas de la arteria radial en todo su trayecto y del lado derecho, ramas de la arteria

del músculo braquiorradial. En la **Región Dorsal de la Mano**, recibe ramas predominantes del arco vascular dorsal de la mano y de la arteria radial, en menor medida.

Sunderland (1.945), determinó que las ramas vasculares para el nervio radial provienen de la arteria axilar, la braquial, la braquial dorsal, en la región braquial dorsal, la arteria recurrente radial en el codo anastomosada a la rama de la arteria braquial posterior y la arteria radial en el antebrazo, no describiendo las ramas en la mano. Ramage (1.927) coincide en general con el autor anterior, aunque agrega variedades de la arteria subescapular y le otorga un alto promedio de ramas provenientes de la arteria braquial posterior en el canal de torsión humeral, sobre todo de ramas musculares. Tonkoff (1.898) describe una rama vascular directa y nutricia para el nervio en la región braquial posterior (arteria nutricia). Esta arteria según Bartholdy puede provenir desde la arteria axilar o bien braquial. Estudiado por Ramage, Sunderland no llegó a confirmarlo. En el canal radial, los diferentes autores determinan en un número de uno a nueve ramas vasculares para el nervio radial. Ramage y Sunderland coinciden en que las áreas mejor perfundidas en este segmento son las zonas proximal alta y distal baja. Autores como Bourguet (1.913), describieron que no existen ramas descendentes a través del canal de torsión radial, pero sí a través de colaterales que llegan escalonadamente. En el pliegue del codo, según Tonkoff y Sunderland refieren a las arterias braquial profunda en la porción distal, así como ramas de la recurrente radial y su anastomosis con las ramas distales de la arteria braquial profunda o dorsal. Bartholdy (1.927) refirió en el antebrazo ramas de la arteria radial y Tonkoff (1.898) describió ramas para el nervio desde arterias cutáneas y ramas musculares en un promedio de cinco. La rama profunda o muscular, recibe ramas de la arteria interósea y de la arteria del músculo supinador.

El **Nervio Axilar**

(Circunflejo), en este trabajo, en la **Región Axilar**, recibe ramas de la arteria subclavia predominantemente, así como ramas de las arterias axilar, circunfleja dorsal, escapular inferior, y en casos en especímenes derechos de las arterias musculares y circunfleja ventral, en menor medida. En la **Región Deltoidea**, recibe ramas exclusivamente de la arteria circunfleja dorsal.

Según Sunderland (1.945), el nervio axilar se nutre con ramas indirectas de la arteria axilar y la subescapular. Recibe, además, una o dos ramas provenientes de la arteria circunfleja dorsal que acompañan al nervio hasta los haces profundo del músculo deltoides.

**-Miembro Inferior:** El **Plexo Lumbar** está profusamente vascularizado según esta investigación, así como las ramas terminales en el trayecto pelviano. Los **Troncos de Origen**, se irrigan por las ramas vasculares lumbares de L1-L5 y de L2-5. Los **Nervios Abdominogenitales** están irrigados por las arterias lumbares L1 predominantemente a la izquierda, L2 y L4 con predominio a la derecha y L3, L5 con predominio a la izquierda. El Nervio **Cutáneofemoral**, recibe ramas de L2 a la izquierda y predominantemente de L3 y L4 a la derecha. El Nervio **Génitofemoral**, recibe ramas de arterias L3 a la izquierda en su mayoría y de L2, arteria epigástrica inferior e ilíaca externa, a la derecha. En **Nervio Femoral** (trayecto pelviano), recibe de ambos lados ramas de arterias lumbares L5, L4, L3-4, arteria

circunfleja ilíaca profunda, arteria iliolumbar y de lumbar L2 a la derecha. El *Nervio Obturador*, recibe ramas de la arteria obturatriz predominantemente, y de ambos lados de la arteria epigástrica inferior y de la arteria ilíaca interna o hipogástrica.

Sólo Sunderland (1.945), refiere a la vascularización del plexo Lumbar muy elípticamente al abordar el origen de los ramos nerviosos terminales. Así menciona a ramas que recibe de la arteria iliolumbar y de la arteria obturatriz, para el origen del nervio obturador. Para el nervio femoral, recibe ramas de la arteria iliolumbar y Buitink (1.934) describió ramas que recibe de la arteria circunfleja ilíaca profunda. No existe literatura respecto a la descripción de un patrón de distribución vascular sobre el origen de las raíces de origen del plexo lumbar.

El *Nervio Femoral* (Trayecto Inguinofemoral), según lo investigado en este trabajo, recibe ramas de la arteria femoral principalmente, de la arteria muscular del cuádriceps, con tendencia a la izquierda, y del lado derecho, además, registró casos de las arterias femoral dorsal (profunda) y epigástrica inferior en menos casos.

Sunderland (1.934), el nervio recibe ramas de la arteria iliolumbar y la arteria circunfleja ilíaca profunda, en la región pelviana. En la región femoral, sólo describió ramas provenientes de la arteria circunfleja ilíaca superficial.

El *Nervio Obturador*, en el trayecto inguinofemoral, se halla vascularizado por la arteria femoral predominantemente. En menor medida por la arteria del músculo pectíneo. En especímenes del lado izquierdo se han hallado ramas vasculares de las arterias femoral dorsal o profunda y para el músculo aductor.

Sunderland (1.945), refiere a la vascularización del nervio obturador en la región pelviana, a través de ramas de la arteria iliolumbar y obturatriz en el canal obturador. En la región femoral, a través de la arteria obturatriz, sin especificar el recorrido.

El *Plexo Sacro*, recibe de manera bilateral en este estudio, ramas de la arteria sacra lateral superior, a predominio derecho, de la arteria glútea inferior, a predominio de la derecha y de la arteria sacra lateral inferior, a predominio de la izquierda.

Hyrtl (1.864) y Bartholdy (1.937) coinciden en los aportes vasculares de las raíces del nervio ciático, a nivel del plexo sacro a través de ramas vasculares directas provenientes de las arterias glútea superior y la pudenda interna (rareza según Sunderland, 1.945).

El *Nervio Ciático*, para este estudio, en la *Región Glútea*, recibe ramas mayoritariamente de la arteria isquiática, luego de la arteria satélite del nervio ciático mayor, con predominio a la derecha, así como en menor medida de la arteria descendente del ciático mayor (anastomosis de la arteria isquiática con la primera perforante) con preponderancia a la izquierda, y de manera exclusivamente a la izquierda, de la arteria glútea. En la *Región Femoral Dorsal*, recibe ramas muy

profusamente y de manera bilateral de las tres arterias perforantes de la arteria femoral profunda, en menor medida de la arteria circunfleja dorsal y musculares. A la izquierda se ha registrado la variedad de la arteria descendente del nervio ciático mayor. En la **Región Poplítea**, recibe fundamentalmente ramas vasculares de la arteria homónima y en casos izquierdos de una arteria articular.

Sunderland (1.945), refiere detalladamente en sus investigaciones, la vascularización del nervio ciático. En la región glútea describe las ramas que recibe desde las arterias glútea superior y la pudenda interna (variedad infrecuente). A nivel del tubérculo isquiático, se concentran varias ramas arteriales provenientes de la arteria glútea inferior o desde la circunfleja ilíaca profunda, datos sustentados por los prestigiosos anatomistas Haller (1.756) y Sappey (citado por Tonkoff). En el muslo, está profusamente nutrido por ramas perforantes de la arteria femoral dorsal o profunda y una variedad proveniente a la altura del músculo aductor mayor o tercer aductor. Oscilaban entre una rama y catorce, en general de manera directa. Tonkoff (1898), destacó el aporte de las arterias perforantes y describió una que proviene del primer arco, y que Sunderland denominó rama crucial. Otros autores como Hyrtl, (1.864), Henle (1.868), Quènu y Lejars (1.892), Bartholdy (1.937), Buitink (1.934), describen arterias nutricias constantes desde las arterias perforantes, que ingresan al grueso tronco nervioso en sentido anterolateral. En la región poplítea, describen la vascularización junto a los nervios terminales.

El **Nervio Tibial**, en la investigación, correspondiente a la región poplítea (Nervio Ciático Poplíteo Interno o Medial), recibe ramas fundamentalmente de la arteria poplítea, en menor medida desde las arterias articulares de la rodilla. Del lado izquierdo, se han hallado ramas de las arterias musculares y a la derecha provenientes de la arteria tibial posterior. El **Nervio Fibular Común** (Nervio Ciático Poplíteo Externo o Lateral), en la región lateral poplítea, recibe ramas vasculares predominantemente musculares. Luego puede recibir vasos provenientes de la arteria recurrente peronea anterior en su trayecto yuxtaperoneo. Se han hallado casos de ramas articulares, exclusivamente del lado de los casos derechos disecados.

Sunderland (1.945), describió para estos nervios, ramas provenientes de la arteria poplítea y descendentes del último arco perforante, a nivel del anillo aponeurótico del tercer músculo aductor del muslo. El nervio tibial recibe, según el autor, ramas musculares y músculocutáneas de la arteria poplítea. El nervio fibular, en cambio, recibe ramas vasculares provenientes de arterias musculares, músculocutáneas y articulares o geniculadas, a nivel del cuello del peroné. Diversos autores han descrito que el nervio se nutre desde diferentes orígenes, como desde la arteria poplítea (Haller, Walter, Portal, Henle, Bartholdy y Tonkoff), como por la arteria articular lateral superior, junto a las gemelares o surales lateral y medial (Hyrtl, Bartholdy y Tonkoff), o ramas músculocutáneas de la arteria poplítea y muscular de la arteria femoral a nivel del anillo del aductor mayor (Tonkoff 1.898).

El *Nervio Tibial Posterior*, en esta investigación en la *Región Superior Dorsal de la Pierna*, recibe ramas de la arteria peronea, a predominio de la izquierda y del tronco arterial tibioperoneo a ambos lados. De los especímenes derechos disecados, se observaron ramas provenientes de la arteria recurrente peronea anterior. En la *Región Media Dorsal de la Pierna*, el nervio recibe ramas arteriales fundamentalmente de la arteria tibial posterior. De los especímenes izquierdos surgieron ramas de la arteria peronea en menor medida. En La *Región Inferior Dorsal de la Pierna*, recibe exclusivamente y ambos lados ramas de la arteria tibial posterior distal.

Según Sunderland (1.945), el nervio tibial posterior recibe varas ramas arteriales provenientes de la arteria tibial posterior, en intervalos regulares, en un número de 2 a 11. Además, se nutre a través de ramas provenientes de la arteria peronea y musculares a nivel proximal. En el tercio medio, recibe un promedio de cuatro ramas de la arteria tibial posterior y una o dos desde la peronea o desde ramas musculares. El tercio distal, maleolar medial, recibe una profusa irrigación desde la arteria tibial posterior, siendo más profusa que en el tercio proximal.

Los *Nervios Plantares*, terminales del Nervio Tibial Posterior, reciben en el *Sector Proximal del Pie* en el *Nervio Plantar Medial*, ramas de la arteria plantar lateral y de la arteria tibial posterior, en mayor medida a la derecha. A la izquierda en menor medida de las arterias musculares. En el *Sector Distal*, recibe ramas de la arteria plantar medial fundamentalmente, de las arterias interóseas en menor medida, de las arterias musculares a la derecha y de la arteria calcánea a la izquierda. En el *Sector Proximal del Pie*, el *Nervio Plantar Lateral*, recibe ramas arteriales de la arteria plantar lateral, a predominio derecho, En menor medida y a ambos lados, por ramas de la arteria plantar medial. Del lado izquierdo, exclusivamente, recibió ramas de las arterias musculares y tibial posterior. En el *Sector Distal del Pie*, recibió ramas de las arterias interóseas, colaterales del V dedo, Musculares, anastomótica intercalcánea y del lado izquierdo, de la arteria calcánea.

Los autores no describen la vascularización de los nervios terminales plantares medial y lateral.

### 3.1.5. Conclusiones Generales. Consideraciones Finales:

Los objetivos primarios establecidos en este estudio, estuvieron pendientes a determinar específicamente las áreas mejor desde el punto de vista de la variable numérica de arterias que perfunden los nervios periféricos de los miembros, a efectos de determinar un mapeo de zonas factibles de efectuar microanastomosis y reparación quirúrgica, para la preservación de los mismos, fundamentalmente en cirugía oncológica.

Cabe destacar que otras variables posibles y necesarias para afirmar el concepto de “áreas mejor profundidas de un nervio”, constituyen el estudio de las variables morfológicas del vaso nervioso, al cual se alude en la presente investigación de manera cualitativa, pero no se toma como variable de análisis. Asimismo, el diámetro de los vasos de la *vasa nervorum*, el cual requiere microscopía de precisión, son parámetros de futuros estudios más abarcativos.

Otro patrón a determinar a futuro sería el factor dinámico o funcional, a medir in vivo por medios imagenológicos, o en el campo de la medicina nuclear o la hemodinamia vascular.

Aclarados estos puntos de exclusión,

Los resultados conducen a las siguientes conclusiones:

- 1- Los *Plexos Braquial, Lumbar y Sacro*, se hallan perfundidos de manera profusa. Permitirían excelentes anastomosis neuronales. La investigación encuentra simetría de lateralidad en los tres plexos estudiados.
- 2- El *Nervio Músculocutáneo*, presenta una distribución uniforme de arterias a lo largo del recorrido, fundamentalmente de ramas de la arteria braquial dorsal o profunda. Merma la cantidad de vasos en la zona distal. Existe simetría de distribución en las muestras estudiadas.
- 3- El *Nervio Mediano*, en su largo recorrido, recibe una profusa irrigación en la región axilar por la arteria axilar, en la región braquial por la arteria homónima, de manera predecible. Donde está mayormente vascularizado es en la región antebraquial por múltiples ramas provenientes de las arterias radial y musculares predominantemente. En la mano, la rama tenar está pobremente vascularizada por la arteria radial. Se hallaron asimetrías en cuanto a lateralidad de los casos estudiados.
- 4- El *Nervio Cubital* está mejor nutrido a nivel distal en el antebrazo, por la arteria cubital, sobre todo en los tercios superior y distal. En la mano recibe una adecuada vascularidad a través de la arteria cubital y los arcos palmares. Se halló asimetría de distribución.
- 5- El *Nervio Axilar*, se halla más vascularizado a nivel axilar por ramas axilares y subclavias. La zona deltoidea o terminal es pobre cuantitativamente. Se halló asimetría de distribución.
- 6- El *Nervio Radial*, presenta la zona más vascularizada a nivel del canal de torsión radial, en la región braquial posterior por la arteria homónima. Se halló asimetría de distribución en la presente investigación.

- 7- El *Nervio Femoral*, a nivel inguinofemoral, al igual que el *Nervio Obturador*, presentan una vascularización uniforme a través de las ramas de la arteria femoral y musculares. Se observó asimetría de lateralidad.
- 8- El *Nervio Ciático*, recibe ramas transversales importantes a nivel de la región glútea a través de las arterias glútea e isquiática y un ramo satélite de gran calibre. En la región femoral dorsal, las arterias perforantes provenientes de la arteria femoral dorsal o profunda, aseguran largas cadenas de nutrición interfascicular. El segmento distal a nivel del triángulo superior de la región poplítea se halla menos vascularizado por ramas de la arteria poplítea y músculo-articulares. No existe asimetría en la lateralidad en cuanto a la distribución en el presente estudio.
- 9- Los *Nervios Tibial y Fibular Común*, en la región poplítea, reciben ramas de la arteria homónima, y en menor medida por arterias musculares y articulares, sobre todo el último. Presentan simetría de lateralidad en esta investigación.
- 10- El *Nervio Tibial Posterior*, recibe regularmente ramas de la arteria homónima, pero su nutrición es más pobre en el tercio distal. Presenta simetría de distribución.
- 11- Los *Nervios Plantares*, reciben ramas regulares de la arteria tibial posterior y la arteria plantar medial en su zona proximal. A nivel distal su irrigación es heterogénea y constante, generalmente simétrica. Existe un sistema anastomótico interplantar, como hallazgo vascular. Existe simetría de lateralidad en el presente estudio.
- 12- En general, y a excepción del nervio ciático, los nervios largos presentaron **asimetría de distribución** vascular en el trabajo de investigación.
- 13- Los nervios largos del miembro superior están mejor perfundidos en la axila, en la región media del brazo, y la porción medio proximal del antebrazo.
- 14- Los *Nervios Cubital y Radial* en la región de la mano, reciben un mayor número de ramas vasculares que el *Nervio Mediano*.
- 15- El *Nervio Ciático* está mejor perfundido en el tercio medial a través de las ramas perforantes.
- 16- El *Nervio Tibial Posterior* presenta un déficit de vascularización en el tercio distal.
- 17- En general, se coincidió con la literatura clásica, la cual es realmente antigua, en lo que refiere a la distribución cuantitativa de los vasos que vascularizan los nervios en los diferentes sectores, siendo referencia Sunderland (1.945). Se aportó material inédito en la descripción de la nutrición nerviosa en las regiones de la mano (palmar) y el pie (plantar).

Del material investigado, puede plantearse la importancia del mismo para la descripción de la Anatomía, así como las bases para la cirugía del trauma y oncológica de los miembros.

Si bien el estudio de la vascularización en los nervios periféricos se da en la literatura mundial de manera no muy extendida a través investigaciones, las experiencias descriptas se basan en el campo de la traumatología y estudios experimentales en animales y cadáveres.

No siempre puede afirmarse que estas experiencias morfológicas puras puedan ser extrapoladas al campo de la conservación de miembros y su funcionalidad en la cirugía de los tumores de las extremidades.



**Un factor probablemente decisivo para diferenciar el valor científico de este tipo de investigaciones en oncología se basa, justamente, en el factor temporal.**

**Mientras los traumatismos de los miembros de diversa índole, requieren celeridad y urgencia en su resolución, la cirugía oncológica de partes blandas (sarcomas), permite una debida programación en el proceso de reseccabilidad con márgenes de seguridad establecidos en las pautas internacionales y la correspondiente reconstrucción oncoplástica y funcional.**

Es en este campo, el de la programación quirúrgica por parte del equipo multidisciplinario, que este tipo de investigaciones encuentran su valor.

Serán pruebas y trabajos futuros los que equilibrarán en su justa medida, la importancia de la investigación en esta disciplina anátomo aplicada, que podría constituir, junto a exámenes complementarios dinámicos futuros, las reglas de la anastomosis neuro vasculares en oncología.

No obstante, la investigación debe ser cotejada con estudios de otros centros especializados, así como tener un correlato funcional de impacto neurohemodinámico, ya que funcionalmente, las estructuras se comportan de manera diferente de las especificadas desde el punto de vista exclusivamente morfológico.

Otra variable para una investigación a futuro a considerar como válido y completo este estudio, es la consideración de estudios hemodinámicos del flujo vascular nervioso. (Doppler y hemodinamia in vivo).

## **Bibliografía**

Adams, W. L. (1943). "The Blood Supply of Nerves in Anatomy". 77:243.

Adelani MA, Holt GE, Dittus RS, Passman MA, Schwartz. (2007). HS.Revascularization after Segmental Resection of Lower Extremity Soft Tissue Sarcomas. *J Surg. Oncol.*; 95:455-60.

Arráez-Aybar, L.A., Castaño-Collado, G.y Casado-Morales, M.I. (2004). Dissection from the Spanish Anatomist's Perspective: Aims, Attitudes, and Related Aspects. *Anat. Rec. (Part B: New Anat.)*, 281b:15-20.

Arráez-Aybar, L.A., Sánchez-Montesinos, I., Mirapeixc, R.M., Mompeo-Correderad, B.y Sañudo-Tejero, J.R. (2010). Relevance of human anatomy in daily clinical practice. *Annals of Anatomy* 2010; 192:341–348.

Arroyo-Jiménez, M., Marcos, P., Martínez-Marcos, A., Artacho-Pérula, E., Blaizot, X., Muñoz, M., Alfonso-Roca, M.T.y Insausti, R. (2005). Gross Anatomy Dissections and Self-Directed Learning in Medicine. *Clin. Anat.* 18:385–391.

Aziz, M.A., McKenszie, J.C., Wilson, J.S. y Cowie, R.J. (2002). The human cadaver in the age of biomedical informatics. *Anat. Rec.*, 269:20-32.

Bacsich, P. and Wyburn G. M. (1.945). The Vascular Pattern on Peripheral Nerve Duryng RepairAfter Experimental Crush Injury. *Journal Anatomy* pp. 79-9.

Blunt, M. J. Ischemic Degeneration of Nerves Fibers. *Archs. Neurology.* Pp2,528. 1.960.

Cahill, D.R.; Leonard, R.J.; Weiglein, A.H. y von Ludinghausen, M. (2002) Viewpoint: unrecognized values of dissection considered. *Surg. Radiol. Anat.* 24: 137-139.

Cozzi, E. y cols. (1.977). Irrigación Perineural de los Nervios del Miembro Superior. Sociedad Rioplatense de Anatomía. Resumen Abstract. Libro de Congreso Anual ARA.

De Barros, N.; Rodríguez, C.J.; Rodríguez, A.J.; De Negri Germano, M.A. y Cerri, G.G. (2001) The value of teaching sectional anatomy to improve CT scan interpretation. *Clin. Anat.* 2001; 14:36-41.

Drake, R.L. (2007) A Unique, Innovative, and Clinically Oriented Approach to Anatomy Education. *Acad. Med.* 82:475–478.

Dyer, G.S.M.y Thorndike, M.E.L. (2000). Quidne mortui vivos docent? the evolving purpose of human dissection in medical education. *Acad. Med.* 2000; 75:969–979.

Garrido Gómez, J. (2012). Tratamiento de las lesiones de los nervios periféricos. Tendencias actuales del tratamiento quirúrgico. *Actual. Med.* Vol. 97/nº785: 45–55.

Gorodner, A., Lagraña, R., Lagraña, G y Cabral. D. (2017). Descripción de la Nutrición Arterial de la porción Extratemporal del Nervio Facial. Importancia Quirúrgica. *Rev. Arg. Anatomía*: 84-89. ISSN 1852-9348.

Kraybill WG, Emami B, Lyss AP. (1991). Management of Soft Tissue Sarcomas of the Extremities. *Surgery*; 109:233-5.

Karakoussis, C.P, Emrich L. J., Rao, U., Khalil, M. (1988) Selective Combination of Modalities in Soft Tissue Sarcomas: Limb Salvage and Survival. *Semin. Surg. Oncol.* 4:78-81.

Karakoussis, C.P, Emrich L. J., Rao, U., Khalil, M. (1980). Limb Salvage in Soft Tissue Sarcomas with Selective Combination of Modalities. *J. Eur. Surg. Oncol.* 17:71-80.

Kline, D.G., Hackett E. R., Davis G. D. y Myers M.B. (1975). Microcirculation of The Peripheral Nerves. *J. Neurosurg.* 42:114-21.

Latarjet, J.-Ruiz Lliard, A. (2004) *Anatomía Humana*. Editorial Médica Panamericana. Barcelona, España. 4ª. Ed. ISBN 9788479037178.

Lundborg G., Brane-Mark PI. (1968) Microvascular structure and function of peripheral nerves. Vital microscopic studies of the nerves in rabbit adv. *Microcirc.* 1:66.

Lundborg, G. (1975). Structure and function of the intraneural microvessels as related trauma, edema formation, and nerve function. *J Bone Joint Surg*,57:938-48.

Llano E.G. et al. (2011). Morfología y vascularización de los nervios cubital y mediano en la región braquial del perro. *Rev Vet.* 22: 2, 109-113.

Novel, E. An; Black D. (1975) Microcirculation of the peripheral nerves *J. Neurosurg.* 42,114.

Pro, E. y Cols. (2013). *Anatomía Clínica*. Editorial Médica Panamericana. Barcelona, España. 2a. Edición. EAN 9789500601238.

Ramage, D. (1975). The Blood Supply of the Nerves of the Superior Extremity". *J. Anat.*,61:198.

Reina M.A, López A., Villanueva M.C., de Andrés J.A. y León G.I. (2000). Morfología de los nervios periféricos, de sus cubiertas y de su vascularización *Rev. Esp. Anesthesiol. Reanim.* 47, N. 10, 464-475

Sprunger, L.K. (2008). Facilitating Appreciation of Anatomical Variation and Development of Teamwork Skills in the Gross Anatomy Laboratory Using a Cadaver Reassignment System. *J.V.M.E.* 35(1):110-117.

Sunderland, S. (1975). The Blood Supply of the Upper Limb in Man. *Archs. Neurology Pshychiat.* Chicago (54:283).

Sunderland, S. (1.985). Los Nervios Periféricos y sus Lesiones. Salvat Ediciones. Barcelona, España. ISBN: 9788434519688.

Schwarzbach MH, Hormann Y, Hinz U, Bernd L, Willeke F, Mechtersheimer G, et al. (2.005). Results of limb-sparing Surgery with Vascular Replacement for Soft Tissue Sarcoma in The Lower Extremity. *J Vasc Surg.*; 42:88-97.

Tomassi, L.; Brusca di Giorgio, G.; Farina, P.; Postorivo Nauman, J. Valmaggia, J. (1983). La disección anatómica. Contribución al aprendizaje de las Ciencias Médicas. *Bibliografía Anatómica* 30(7):112 (Asociación Argentina de Anatomía).

Viñals Viñals, J.M., Gómez Rodríguez, J., Pérez Sidelnikova, D., Serra Payro, D., Palacin Porte, J., Huigueras Suñe, C. (2.013). Reconstrucción Vascular durante la Cirugía de la Extremidades: Series de Casos y Algoritmos de Manejo. *Rev. Esp. De Cir. Ortop. y Traum.* 57 (1): 21-26. Ed. Elsevier.

## ANEXO TABLAS-CASOS

### MIEMBRO SUPERIOR

#### 1-PLEXO BRAQUIAL

PLEXO BRAQUIAL  Caso 1	Troncos Primarios		Troncos Secundarios	
	Derecha	Izquierda	Derecha	Izquierda
<i>Arteria Escapular Superior</i>	2	0	0	0
<i>Arteria Tiroidea Inferior</i>	0	0	0	0
<i>Arteria Espinal Anterior</i>	2	1	0	0
<i>Arteria Vertebral</i>	0	0	0	0
<i>Arteria Colateral Subclavia</i>	0	0	3	3
<i>Arteria Escapular Dorsal</i>	0	0	1	1
<i>Arteria Cervical Transversa</i>	0	0	0	1

PLEXO BRAQUIAL  Caso 2	Troncos Primarios		Troncos Secundarios	
	Derecha	Izquierda	Derecha	Izquierda
<i>Arteria Escapular Superior</i>	0	0	0	0
<i>Arteria Tiroidea Inferior</i>	3	0	0	0
<i>Arteria Espinal Anterior</i>	2	1	0	0
<i>Arteria Vertebral</i>	0	0	0	0
<i>Arteria Colateral Subclavia</i>	0	0	2	2
<i>Arteria Escapular Dorsal</i>	0	0	2	0
<i>Arteria Cervical Transversa</i>	0	0	0	1

PLEXO BRAQUIAL Caso 3	Troncos Primarios		Troncos Secundarios	
	Derecha	Izquierda	Derecha	Izquierda
<i>Arteria Escapular Superior</i>	0	0	0	0
<i>Arteria Tiroidea Inferior</i>	2	1	0	0
<i>Arteria Espinal Anterior</i>	2	0	0	0
<i>Arteria Vertebral</i>	0	0	0	0
<i>Arteria Colateral Subclavia</i>	0	0	2	3
<i>Arteria Escapular Dorsal</i>	0	0	3	0
<i>Arteria Cervical Transversa</i>	0	0	0	0

PLEXO BRAQUIAL Caso 4	Troncos Primarios		Troncos Secundarios	
	Derecha	Izquierda	Derecha	Izquierda
<i>Arteria Escapular Superior</i>	0	0	0	0
<i>Arteria Tiroidea Inferior</i>	2	2	0	0
<i>Arteria Espinal Anterior</i>	2	1	0	0
<i>Arteria Vertebral</i>	0	0	0	0
<i>Arteria Colateral Subclavia</i>	0	0	3	3
<i>Arteria Escapular Dorsal</i>	0	0	1	2
<i>Arteria Cervical Transversa</i>	0	0	0	1

PLEXO BRAQUIAL  Caso 5	Troncos Primarios		Troncos Secundarios	
	Derecha	Izquierda	Derecha	Izquierda
<i>Arteria Escapular Superior</i>	2	0	0	0
<i>Arteria Tiroidea Inferior</i>	0	2	0	0
<i>Arteria Espinal Anterior</i>	3	0	0	0
<i>Arteria Vertebral</i>	0	1	0	0
<i>Arteria Colateral Subclavia</i>	0	0	0	2
<i>Arteria Escapular Dorsal</i>	0	0	2	0
<i>Arteria Cervical Transversa</i>	0	0	0	1

## 2- NERVIO MUSCULOCUTANEO

NERVIO MUSCULOCUTANEO Caso 1	Area Precoracobraquial		Región Muscular		Area Postcoracobraquial	
	Derecha	Izquierda	Derecha	Izquierda	Derecha	Izquierda
<i>Arterias</i>						
<i>Arteria Muscular Bíceps</i>	0	0	0	0	0	0
<i>Arteria Coracobraquial</i>	0	0	0	0	0	0
<i>Arterias Musculares</i>	0	2	0	0	0	0
<i>Arteria Braquial</i>	1	0			2	1
<i>Arteria Axilar</i>	0	0	1	1	0	0
<i>Arteria Muscular Tríceps</i>			0	0	0	0
<i>Arteria Muscular Deltoides</i>	0	0				

NERVIO MUSCULOCUTANEO Caso 2	Area Precoracobraquial		Región Muscular		Area Postcoracobraquial	
	Derecha	Izquierda	Derecha	Izquierda	Derecha	Izquierda
<i>Arterias</i>						
<i>Arteria Muscular Bíceps</i>	1	0	0	0	0	0
<i>Arteria Coracobraquial</i>	0	0	0	0	0	0
<i>Arterias Musculares</i>	0	0	0	0	0	0
<i>Arteria Braquial</i>	0	2	0	0	2	1
<i>Arteria Axilar</i>	1	0	0	1		
<i>Arteria Muscular Tríceps</i>			0	0	0	0
<i>Arteria Muscular Deltoides</i>	0	0				



NERVIO MUSCULOCUTANEO Caso 3	Area Precoracobraquial		Región Muscular		Area Postcoracobraquial	
	Derecha	Izquierda	Derecha	Izquierda	Derecha	Izquierda
<i>Arteria Muscular Bíceps</i>	1	0	0	0	0	0
<i>Arteria Coracobraquial</i>	0	0	0	0	0	0
<i>Arterias Musculares</i>	1	0	0	0	0	0
<i>Arteria Braquial</i>	0	0	0	0	2	1
<i>Arteria Axilar</i>	0	0	1	0		
<i>Arteria Muscular Tríceps</i>			0	0	0	0
<i>Arteria Muscular Deltoides</i>	0	0				

NERVIO MUSCULOCUTANEO Caso 4	Area Precoracobraquial		Región Muscular		Area Postcoracobraquial	
	Derecha	Izquierda	Derecha	Izquierda	Derecha	Izquierda
<i>Arteria Muscular Bíceps</i>	0	0	0	0	2	0
<i>Arteria Coracobraquial</i>	0	0	0	0	0	0
<i>Arterias Musculares</i>	1	2	0	0	0	0
<i>Arteria Braquial</i>	0	0	0	0	0	1
<i>Arteria Axilar</i>	0	0	0	1		
<i>Arteria Muscular Tríceps</i>			0	0	0	0
<i>Arteria Muscular Deltoides</i>	0	0				

NERVIO MUSCULOCUTANEO Caso 5	Area Precoracobraquial		Región Deltoidea		Area Postcoracobraquial	
	Derecha	Izquierda	Derecha	Izquierda	Derecha	Izquierda
<i>Arteria Muscular Bíceps</i>	0	0	0	0	0	0
<i>Arteria Coracobraquial</i>	2	0	0	0	0	0
<i>Arterias Musculares</i>	0	0	0	0	0	0
<i>Arteria Braquial</i>	0	2	0	0	2	2
<i>Arteria Axilar</i>	0	0	0	1		
<i>Arteria Muscular Tríceps</i>			0	0	3	0
<i>Arteria Muscular Deltoides</i>	0	0				

NERVIO MUSCULOCUTANEO Caso 6	Area Precoracobraquial		Región Muscular		Area Postcoracobraquial	
	Derecha	Izquierda	Derecha	Izquierda	Derecha	Izquierda
<i>Arteria Muscular Bíceps</i>	0	0	0	0	0	0
<i>Arteria Coracobraquial</i>	1	0	0	0	0	0
<i>Arterias Musculares</i>	0	0	0	0	0	0
<i>Arteria Braquial</i>	0	1	0	0	1	1
<i>Arteria Axilar</i>	0	0	0	1		
<i>Arteria Muscular Tríceps</i>			0	0	0	0
<i>Arteria Muscular Deltoides</i>	0	0				

NERVIO MUSCULOCUTANEO  Caso 7	Area Precoracobraquial		Región Muscular		Area Postcoracobraquial	
	Derecha	Izquierda	Derecha	Izquierda	Derecha	Izquierda
<i>Arteria Muscular Bíceps</i>	0	0	0	0	2	0
<i>Arteria Coracobraquial</i>	0	0	0	0	0	0
<i>Arterias Musculares</i>	2	0	0	0	0	0
<i>Arteria Braquial</i>	0	0	0	0	0	1
<i>Arteria Axilar</i>	0	0	0	0		
<i>Arteria Muscular Tríceps</i>			0	0	0	0
<i>Arteria Muscular Deltoides</i>	1	0				

NERVIO MUSCULOCUTANEO  Caso 8	Area Precoracobraquial		Región Muscular		Area Postcoracobraquial	
	Derecha	Izquierda	Derecha	Izquierda	Derecha	Izquierda
<i>Arteria Muscular Bíceps</i>	0	0	0	0	0	0
<i>Arteria Coracobraquial</i>	2	0	0	0	0	0
<i>Arterias Musculares</i>	0	0	0	0	0	0
<i>Arteria Braquial</i>	0	1	0	0	0	1
<i>Arteria Axilar</i>	0	0	0	0		
<i>Arteria Muscular Tríceps</i>			0	0	0	0
<i>Arteria Muscular Deltoides</i>	0	0				

NERVIO MUSCULOCUTANEO  Caso 9	Area Precoracobraquial		Región Muscular		Area Postcoracobraquial	
	Derecha	Izquierda	Derecha	Izquierda	Derecha	Izquierda
<i>Arteria Muscular Bíceps</i>	1	0	0	0	0	0
<i>Arteria Coracobraquial</i>	1	0	1	0	0	0
<i>Arterias Musculares</i>	0	0	0	0	0	0
<i>Arteria Braquial</i>	0	2	0	0	0	0
<i>Arteria Axilar</i>	0	0	0	1		
<i>Arteria Muscular Tríceps</i>			0	0	0	0
<i>Arteria Muscular Deltoides</i>	0	0				

NERVIO MUSCULOCUTANEO  Caso 10	Area Precoracobraquial		Región Muscular		Area Postcoracobraquial	
	Derecha	Izquierda	Derecha	Izquierda	Derecha	Izquierda
<i>Arteria Muscular Bíceps</i>	0	0	0	0	0	0
<i>Arteria Coracobraquial</i>	1	0	0	0	0	0
<i>Arterias Musculares</i>	0	0	1	0	0	0
<i>Arteria Braquial</i>	0	1	0	0	2	0
<i>Arteria Axilar</i>	0	0	0	1		
<i>Arteria Muscular Tríceps</i>			0	0	0	0
<i>Arteria Muscular Deltoides</i>	0	0				

NERVIO MUSCULOCUTANEO  Caso 11	Area Precoracobraquial		Región Muscular		Area Postcoracobraquial	
	Derecha	Izquierda	Derecha	Izquierda	Derecha	Izquierda
<i>Arterias</i>						
<i>Arteria Muscular Bíceps</i>	0	0	0	0	0	0
<i>Arteria Coracobraquial</i>	1	0	0	0	0	0
<i>Arterias Musculares</i>	0	2	1	0	0	0
<i>Arteria Braquial</i>	0	0	0	0	1	1
<i>Arteria Axilar</i>	0	0	0	1		
<i>Arteria Muscular Tríceps</i>			0	0	0	0
<i>Arteria Muscular Deltoides</i>	0	0				

NERVIO MUSCULOCUTANEO  Caso 12	Area Precoracobraquial		Región Muscular		Area Postcoracobraquial	
	Derecha	Izquierda	Derecha	Izquierda	Derecha	Izquierda
<i>Arterias</i>						
<i>Arteria Muscular Bíceps</i>	0	0	0	0	0	0
<i>Arteria Coracobraquial</i>	2	0	0	0	0	0
<i>Arterias Musculares</i>	0	0	1	1	0	0
<i>Arteria Braquial</i>	0	2	0	0	2	1
<i>Arteria Axilar</i>	0	0	0	0		
<i>Arteria Muscular Tríceps</i>			0	0	0	0
<i>Arteria Muscular Deltoides</i>	0	0				

### 3-NERVIIO MEDIANO

NERVIIO MEDIANO Caso 1	Región Axilar		Región Braquial		Pliegue Codo		Región Antebraquial		Región de la Mano	
	Dcha.	Izq.	Dcha.	Izq.	Dcha.	Izq.	Dcha.	Izq.	Dcha.	Izq.
<b>Arterias</b>										
<i>Arteria Axilar</i>	1	1	1	0						
<i>Arteria Braquial</i>	0	0	1	1	0	0				
<i>Arteria Pectoral Menor</i>	0	0	0	0						
<i>Arteria Colateral Medial Superficial</i>			1	1	0	0	0	0		
<i>Arteria Circunfleja Ventral</i>	0	0	0	0						
<i>Arteria Cubital</i>							0	0	0	0
<i>Arteria Radial</i>							1	1	0	0
<i>Arteria Músculo Pronador</i>					0	0	1	2		
<i>Arteria</i>					0	0	0	0		

<i>Nervio Mediano</i>										
<i>Arterias Recurrentes</i>			0	0	0	0	0	0		
<i>Arteria Interósea Antebraquial</i>							0	0		
<i>Arteria Interósea de la Mano</i>									0	0

NERVIO MEDIANO Caso 2	Región Axilar		Región Braquial		Pliegue Codo		Región Antebraquial		Región de la Mano	
	Derecha	Izquierda	Derecha	Izquierda	Der	Izq	Derecha	Izquierda	Derecha	Izquierda
<i>Arterias</i>										
<i>Arteria Axilar</i>	1	0	0	0						
<i>Arteria Braquial</i>	0	1	0	1	0	0				
<i>Arteria Pectoral Menor</i>	0	0	0	0						
<i>Arteria Colateral Medial Superficial</i>			0	0	0	0	0	0		
<i>Arteria Circunfleja Ventral</i>	0	0	1	0						

<i>Arteria Cubital</i>								0	0	0	0
<i>Arteria Radial</i>								0	0	0	1
<i>Arteria Músculo Pronador</i>					1	0		0	0		
<i>Arteria Nervio Mediano</i>					0	1		1	1		
<i>Arterias Recurrentes</i>			0	0	0	2					
<i>Arteria Interósea Antebraquial</i>								0	0		
<i>Arteria Interósea de la Mano</i>										0	0

NERVIO MEDIANO Caso 3	Región Axilar		Región Braquial		Pliegue Codo		Región Antebraquial		Región de la Mano	
	Derecha	Izquierda	Derecha	Izquierda	Der	Izq	Derecha	Izquierda	Derecha	Izquierda
<i>Arterias</i>										
<i>Arteria Axilar</i>	0	1	0	0						
<i>Arteria Braquial</i>	0	0	2	1	0	0				



<i>Arteria Pectoral Menor</i>	0	0	0	0						
<i>Arteria Colateral Medial Superficial</i>			0	0	1	0				
<i>Arteria Circunfleja Ventral</i>	0	0	0	0						
<i>Arteria Cubital</i>							0	0	0	0
<i>Arteria Radial</i>							0	1	0	0
<i>Arteria Músculo Pronador</i>					0	0	1	0		
<i>Arteria Nervio Mediano</i>					0	0	0	0		
<i>Arterias Recurrentes</i>			0	0	0	0				
<i>Arteria Interósea Antebraquial</i>							0	1		
<i>Arteria Interósea de la Mano</i>									0	0

NERVIO MEDIANO Caso 4	Región Axilar		Región Braquial		Pliegue Codo		Región Antebraquial		Región de la Mano	
	Derecha	Izquierda	Derecha	Izquierda	Der	Izq	Derecha	Izquierda	Derecha	Izquierda
<i>Arterias</i>										
<i>Arteria Axilar</i>	1	1	0	0						
<i>Arteria Braquial</i>	0	0	2	2	0	0				
<i>Arteria Pectoral Menor</i>	0	0	0	0						
<i>Arteria Colateral Medial Superficial</i>			1	1	0	0				
<i>Arteria Circunfleja Ventral</i>	0	0	0	0						
<i>Arteria Cubital</i>							0	0	0	0
<i>Arteria Radial</i>							1	1	0	0
<i>Arteria Músculo Pronador</i>					0	0	0	0		
<i>Arteria Nervio Mediano</i>					0	0	1	1		
<i>Arterias Recurrentes</i>			0	0	0	0				

<i>Arteria Interósea Antebraquial</i>							1	1		
<i>Arteria Interósea de la Mano</i>									0	0

NERVIO MEDIANO Caso 5	Región Axilar		Región Braquial		Pliegue Codo		Región Antebraquial		Región de la Mano	
	Derecha	Izquierda	Derecha	Izquierda	Der	Izq	Derecha	Izquierda	Derecha	Izquierda
<i>Arteria Axilar</i>	1	1	0	0						
<i>Arteria Braquial</i>	0	0	1	1	0	0				
<i>Arteria Pectoral Menor</i>	0	0	0	0						
<i>Arteria Colateral Medial Superficial</i>			0	1	0	0				
<i>Arteria Circunfleja Ventral</i>	0	0	0	0						
<i>Arteria Cubital</i>							0	0	0	0

<i>Arteria Radial</i>							1	1	0	1
<i>Arteria Músculo Pronador</i>					0	0	0	0		
<i>Arteria Nervio Mediano</i>					0	0	1	1		
<i>Arterias Recurrentes</i>			0	0	0	0				
<i>Arteria Interósea Antebraquial</i>							0	0		
<i>Arteria Interósea de la Mano</i>									0	0

<b>NERVIO MEDIANO</b> Caso 6	<b>Región Axilar</b>		<b>Región Braquial</b>		<b>Pliegue Codo</b>		<b>Región Antebraquial</b>		<b>Región de la Mano</b>	
	<b>Derecha</b>	<b>Izquierda</b>	<b>Derecha</b>	<b>Izquierda</b>	<b>Der</b>	<b>Izq</b>	<b>Derecha</b>	<b>Izquierda</b>	<b>Derecha</b>	<b>Izquierda</b>
<i>Arterias</i>										
<i>Arteria Axilar</i>	0	1	0	0						
<i>Arteria Braquial</i>	0	0	1	1	0	0				
<i>Arteria Pectoral Menor</i>	0	0	0	0						

<i>Arteria Colateral Medial Superficial</i>			0	1	0	0				
<i>Arteria Circunfleja Ventral</i>	0	0	1	0						
<i>Arteria Cubital</i>							1	0	0	0
<i>Arteria Radial</i>							1	1	0	1
<i>Arteria Músculo Pronador</i>					0	0	0	0		
<i>Arteria Nervio Mediano</i>					0	0	1	1		
<i>Arterias Recurrentes</i>			0	0	0	0				
<i>Arteria Interósea Antebraquial</i>							0	0		
<i>Arteria Interósea de la Mano</i>									0	0

<b>NERVIO MEDIANO</b> Caso 7	<b>Región Axilar</b>		<b>Región Braquial</b>		<b>Pliegue Codo</b>		<b>Región Antebraquial</b>		<b>Región de la Mano</b>	
	<b>Derecha</b>	<b>Izquierda</b>	<b>Derecha</b>	<b>Izquierda</b>	<b>Der</b>	<b>Izq</b>	<b>Derecha</b>	<b>Izquierda</b>	<b>Derecha</b>	<b>Izquierda</b>

<b>Arterias</b>										
<i>Arteria Axilar</i>	0	1	0	0						
<i>Arteria Braquial</i>	0	0	1	2	0	0				
<i>Arteria Pectoral Menor</i>	0	1	0	0						
<i>Arteria Colateral Medial Superficial</i>			0	1	0	0				
<i>Arteria Circunfleja Ventral</i>	0	0	1	0						
<i>Arteria Cubital</i>							0	0	0	0
<i>Arteria Radial</i>							1	1	0	1
<i>Arteria Músculo Pronador</i>					0	0	0	1		
<i>Arteria Nervio Mediano</i>					0	0	1	0		
<i>Arterias Recurrentes</i>			0	0	0	0				
<i>Arteria Interósea Antebraquial</i>							1	0		

<i>Arteria Interósea de la Mano</i>										1	0
-------------------------------------	--	--	--	--	--	--	--	--	--	---	---

NERVIO MEDIANO Caso 8	Región Axilar		Región Braquial		Pliegue Codo		Región Antebraquial		Región de la Mano	
	Derecha	Izquierda	Derecha	Izquierda	Der	Izq	Derecha	Izquierda	Derecha	Izquierda
<i>Arterias</i>										
<i>Arteria Axilar</i>	0	0	0	0						
<i>Arteria Braquial</i>	0	0	2	2	0	0				
<i>Arteria Pectoral Menor</i>	0	1	0	0						
<i>Arteria Colateral Medial Superficial</i>			0	1	0	0				
<i>Arteria Circunfleja Ventral</i>	0	0	1	0						
<i>Arteria Cubital</i>							0	0	0	0
<i>Arteria Radial</i>							1	1	0	1
<i>Arteria Músculo Pronador</i>					0	0	0	1		

<i>Arteria Nervio Mediano</i>					0	0	0	0		
<i>Arterias Recurrentes</i>			0	0	0	0				
<i>Arteria Interósea Antebraquial</i>							1	0		
<i>Arteria Interósea de la Mano</i>									0	0

<b>NERVIO MEDIANO</b> Caso 9	<b>Región Axilar</b>		<b>Región Braquial</b>		<b>Pliegue Codo</b>		<b>Región Antebraquial</b>		<b>Región de la Mano</b>	
	<b>Derecha</b>	<b>Izquierda</b>	<b>Derecha</b>	<b>Izquierda</b>	<b>Der</b>	<b>Izq</b>	<b>Derecha</b>	<b>Izquierda</b>	<b>Derecha</b>	<b>Izquierda</b>
<i>Arterias</i>										
<i>Arteria Axilar</i>	1	0	0	0						
<i>Arteria Braquial</i>	0	0	0	1	1	0				
<i>Arteria Pectoral Menor</i>	0	1	0	0						
<i>Arteria Colateral Medial Superficial</i>			0	1	0	0				



<i>Arteria Circunfleja Ventral</i>	0	0	1	0						
<i>Arteria Cubital</i>							0	0	0	0
<i>Arteria Radial</i>							1	1	0	1
<i>Arteria Músculo Pronador</i>					0	0	0	1		
<i>Arteria Nervio Mediano</i>					0	0	0	0		
<i>Arterias Recurrentes</i>			0	0	0	0				
<i>Arteria Interósea Antebraquial</i>							1	0		
<i>Arteria Interósea de la Mano</i>									0	0

<b>NERVIO MEDIANO Caso 10</b>	<b>Región Axilar</b>		<b>Región Braquial</b>		<b>Pliegue Codo</b>		<b>Región Antebraquial</b>		<b>Región de la Mano</b>	
	<b>Derecha</b>	<b>Izquierda</b>	<b>Derecha</b>	<b>Izquierda</b>	<b>Der</b>	<b>Izq</b>	<b>Derecha</b>	<b>Izquierda</b>	<b>Derecha</b>	<b>Izquierda</b>
<i>Arterias</i>										
<i>Arteria Axilar</i>	1	1	0	0						
<i>Arteria Braquial</i>										

	0	0	1	1	1	1				
<i>Arteria Pectoral Menor</i>	0	1	0	0						
<i>Arteria Colateral Medial Superficial</i>			0	0	0	0				
<i>Arteria Circunfleja Ventral</i>	0	0	0	0						
<i>Arteria Cubital</i>							0	0	0	0
<i>Arteria Radial</i>							0	0	0	1
<i>Arteria Músculo Pronador</i>					0	0	0	1		
<i>Arteria Nervio Mediano</i>					0	0	1	1		
<i>Arterias Recurrentes</i>			0	0	0	0				
<i>Arteria Interósea Antebraquial</i>							1	1		
<i>Arteria Interósea de la Mano</i>									0	0

#### 4-NERVIOS CUBITAL

NERVIOS CUBITAL Caso 1	Región Axilar		Región Braquial		Canal Olecranio		Región Antebraquial		Región de la Mano	
	Derecha	Izquierda	Derecha	Izquierda	Derecha	Izquierda	Derecha	Izquierda	Derecha	Izquierda
<i>Arterias</i>										
<i>Arteria Axilar</i>	1	1	0	0						
<i>Arteria Torácica Lateral</i>	0	0								
<i>Arteria Braquial</i>	0	0	1	1						
<i>Arteria Colateral Medial Superficial</i>			1	0	0	0				
<i>Arteria Recurrente Cubital</i>			0	0	1	1	0	0		
<i>Arteria Cubital</i>					0	0	2	0	0	0
<i>Arco Arterial Palmar Profundo</i>									0	1
<i>Arco Arterial Palmar Superficial</i>									0	0

NERVIO CUBITAL Caso 2	Región Axilar		Región Braquial		Canal Olecraniano		Región Antebraquial		Región de la Mano	
	Derecha	Izquierda	Derecha	Izquierda	Derecha	Izquierda	Derecha	Izquierda	Derecha	Izquierda
<i>Arterias</i>										
<i>Arteria Axilar</i>	1	1	0	0						
<i>Arteria Torácica Lateral</i>	1	0								
<i>Arteria Braquial</i>	0	0	2	1						
<i>Arteria Colateral Medial Superficial</i>			1	0	0	0				
<i>Arteria Recurrente Cubital</i>			0	0	1	1	0	0		
<i>Arteria Cubital</i>					0	0	2	0	1	0
<i>Arco Arterial Palmar Profundo</i>									0	1
<i>Arco Arterial Palmar Superficial</i>									0	0

NERVIO CUBITAL Caso 3	Región Axilar		Región Braquial		Canal Olecraniano		Región Antebraquial		Región de la Mano	
	Derecha	Izquierda	Derecha	Izquierda	Derecha	Izquierda	Derecha	Izquierda	Derecha	Izquierda
<i>Arterias</i>										
<i>Arteria Axilar</i>	2	1	0	0						
<i>Arteria Torácica Lateral</i>	0	0								
<i>Arteria Braquial</i>	0	0	2	2						
<i>Arteria Colateral Medial Superficial</i>			1	0	0	0				
<i>Arteria Recurrente Cubital</i>			0	0	1	1	0	0		
<i>Arteria Cubital</i>					0	0	2	2	1	1
<i>Arco Arterial Palmar Profundo</i>									0	0
<i>Arco Arterial Palmar Superficial</i>									1	0

NERVIO CUBITAL Caso 4	Región Axilar		Región Braquial		Canal Olecraniano		Región Antebraquial		Región de la Mano	
	Derecha	Izquierda	Derecha	Izquierda	Derecha	Izquierda	Derecha	Izquierda	Derecha	Izquierda
<i>Arterias</i>										
<i>Arteria Axilar</i>	1	1	0	0						
<i>Arteria Torácica Lateral</i>	0	0								
<i>Arteria Braquial</i>	0	0	2	2						
<i>Arteria Colateral Medial Superficial</i>			1	0	0	0				
<i>Arteria Recurrente Cubital</i>			0	0	1	1	0	0		
<i>Arteria Cubital</i>					0	0	2	2	1	1
<i>Arco Arterial Palmar Profundo</i>									1	0
<i>Arco Arterial Palmar Superficial</i>									0	0

NERVIO CUBITAL Caso 5	Región Axilar		Región Braquial		Canal Olecraniano		Región Antebraquial		Región de la Mano	
	Derecha	Izquierda	Derecha	Izquierda	Derecha	Izquierda	Derecha	Izquierda	Derecha	Izquierda
<i>Arterias</i>										
<i>Arteria Axilar</i>	1	2	0	0						
<i>Arteria Torácica Lateral</i>	0	0								
<i>Arteria Braquial</i>	0	0	1	1						
<i>Arteria Colateral Medial Superficial</i>			1	0	0	0				
<i>Arteria Recurrente Cubital</i>			0	0	1	1	0	0		
<i>Arteria Cubital</i>					0	0	2	2	0	0
<i>Arco Arterial Palmar Profundo</i>									0	0
<i>Arco Arterial Palmar Superficial</i>									1	0

NERVIO CUBITAL Caso 6	Región Axilar		Región Braquial		Canal Olecraniano		Región Antebraquial		Región de la Mano	
	Derecha	Izquierda	Derecha	Izquierda	Derecha	Izquierda	Derecha	Izquierda	Derecha	Izquierda
<i>Arterias</i>										
<i>Arteria Axilar</i>	1	1	0	0						
<i>Arteria Torácica Lateral</i>	0	0								
<i>Arteria Braquial</i>	0	0	2	2						
<i>Arteria Colateral Medial Superficial</i>			1	0	0	0				
<i>Arteria Recurrente Cubital</i>			0	0	1	1	0	0		
<i>Arteria Cubital</i>					0	0	1	2	1	1
<i>Arco Arterial Palmar Profundo</i>									0	0
<i>Arco Arterial Palmar Superficial</i>									1	0



NERVIO CUBITAL Caso 7	Región Axilar		Región Braquial		Canal Olecraniano		Región Antebraquial		Región de la Mano	
	Derecha	Izquierda	Derecha	Izquierda	Derecha	Izquierda	Derecha	Izquierda	Derecha	Izquierda
<i>Arterias</i>										
<i>Arteria Axilar</i>	1	2	0	0						
<i>Arteria Torácica Lateral</i>	1	0								
<i>Arteria Braquial</i>	0	0	1	1						
<i>Arteria Colateral Medial Superficial</i>			1	0	0	0				
<i>Arteria Recurrente Cubital</i>			0	0	1	1	0	0		
<i>Arteria Cubital</i>					0	0	2	2	0	0
<i>Arco Arterial Palmar Profundo</i>									0	0
<i>Arco Arterial Palmar Superficial</i>									1	0

#### 4-NERVIO AXILAR

NERVIO AXILAR				
Caso 1	Región Axilar		Región Deltoidea	
Arterias	Derecha	Izquierda	Derecha	Izquierda
<i>Arteria Escapular Inferior</i>	1	1	0	0
<i>Arteria Escapular Dorsal</i>	0	0	0	0
<i>Arteria Axilar</i>	0	0	0	0
<i>Arteria Subclavia (2°-3° Troncos Nerviosos)</i>	1	0		
<i>Arteria Muscular</i>	0	0		
<i>Arteria Circunfleja Dorsal</i>	0	0	1	1
<i>Arteria Circunfleja Ventral</i>	0	0	0	0

NERVIO AXILAR				
Caso 2	Región Axilar		Región Deltoidea	
Arterias	Derecha	Izquierda	Derecha	Izquierda
<i>Arteria Escapular Inferior</i>	0	0	0	0
<i>Arteria Escapular Dorsal</i>	0	0	0	0
<i>Arteria Axilar</i>	0	0	0	0
<i>Arteria Subclavia (2°-3° Troncos Nerviosos)</i>	0	0		
<i>Arteria Muscular</i>	0	0		
<i>Arteria Circunfleja Dorsal</i>	1	1	1	1
<i>Arteria Circunfleja Ventral</i>	0	0	0	0

NERVIO AXILAR Caso 3	Región Axilar		Región Deltoidea	
	Derecha	Izquierda	Derecha	Izquierda
<i>Arteria Escapular Inferior</i>	0	0	0	0
<i>Arteria Escapular Dorsal</i>	0	0	0	0
<i>Arteria Axilar</i>	0	1	0	0
<i>Arteria Subclavia (2°-3° Troncos Nerviosos)</i>	1	0		
<i>Arteria Muscular</i>	0	0		
<i>Arteria Circunfleja Dorsal</i>	1	0	0	0
<i>Arteria Circunfleja Ventral</i>	0	0	0	0

NERVIO AXILAR Caso 4	Región Axilar		Región Deltoidea	
	Derecha	Izquierda	Derecha	Izquierda
<i>Arteria Escapular Inferior</i>	0	0	0	0
<i>Arteria Escapular Dorsal</i>	0	0	0	0
<i>Arteria Axilar</i>	1	1	0	0
<i>Arteria Subclavia (2°-3° Troncos Nerviosos)</i>	1	0		
<i>Arteria Muscular</i>	0	0		
<i>Arteria Circunfleja Dorsal</i>	0	0	0	0
<i>Arteria Circunfleja Ventral</i>	0	0	0	0

<b>NERVIO AXILAR</b>				
<b>Caso 5</b>	<b>Región Axilar</b>		<b>Región Deltoidea</b>	
<b>Arterias</b>	<b>Derecha</b>	<b>Izquierda</b>	<b>Derecha</b>	<b>Izquierda</b>
<i>Arteria Escapular Inferior</i>	1	0	0	0
<i>Arteria Escapular Dorsal</i>	0	0	0	0
<i>Arteria Axilar</i>	0	1	0	0
<i>Arteria Subclavia (2°-3° Troncos Nerviosos)</i>	0	1		
<i>Arteria Muscular</i>	1	0		
<i>Arteria Circunfleja Dorsal</i>	0	0	0	0
<i>Arteria Circunfleja Ventral</i>	0	0	0	0

<b>NERVIO AXILAR</b>				
<b>Caso 6</b>	<b>Región Axilar</b>		<b>Región Deltoidea</b>	
<b>Arterias</b>	<b>Derecha</b>	<b>Izquierda</b>	<b>Derecha</b>	<b>Izquierda</b>
<i>Arteria Escapular Inferior</i>	1	1	0	0
<i>Arteria Escapular Dorsal</i>	0	0	0	0
<i>Arteria Axilar</i>	1	0	0	0
<i>Arteria Subclavia (2°-3° Troncos Nerviosos)</i>	1	1		
<i>Arteria Muscular</i>	0	0		
<i>Arteria Circunfleja Dorsal</i>	0	0	0	0
<i>Arteria Circunfleja Ventral</i>	0	0	0	0

<b>NERVIO AXILAR</b>				
<b>Caso 7</b>	<b>Región Axilar</b>		<b>Región Deltoidea</b>	
<b>Arterias</b>	<b>Derecha</b>	<b>Izquierda</b>	<b>Derecha</b>	<b>Izquierda</b>
<i>Arteria Escapular Inferior</i>	0	0	0	0
<i>Arteria Escapular Dorsal</i>	0	0	0	0
<i>Arteria Axilar</i>	0	0	0	0
<i>Arteria Subclavia (2°-3° Troncos Nerviosos)</i>	1	0		
<i>Arteria Muscular</i>	0	0		
<i>Arteria Circunfleja Dorsal</i>	0	0	0	0
<i>Arteria Circunfleja Ventral</i>	1	0	0	0

#### 4- NERVIO RADIAL

NERVIO RADIAL  Caso 1	Región Axilar		Región Braquial Dorsal		Pliegue Lateral Codo		Región Antebraquial		Región de la Mano	
	Derech a	Izquie rda	Derec ha	Izquie rda	Derech a	Izquie rda	Derec ha	Izquie rda	Dere cha	Izqui erda
<i>Axilar</i>	1	1	0	0						
<i>Braquial Dorsal</i>			3	3	0	0				
<i>Arteria Vasto Lateral</i>			1	1						
<i>Arteria Braquioradi al</i>			0	0	0	0	0	0		
<i>Recurrente Radial Dorsal</i>			0	0	0	0	0	0		
<i>Recurrente Radial Ventral</i>			0	0	1	1	0	0		
<i>Arterias Musculares</i>	0	0	0	0	0	0	0	0		
<i>Arteria Radial</i>							2	2	0	0
<i>Arco Dorsal de la Mano</i>									1	1

NERVIO RADIAL  Caso 2	Región Axilar		Región Braquial Dorsal		Pliegue Lateral Codo		Región Antebraquial		Región de la Mano	
	Derech a	Izquie rda	Derec ha	Izquie rda	Derech a	Izquie rda	Derec ha	Izquie rda	Dere cha	Izqui erda
<i>Axilar</i>	2	1	0	0						
<i>Braquial Dorsal</i>			2	3	0	0				
<i>Arteria Vasto Lateral</i>			1	1						
<i>Arteria Braquioradi al</i>			1	0	0	0	0	0		
<i>Recurrente Radial Dorsal</i>			0	0	0	0	0	0		
<i>Recurrente Radial Ventral</i>			0	0	1	1	0	0		
<i>Arterias Musculares</i>	0	0	0	0	0	0	0	0		
<i>Arteria Radial</i>							2	2	0	0
<i>Arco Dorsal de la Mano</i>									1	1

NERVIO RADIAL  Caso 3	Región Axilar		Región Braquial Dorsal		Pliegue Lateral Codo		Región Antebraquial		Región de la Mano	
	Derech a	Izquie rda	Derec ha	Izquie rda	Derech a	Izquie rda	Derec ha	Izquie rda	Dere cha	Izqui erda
<i>Axilar</i>	1	1	0	0						
<i>Braquial Dorsal</i>			1	1	1	0				
<i>Arteria Vasto Lateral</i>			1	1						
<i>Arteria Braquioradi al</i>			0	0	0	0	1	0		
<i>Recurrente Radial Dorsal</i>			0	0	0	0	0	0		
<i>Recurrente Radial Ventral</i>			0	0	1	0	0	0		
<i>Arterias Musculares</i>	0	0	0	0	0	0	0	0		
<i>Arteria Radial</i>							1	1	1	1
<i>Arco Dorsal de la Mano</i>									0	0



NERVIO RADIAL  Caso 4	Región Axilar		Región Braquial Dorsal		Pliegue Lateral Codo		Región Antebraquial		Región de la Mano	
	Derech a	Izquie rda	Derec ha	Izquie rda	Derech a	Izquie rda	Derec ha	Izquie rda	Dere cha	Izqui erda
<i>Axilar</i>	1	1	0	0						
<i>Braquial Dorsal</i>			2	1	1	0				
<i>Arteria Vasto Lateral</i>			1	1						
<i>Arteria Braquioradi al</i>			0	0	0	0	1	0		
<i>Recurrente Radial Dorsal</i>			0	0	0	0	0	0		
<i>Recurrente Radial Ventral</i>			0	0	0	1	0	0		
<i>Arterias Musculares</i>	0	0	0	0	0	0	0	0		
<i>Arteria Radial</i>							2	2	0	0
<i>Arco Dorsal de la Mano</i>									1	0

NERVIO RADIAL  Caso 5	Región Axilar		Región Braquial Dorsal		Pliegue Lateral Codo		Región Antebraquial		Región de la Mano	
	Derech a	Izquie rda	Derec ha	Izquie rda	Derech a	Izquie rda	Derec ha	Izquie rda	Dere cha	Izqui erda
<i>Axilar</i>	1	1	0	0						
<i>Braquial Dorsal</i>			2	1	0	0				
<i>Arteria Vasto Lateral</i>			1	0						
<i>Arteria Braquioradi al</i>			0	0	0	0	1	0		
<i>Recurrente Radial Dorsal</i>			0	0	0	0	0	0		
<i>Recurrente Radial Ventral</i>			0	0	0	1	0	0		
<i>Arterias Musculares</i>	0	0	0	0	0	0	0	0		
<i>Arteria Radial</i>							2	1	1	0
<i>Arco Dorsal de la Mano</i>									0	1

<b>NERVIO RADIAL</b>  Caso 6	<b>Región Axilar</b>		<b>Región Braquial Dorsal</b>		<b>Pliegue Lateral Codo</b>		<b>Región Antebraquial</b>		<b>Región de la Mano</b>	
	<b>Derech a</b>	<b>Izquie rda</b>	<b>Derec ha</b>	<b>Izquie rda</b>	<b>Derech a</b>	<b>Izquie rda</b>	<b>Derec ha</b>	<b>Izquie rda</b>	<b>Dere cha</b>	<b>Izqui erda</b>
<i>Axilar</i>	2	1	0	0						
<i>Braquial Dorsal</i>			2	1	1	0				
<i>Arteria Vasto Lateral</i>			0	0						
<i>Arteria Braquioradi al</i>			0	0	0	0	1	0		
<i>Recurrente Radial Dorsal</i>			0	0	0	0	0	0		
<i>Recurrente Radial Ventral</i>			0	0	0	1	0	0		
<i>Arterias Musculares</i>	1	0	0	0	0	0	0	0		
<i>Arteria Radial</i>							2	1	0	0
<i>Arco Dorsal de la Mano</i>									1	1

<b>NERVIO RADIAL</b>  <b>Caso 7</b>	<b>Región Axilar</b>		<b>Región Braquial Dorsal</b>		<b>Pliegue Lateral Codo</b>		<b>Región Antebraquial</b>		<b>Región de la Mano</b>	
	<b>Derech a</b>	<b>Izquie rda</b>	<b>Derec ha</b>	<b>Izquie rda</b>	<b>Derech a</b>	<b>Izquie rda</b>	<b>Derec ha</b>	<b>Izquie rda</b>	<b>Dere cha</b>	<b>Izqui erda</b>
<i>Axilar</i>	1	1	0	0						
<i>Braquial Dorsal</i>			3	2	1	0				
<i>Arteria Vasto Lateral</i>			0	0						
<i>Arteria Braquioradi al</i>			0	0	0	0	1	0		
<i>Recurrente Radial Dorsal</i>			0	0	0	0	0	0		
<i>Recurrente Radial Ventral</i>			0	0	0	1	0	0		
<i>Arterias Musculares</i>	1	0	0	0	0	0	0	0		
<i>Arteria Radial</i>							2	2	0	0
<i>Arco Dorsal de la Mano</i>									1	1

NERVIO RADIAL  Caso 8	Región Axilar		Región Braquial Dorsal		Pliegue Lateral Codo		Región Antebraquial		Región de la Mano	
	Derecha	Izquierda	Derecha	Izquierda	Derecha	Izquierda	Derecha	Izquierda	Derecha	Izquierda
<i>Axilar</i>	1	1	0	0						
<i>Braquial Dorsal</i>			2	1	1	0				
<i>Arteria Vasto Lateral</i>			0	0						
<i>Arteria Braquioradial</i>			0	0	0	0	1	0		
<i>Recurrente Radial Dorsal</i>			0	0	0	0	0	0		
<i>Recurrente Radial Ventral</i>			0	0	0	1	0	0		
<i>Arterias Musculares</i>	1	0	0	0	0	0	0	0		
<i>Arteria Radial</i>							1	1	0	1
<i>Arco Dorsal de la Mano</i>									1	0

# MIEMBRO INFERIOR

## 1- PLEXO LUMBAR

PLEXO LUMBAR	Troncos		AG		CF		GF		F		O	
	D	I	D	I	D	I	D	I	D	I	D	I
<b>Caso 1</b>												
<b>Arterias</b>	<b>D</b>	<b>I</b>	<b>D</b>	<b>I</b>	<b>D</b>	<b>I</b>	<b>D</b>	<b>I</b>	<b>D</b>	<b>I</b>	<b>D</b>	<b>I</b>
<i>Arterias L 1-5</i>	1	0	0	0	0	0	0	0	0	0	0	0
<i>Arterias L 2-5</i>	0	1	0	0	0	0	0	0	0	0	0	0
<i>Arterias L 3-4</i>	0	0	0	0	0	0	0	0	0	0	0	0
<i>Arteria L 1</i>	0	0	0	1	0	0	0	0	0	0	0	0
<i>Arterias L 1-2</i>	0	0	1	0	0	0	0	0	0	0	0	0
<i>Arteria L4</i>	0	0	0	0	1	0	0	0	0	0	0	0
<i>Arteria L2</i>	0	0	0	0	0	1	1	0	1	0	0	0
<i>Arteria L3</i>	0	0	0	0	0	0	0	0	0	0	0	0
<i>Arteria L5</i>	0	0	0	0	0	0	0	0	0	1	0	0
<i>Arteria Obturatriz</i>	0	0	0	0	0	0	0	0	0	0	1	1
<i>Arteria Circunfleja Ilíaca Profunda</i>	0	0	0	0	0	0	0	0	1	1	0	0
<i>Arteria Epigástrica Inferior</i>	0	0	0	0	0	0	1	0	0	0	0	0
<i>Arteria Hipogástrica</i>	0	0	0	0	0	0	0	0	0	0	0	0
<i>Arteria Ilíaca Externa</i>	0	0	0	0	0	0	0	0	0	0	0	0
<i>Arteria Iliolumbar</i>	0	0	0	0	0	0	0	0	0	0	0	0

PLEXO LUMBAR	Troncos		AG		CF		GF		F		O	
	D	I	D	I	D	I	D	I	D	I	D	I
<b>Caso 2</b>												
<b>Arterias</b>	<b>D</b>	<b>I</b>	<b>D</b>	<b>I</b>	<b>D</b>	<b>I</b>	<b>D</b>	<b>I</b>	<b>D</b>	<b>I</b>	<b>D</b>	<b>I</b>
<i>Arterias L 1-5</i>	1	1	0	0	0	0	0	0	0	0	0	0
<i>Arterias L 2-5</i>	0	1	0	0	0	0	0	0	0	0	0	0
<i>Arterias L 3-4</i>	0	0	0	0	0	0	0	0	0	0	0	0
<i>Arteria L 1</i>	0	0	0	0	0	0	0	0	0	0	0	0
<i>Arterias L 1-2</i>	0	0	0	0	0	0	0	0	0	0	0	0
<i>Arteria L4</i>	0	0	1	0	0	0	0	0	1	1	0	0
<i>Arteria L2</i>	0	0	0	0	0	0	0	0	0	0	0	0
<i>Arteria L3</i>	0	0	0	0	0	0	0	1	0	0	0	0
<i>Arteria L5</i>	0	0	0	0	0	0	0	0	0	1	0	0
<i>Arteria Obturatriz</i>	0	0	0	0	0	0	0	0	0	0	1	1
<i>Arteria Circunfleja Iíaca Profunda</i>	0	0	0	0	0	0	0	0	1	1	0	0
<i>Arteria Epigástrica Inferior</i>	0	0	0	0	0	0	0	0	0	0	0	0
<i>Arteria Hipogástrica</i>	0	0	0	0	0	0	0	0	0	0	0	0
<i>Arteria Iíaca Externa</i>	0	0	0	0	0	0	1	0	0	0	0	0
<i>Arteria Iliolumbar</i>	0	0	0	0	0	0	0	0	1	1	0	0

PLEXO LUMBAR	Troncos		AG		CF		GF		F		O	
	D	I	D	I	D	I	D	I	D	I	D	I
<b>Caso 3</b>												
<b>Arterias</b>	<b>D</b>	<b>I</b>	<b>D</b>	<b>I</b>	<b>D</b>	<b>I</b>	<b>D</b>	<b>I</b>	<b>D</b>	<b>I</b>	<b>D</b>	<b>I</b>
<i>Arterias L 1-5</i>	0	0	0	0	0	0	0	0	0	0	0	0
<i>Arterias L 2-5</i>	1	1	0	0	0	0	0	0	0	0	0	0
<i>Arterias L 3-4</i>	0	0	0	0	0	0	0	0	0	0	0	0
<i>Arteria L 1</i>	0	0	0	0	0	0	0	0	0	0	0	0
<i>Arterias L 1-2</i>	0	0	0	0	0	0	0	0	0	0	0	0
<i>Arteria L4</i>	0	0	1	1	0	0	0	0	1	0	0	0
<i>Arteria L2</i>	0	0	1	1	0	0	0	0	0	0	0	0
<i>Arteria L3</i>	0	0	0	0	0	0	0	0	0	0	0	0
<i>Arteria L5</i>	0	0	0	0	0	0	0	0	0	1	0	0
<i>Arteria Obturatriz</i>	0	0	0	0	0	0	0	0	0	0	0	0
<i>Arteria Circunfleja Iíaca Profunda</i>	0	0	0	0	0	0	0	0	0	1	0	0
<i>Arteria Epigástrica Inferior</i>	0	0	0	0	0	0	0	0	0	0	1	1
<i>Arteria Hipogástrica</i>	0	0	0	0	0	0	0	0	0	0	1	1
<i>Arteria Iíaca Externa</i>	0	0	0	0	0	0	0	0	0	0	0	0
<i>Arteria Iliolumbar</i>	0	0	0	0	0	0	0	0	1	1	0	0



PLEXO LUMBAR  Caso 4	Troncos		AG		CF		GF		F		O	
	D	I	D	I	D	I	D	I	D	I	D	I
<i>Arterias L 1-5</i>	0	0	0	0	0	0	0	0	0	0	0	0
<i>Arterias L 2-5</i>	1	1	0	0	0	0	0	0	0	0	0	0
<i>Arterias L 3-4</i>	0	0	0	0	0	0	0	0	0	0	0	0
<i>Arteria L 1</i>	0	0	0	0	0	0	0	0	0	0	0	0
<i>Arterias L 1-2</i>	0	0	0	0	0	0	0	0	0	0	0	0
<i>Arteria L4</i>	0	0	1	1	0	0	0	0	0	0	0	0
<i>Arteria L2</i>	0	0	0	1	0	0	0	0	0	0	0	0
<i>Arteria L3</i>	0	0	0	0	0	0	0	0	0	0	0	0
<i>Arteria L5</i>	0	0	0	0	0	0	0	0	0	0	0	0
<i>Arteria Obturatriz</i>	0	0	0	0	0	0	0	0	0	0	0	0
<i>Arteria Circunfleja Iíaca Profunda</i>	0	0	0	0	0	0	0	0	1	1	0	0
<i>Arteria Epigástrica Inferior</i>	0	0	0	0	0	0	0	0	0	0	1	1
<i>Arteria Hipogástrica</i>	0	0	0	0	0	0	0	0	0	0	1	1
<i>Arteria Iíaca Externa</i>	0	0	0	0	0	0	0	0	0	0	0	0
<i>Arteria Iliolumbar</i>	0	0	0	0	0	0	0	0	1	1	0	0

PLEXO LUMBAR  Caso 5	Troncos		AG		CF		GF		F		O	
	D	I	D	I	D	I	D	I	D	I	D	I
<i>Arterias L 1-5</i>	1	1	0	0	0	0	0	0	0	0	0	0
<i>Arterias L 2-5</i>	0	0	0	0	0	0	0	0	0	0	0	0
<i>Arterias L 3-4</i>	0	0	0	0	0	0	0	0	1	1	0	0
<i>Arteria L 1</i>	0	0	1	1	0	0	0	0	0	0	0	0
<i>Arterias L 1-2</i>	0	0	0	0	0	0	0	0	0	0	0	0
<i>Arteria L4</i>	0	0	0	0	0	0	0	0	0	0	0	0
<i>Arteria L2</i>	0	0	0	0	0	0	1	0	0	0	0	0
<i>Arteria L3</i>	0	0	0	1	1	0	0	1	0	0	0	0
<i>Arteria L5</i>	0	0	0	0	0	0	0	0	0	1	0	0
<i>Arteria Obturatriz</i>	0	0	0	0	0	0	0	0	0	0	1	1
<i>Arteria Circunfleja Iíaca Profunda</i>	0	0	0	0	0	0	0	0	1	1	0	0
<i>Arteria Epigástrica Inferior</i>	0	0	0	0	0	0	0	0	0	0	0	0
<i>Arteria Hipogástrica</i>	0	0	0	0	0	0	0	0	0	0	0	0
<i>Arteria Iíaca Externa</i>	0	0	0	0	0	0	0	0	0	0	0	0
<i>Arteria Iliolumbar</i>	0	0	0	0	0	0	0	0	1	1	0	0

PLEXO LUMBAR	Troncos		AG		CF		GF		F		O	
	D	I	D	I	D	I	D	I	D	I	D	I
<b>Caso 6</b>												
<b>Arterias</b>	D	I	D	I	D	I	D	I	D	I	D	I
<i>Arterias L 1-5</i>	1	1	0	0	0	0	0	0	0	0	0	0
<i>Arterias L 2-5</i>	0	0	0	0	0	0	0	0	0	0	0	0
<i>Arterias L 3-4</i>	0	0	0	0	0	0	0	0	0	1	0	0
<i>Arteria L 1</i>	0	0	0	1	0	0	0	0	0	0	0	0
<i>Arterias L 1-2</i>	0	0	0	0	0	0	0	0	0	0	0	0
<i>Arteria L4</i>	0	0	0	0	0	0	0	0	1	1	0	0
<i>Arteria L2</i>	0	0	1	0	0	1	1	0	0	0	0	0
<i>Arteria L3</i>	0	0	0	1	0	0	0	0	0	0	0	0
<i>Arteria L5</i>	0	0	0	0	0	0	0	0	1	1	0	0
<i>Arteria Obturatriz</i>	0	0	0	0	0	0	0	0	0	0	1	1
<i>Arteria Circunfleja Iíaca Profunda</i>	0	0	0	0	0	0	0	0	1	1	0	0
<i>Arteria Epigástrica Inferior</i>	0	0	0	0	0	0	0	0	0	0	0	0
<i>Arteria Hipogástrica</i>	0	0	0	0	0	0	0	0	0	0	0	0
<i>Arteria Iíaca Externa</i>	0	0	0	0	0	0	0	0	0	0	0	0
<i>Arteria Iliolumbar</i>	0	0	0	0	0	0	0	0	0	0	0	0

PLEXO LUMBAR  Caso 7	Troncos		AG		CF		GF		F		O	
	D	I	D	I	D	I	D	I	D	I	D	I
<i>Arterias L 1-5</i>	0	1	0	0	0	0	0	0	0	0	0	0
<i>Arterias L 2-5</i>	1	0	0	0	0	0	0	0	0	0	0	0
<i>Arterias L 3-4</i>	0	0	0	0	0	0	0	0	0	1	0	0
<i>Arteria L 1</i>	0	0	0	1	0	0	0	0	0	0	0	0
<i>Arterias L 1-2</i>	0	0	0	0	0	0	0	0	0	0	0	0
<i>Arteria L4</i>	0	0	0	0	0	0	0	0	0	0	0	0
<i>Arteria L2</i>	0	0	0	0	0	1	0	0	0	0	0	0
<i>Arteria L3</i>	0	0	0	0	0	0	1	0	0	0	0	0
<i>Arteria L5</i>	0	0	0	0	0	0	0	0	1	1	0	0
<i>Arteria Obturatriz</i>	0	0	0	0	0	0	0	0	0	0	0	1
<i>Arteria Circunfleja Iíaca Profunda</i>	0	0	0	0	0	0	0	0	0	0	0	0
<i>Arteria Epigástrica Inferior</i>	0	0	0	0	0	0	0	0	0	0	1	0
<i>Arteria Hipogástrica</i>	0	0	0	0	0	0	0	0	0	0	0	0
<i>Arteria Iíaca Externa</i>	0	0	0	0	0	0	0	0	0	0	0	0
<i>Arteria Iliolumbar</i>	0	0	0	0	0	0	0	0	0	0	0	0

PLEXO LUMBAR  Caso 8	Troncos		AG		CF		GF		F		O	
	D	I	D	I	D	I	D	I	D	I	D	I
<i>Arterias L 1-5</i>	0	0	0	0	0	0	0	0	0	0	0	0
<i>Arterias L 2-5</i>	1	1	0	0	0	0	0	0	0	0	0	0
<i>Arterias L 3-4</i>	0	0	0	0	0	0	0	0	0	0	0	0
<i>Arteria L 1</i>	0	0	0	1	0	0	0	0	0	0	0	0
<i>Arterias L 1-2</i>	0	0	0	0	0	0	0	0	0	0	0	0
<i>Arteria L4</i>	0	0	0	0	0	0	0	0	0	0	0	0
<i>Arteria L2</i>	0	0	1	0	0	1	0	0	0	0	0	0
<i>Arteria L3</i>	0	0	0	0	0	0	0	0	0	0	0	0
<i>Arteria L5</i>	0	0	0	0	0	0	0	0	1	1	0	0
<i>Arteria Obturatriz</i>	0	0	0	0	0	0	0	0	0	0	1	1
<i>Arteria Circunfleja Iíaca Profunda</i>	0	0	0	0	0	0	0	0	0	0	0	0
<i>Arteria Epigástrica Inferior</i>	0	0	0	0	0	0	0	0	0	0	0	0
<i>Arteria Hipogástrica</i>	0	0	0	0	0	0	0	0	0	0	0	0
<i>Arteria Iíaca Externa</i>	0	0	0	0	0	0	0	0	0	0	0	0
<i>Arteria Iliolumbar</i>	0	0	0	0	0	0	0	0	0	0	0	0

PLEXO LUMBAR	Troncos		AG		CF		GF		F		O	
	D	I	D	I	D	I	D	I	D	I	D	I
<b>Caso 9</b>												
<b>Arterias</b>	D	I	D	I	D	I	D	I	D	I	D	I
<i>Arterias L 1-5</i>	1	1	0	0	0	0	0	0	0	0	0	0
<i>Arterias L 2-5</i>	0	0	0	0	0	0	0	0	0	0	0	0
<i>Arterias L 3-4</i>	0	0	0	0	0	0	0	0	0	0	0	0
<i>Arteria L 1</i>	0	0	0	0	0	0	0	0	0	0	0	0
<i>Arterias L 1-2</i>	0	0	0	0	0	0	0	0	0	0	0	0
<i>Arteria L4</i>	0	0	0	0	0	0	0	0	1	1	0	0
<i>Arteria L2</i>	0	0	1	0	1	0	0	0	0	0	0	0
<i>Arteria L3</i>	0	0	0	0	0	0	0	1	0	0	0	0
<i>Arteria L5</i>	0	0	0	0	0	0	0	0	1	1	0	0
<i>Arteria Obturatriz</i>	0	0	0	0	0	0	0	0	0	0	1	1
<i>Arteria Circunfleja Iíaca Profunda</i>	0	0	0	0	0	0	0	0	0	0	0	0
<i>Arteria Epigástrica Inferior</i>	0	0	0	0	0	0	0	0	0	0	0	0
<i>Arteria Hipogástrica</i>	0	0	0	0	0	0	0	0	0	0	0	1
<i>Arteria Iíaca Externa</i>	0	0	0	0	0	0	0	0	0	0	0	0
<i>Arteria Iliolumbar</i>	0	0	0	0	0	0	0	0	1	1	0	0

## 2- NERVIO FEMORAL

<b>NERVIO FEMORAL</b>		
<b>Caso 1</b>	<b>Región Femoral</b>	
<b>Arteria</b>	<b>Derecha</b>	<b>Izquierda</b>
<i>Arteria Femoral</i>	2	0
<i>Arteria Cuádriceps</i>	1	1
<i>Arteria Epigástrica Inferior</i>	0	0
<i>Arteria Femoral Dorsal</i>	0	0

<b>NERVIO FEMORAL</b>		
<b>Caso 2</b>	<b>Región Femoral</b>	
<b>Arteria</b>	<b>Derecha</b>	<b>Izquierda</b>
<i>Arteria Femoral</i>	1	1
<i>Arteria Cuádriceps</i>	1	1
<i>Arteria Epigástrica Inferior</i>	0	0
<i>Arteria Femoral Dorsal</i>	0	0

<b>NERVIO FEMORAL</b>	<b>Región Femoral</b>	
<b>Caso 3</b>		
<b>Arteria</b>	<b>Derecha</b>	<b>Izquierda</b>
<i>Arteria Femoral</i>	1	0
<i>Arteria Cuádriceps</i>	0	1
<i>Arteria Epigástrica Inferior</i>	1	0
<i>Arteria Femoral Dorsal</i>	0	0

<b>NERVIO FEMORAL</b>	<b>Región Femoral</b>	
<b>Caso 4</b>		
<b>Arteria</b>	<b>Derecha</b>	<b>Izquierda</b>
<i>Arteria Femoral</i>	2	2
<i>Arteria Cuádriceps</i>	0	1
<i>Arteria Epigástrica Inferior</i>	0	0
<i>Arteria Femoral Dorsal</i>	1	0

<b>NERVIO FEMORAL</b>	<b>Región Femoral</b>	
<b>Caso 5</b>		
<b>Arteria</b>	<b>Derecha</b>	<b>Izquierda</b>
<i>Arteria Femoral</i>	1	1
<i>Arteria Cuádriceps</i>	0	1
<i>Arteria Epigástrica Inferior</i>	0	0
<i>Arteria Femoral Dorsal</i>	1	0



## 2- NERVIO OBTURADOR

<b>NERVIO OBTURADOR</b>	<b>Región Femoral</b>	
<b>Caso 1</b>		
<b>Arterias</b>	<b>Derecha</b>	<b>Izquierda</b>
<i>Arteria Femoral</i>	1	1
<i>Arteria Músculo Pectíneo</i>	1	0
<i>Arteria Femoral Dorsal</i>		
<i>Arcos Arteriales</i>	0	1
<i>Arteria Muscular Aductor</i>	0	0

<b>NERVIO OBTURADOR</b>	<b>Región Femoral</b>	
<b>Caso 2</b>		
<b>Arterias</b>	<b>Derecha</b>	<b>Izquierda</b>
<i>Arteria Femoral</i>	2	1
<i>Arteria Músculo Pectíneo</i>	0	0
<i>Arteria Femoral Dorsal</i>		
<i>Arcos Arteriales</i>	0	1
<i>Arteria Muscular Aductor</i>	0	1

<b>NERVIO OBTURADOR</b>	<b>Región Femoral</b>	
<b>Caso 3</b>		
<b>Arterias</b>	<b>Derecha</b>	<b>Izquierda</b>
<i>Arteria Femoral</i>	2	1
<i>Arteria Músculo Pectíneo</i>	0	1
<i>Arteria Femoral Dorsal</i>		
<i>Arcos Arteriales</i>	0	1
<i>Arteria Muscular Aductor</i>	0	0

<b>NERVIO OBTURADOR</b>	<b>Región Femoral</b>	
<b>Caso 4</b>		
<b>Arterias</b>	<b>Derecha</b>	<b>Izquierda</b>
<i>Arteria Femoral</i>	1	1
<i>Arteria Músculo Pectíneo</i>	2	1
<i>Arteria Femoral Dorsal</i>		
<i>Arcos Arteriales</i>	0	1
<i>Arteria Muscular Aductor</i>	0	1

<b>NERVIO OBTURADOR</b>	<b>Región Femoral</b>	
<b>Caso 5</b>		
<b>Arterias</b>	<b>Derecha</b>	<b>Izquierda</b>
<i>Arteria Femoral</i>	1	0
<i>Arteria Músculo Pectíneo</i>	0	1
<i>Arteria Femoral Dorsal</i>		
<i>Arcos Arteriales</i>	0	1
<i>Arteria Muscular Aductor</i>	0	0

#### 4-PLEXO SACRO

<b>PLEXO SACRO</b>	<b>Región Pelviana</b>	
<b>Caso 1</b>		
<b>Arterias</b>	<b>Derecha</b>	<b>Izquierda</b>
<i>Arteria Sacra Lateral Superior</i>	2	1
<i>Arteria Glútea Superior</i>	1	0
<i>Arteria Sacra Lateral Inferior</i>	0	0

<b>PLEXO SACRO</b>	<b>Región Pelviana</b>	
<b>Caso 2</b>		
<b>Arterias</b>	<b>Derecha</b>	<b>Izquierda</b>
<i>Arteria Sacra Lateral Superior</i>	1	1
<i>Arteria Glútea Superior</i>	1	0
<i>Arteria Sacra Lateral Inferior</i>	0	0

<b>PLEXO SACRO</b>	<b>Región Pelviana</b>	
<b>Caso 3</b>	<b>Derecha</b>	<b>Izquierda</b>
<i>Arteria Sacra Lateral Superior</i>	2	1
<i>Arteria Glútea Superior</i>	1	0
<i>Arteria Sacra Lateral Inferior</i>	0	0

<b>PLEXO SACRO</b>	<b>Región Pelviana</b>	
<b>Caso 4</b>	<b>Derecha</b>	<b>Izquierda</b>
<i>Arteria Sacra Lateral Superior</i>	3	1
<i>Arteria Glútea Superior</i>	1	0
<i>Arteria Sacra Lateral Inferior</i>	0	1

<b>PLEXO SACRO</b>	<b>Región Pelviana</b>	
<b>Caso 5</b>	<b>Derecha</b>	<b>Izquierda</b>
<i>Arteria Sacra Lateral Superior</i>	2	1
<i>Arteria Glútea Superior</i>	1	0
<i>Arteria Sacra Lateral Inferior</i>	0	0

<b>PLEXO SACRO</b>	<b>Región Pelviana</b>	
<b>Caso 6</b>		
<b>Arterias</b>	<b>Derecha</b>	<b>Izquierda</b>
<i>Arteria Sacra Lateral Superior</i>	1	1
<i>Arteria Glútea Superior</i>	1	0
<i>Arteria Sacra Lateral Inferior</i>	0	1

<b>PLEXO SACRO</b>	<b>Región Pelviana</b>	
<b>Caso 7</b>		
<b>Arterias</b>	<b>Derecha</b>	<b>Izquierda</b>
<i>Arteria Sacra Lateral Superior</i>	3	0
<i>Arteria Glútea Superior</i>	1	0
<i>Arteria Sacra Lateral Inferior</i>	0	1

<b>PLEXO SACRO</b>	<b>Región Pelviana</b>	
<b>Caso 8</b>		
<b>Arterias</b>	<b>Derecha</b>	<b>Izquierda</b>
<i>Arteria Sacra Lateral Superior</i>	1	1
<i>Arteria Glútea Superior</i>	1	1
<i>Arteria Sacra Lateral Inferior</i>	0	1

<b>PLEXO SACRO</b>	<b>Región Pelviana</b>	
<b>Caso 9</b>		
<b>Arterias</b>	<b>Derecha</b>	<b>Izquierda</b>
<i>Arteria Sacra Lateral Superior</i>	3	0
<i>Arteria Glútea Superior</i>	1	1
<i>Arteria Sacra Lateral Inferior</i>	0	1

<b>PLEXO SACRO</b>	<b>Región Pelviana</b>	
<b>Caso 10</b>		
<b>Arterias</b>	<b>Derecha</b>	<b>Izquierda</b>
<i>Arteria Sacra Lateral Superior</i>	2	1
<i>Arteria Glútea Superior</i>	1	0
<i>Arteria Sacra Lateral Inferior</i>	1	0

## 5-NERVI0 CIATICO MAYOR

NERVI0 CIATICO  Caso 1	Regi3n Glútea		Regi3n Femoral Dorsal		Regi3n Poplítea	
	Derecha	Izquierda	Derecha	Izquierda	Derecha	Izquierda
<i>Arteria Glútea</i>	0	0				
<i>Arteria Isquiática</i>	1	1				
<i>Arteria Descendente Ciático Mayor</i>	1	1	0	0		
<i>Arteria Satélite Ciático Mayor</i>	0	0	0	0		
<i>Arteria Muscular</i>	0	0	0	0	0	0
<i>Arteria Anastom3tica Crucial</i>	0	0	0	0		
<i>Arteria 1º Perforante</i>			1	0		
<i>Arteria 2º Perforante</i>			0	0		
<i>Arteria 3º Perforante</i>			1	1	0	0
<i>Arteria Circunfleja Dorsal</i>			0	0	0	0
<i>Arteria Poplítea</i>					0	0
<i>Arteria Articular</i>					0	0

NERVIO CIÁTICO  Caso 2	Región Glútea		Región Femoral Dorsal		Región Poplítea	
	Derecha	Izquierda	Derecha	Izquierda	Derecha	Izquierda
<i>Arterias</i>						
<i>Arteria Glútea</i>	0	0				
<i>Arteria Isquiática</i>	1	1				
<i>Arteria Descendente Ciático Mayor</i>	0	1	0	1		
<i>Arteria Satélite Ciático Mayor</i>	1	0	0	0		
<i>Arteria Muscular</i>	0	0	0	0	0	0
<i>Arteria Anastomótica Crucial</i>	0	0	0	0		
<i>Arteria 1° Perforante</i>			1	1		
<i>Arteria 2° Perforante</i>			1	0		
<i>Arteria 3° Perforante</i>			0	0	0	0
<i>Arteria Circunfleja Dorsal</i>			0	1	0	0
<i>Arteria Poplítea</i>					0	0
<i>Arteria Articular</i>					0	0



NERVIO CIÁTICO  Caso 3	Región Glútea		Región Femoral Dorsal		Región Poplítea	
	Derecha	Izquierda	Derecha	Izquierda	Derecha	Izquierda
<i>Arterias</i>						
<i>Arteria Glútea</i>	0	0				
<i>Arteria Isquiática</i>	1	1				
<i>Arteria Descendente Ciático Mayor</i>	0	1	0	0		
<i>Arteria Satélite Ciático Mayor</i>	0	0	0	0		
<i>Arteria Muscular</i>	0	0	0	0	0	0
<i>Arteria Anastomótica Crucial</i>	0	0	0	0		
<i>Arteria 1° Perforante</i>			1	1		
<i>Arteria 2° Perforante</i>			0	1		
<i>Arteria 3° Perforante</i>			1	0	0	0
<i>Arteria Circunfleja Dorsal</i>			0	1	0	0
<i>Arteria Poplítea</i>					0	0
<i>Arteria Articular</i>					0	0

NERVIO CIÁTICO  Caso 4	Región Glútea		Región Femoral Dorsal		Región Poplítea	
	Derecha	Izquierda	Derecha	Izquierda	Derecha	Izquierda
<i>Arterias</i>						
<i>Arteria Glútea</i>	0	0				
<i>Arteria Isquiática</i>	1	1				
<i>Arteria Descendente Ciático Mayor</i>	0	1	0	0		
<i>Arteria Satélite Ciático Mayor</i>	1	0	0	0		
<i>Arteria Muscular</i>	0	0	1	0	0	0
<i>Arteria Anastomótica Crucial</i>	0	0	0	0		
<i>Arteria 1° Perforante</i>			1	1		
<i>Arteria 2° Perforante</i>			0	1		
<i>Arteria 3° Perforante</i>			0	0	0	0
<i>Arteria Circunfleja Dorsal</i>			0	0	0	0
<i>Arteria Poplítea</i>					0	0
<i>Arteria Articular</i>					0	0

NERVIO CIÁTICO  Caso 5	Región Glútea		Región Femoral Dorsal		Región Poplítea	
	Derecha	Izquierda	Derecha	Izquierda	Derecha	Izquierda
<i>Arterias</i>						
<i>Arteria Glútea</i>	0	0				
<i>Arteria Isquiática</i>	1	1				
<i>Arteria Descendente Ciático Mayor</i>	1	1	0	0		
<i>Arteria Satélite Ciático Mayor</i>	0	0	0	0		
<i>Arteria Muscular</i>	0	0	0	0	0	0
<i>Arteria Anastomótica Crucial</i>	0	0	0	0		
<i>Arteria 1° Perforante</i>			1	1		
<i>Arteria 2° Perforante</i>			1	1		
<i>Arteria 3° Perforante</i>			0	0	0	0
<i>Arteria Circunfleja Dorsal</i>			0	0	0	0
<i>Arteria Poplítea</i>					1	0
<i>Arteria Articular</i>					0	0

NERVIO CIÁTICO  Caso 6	Región Glútea		Región Femoral Dorsal		Región Poplítea	
	Derecha	Izquierda	Derecha	Izquierda	Derecha	Izquierda
<i>Arterias</i>						
<i>Arteria Glútea</i>	0	0				
<i>Arteria Isquiática</i>	1	1				
<i>Arteria Descendente Ciático Mayor</i>	0	0	0	0		
<i>Arteria Satélite Ciático Mayor</i>	1	1	0	0		
<i>Arteria Muscular</i>	0	0	0	0	0	0
<i>Arteria Anastomótica Crucial</i>	0	0	0	1		
<i>Arteria 1° Perforante</i>			1	3		
<i>Arteria 2° Perforante</i>			0	1		
<i>Arteria 3° Perforante</i>			0	1	0	0
<i>Arteria Circunfleja Dorsal</i>			0	0	0	0
<i>Arteria Poplítea</i>					1	0
<i>Arteria Articular</i>					0	1

NERVIO CIÁTICO  Caso 7	Región Glútea		Región Femoral Dorsal		Región Poplítea	
	Derecha	Izquierda	Derecha	Izquierda	Derecha	Izquierda
<i>Arterias</i>						
<i>Arteria Glútea</i>	0	2				
<i>Arteria Isquiática</i>	1	1				
<i>Arteria Descendente Ciático Mayor</i>	0	0	0	0		
<i>Arteria Satélite Ciático Mayor</i>	1	0	0	0		
<i>Arteria Muscular</i>	0	0	0	0	0	0
<i>Arteria Anastomótica Crucial</i>	0	0	0	0		
<i>Arteria 1° Perforante</i>			0	0		
<i>Arteria 2° Perforante</i>			1	2		
<i>Arteria 3° Perforante</i>			1	1	0	0
<i>Arteria Circunfleja Dorsal</i>			0	0	0	0
<i>Arteria Poplítea</i>					1	2
<i>Arteria Articular</i>					0	0

NERVIO CIÁTICO  Caso 8	Región Glútea		Región Femoral Dorsal		Región Poplítea	
	Derecha	Izquierda	Derecha	Izquierda	Derecha	Izquierda
<i>Arterias</i>						
<i>Arteria Glútea</i>	0	1				
<i>Arteria Isquiática</i>	1	2				
<i>Arteria Descendente Ciático Mayor</i>	0	0	0	0		
<i>Arteria Satélite Ciático Mayor</i>	1	0	0	0		
<i>Arteria Muscular</i>	0	0	0	0	0	0
<i>Arteria Anastomótica Crucial</i>	0	0	0	2		
<i>Arteria 1° Perforante</i>			0	1		
<i>Arteria 2° Perforante</i>			2	1		
<i>Arteria 3° Perforante</i>			1	1	0	0
<i>Arteria Circunfleja Dorsal</i>			0	0	0	0
<i>Arteria Poplítea</i>					1	2
<i>Arteria Articular</i>					0	0

NERVIO CIÁTICO  Caso 9	Región Glútea		Región Femoral Dorsal		Región Poplítea	
	Derecha	Izquierda	Derecha	Izquierda	Derecha	Izquierda
<i>Arterias</i>						
<i>Arteria Glútea</i>	0	1				
<i>Arteria Isquiática</i>	1	1				
<i>Arteria Descendente Ciático Mayor</i>	0	0	0	0		
<i>Arteria Satélite Ciático Mayor</i>	1	0	0	0		
<i>Arteria Muscular</i>	0	0	0	0	0	0
<i>Arteria Anastomótica Crucial</i>	0	0	0	2		
<i>Arteria 1° Perforante</i>			1	1		
<i>Arteria 2° Perforante</i>			0	1		
<i>Arteria 3° Perforante</i>			1	1	0	0
<i>Arteria Circunfleja Dorsal</i>			0	0	0	0
<i>Arteria Poplítea</i>					1	2
<i>Arteria Articular</i>					0	0

NERVIO CIÁTICO  Caso 10	Región Glútea		Región Femoral Dorsal		Región Poplítea	
	Derecha	Izquierda	Derecha	Izquierda	Derecha	Izquierda
<i>Arterias</i>						
<i>Arteria Glútea</i>	0	0				
<i>Arteria Isquiática</i>	1	1				
<i>Arteria Descendente Ciático Mayor</i>	0	0	0	0		
<i>Arteria Satélite Ciático Mayor</i>	1	1	0	0		
<i>Arteria Muscular</i>	0	0	0	0	0	0
<i>Arteria Anastomótica Crucial</i>	0	0	0	0		
<i>Arteria 1° Perforante</i>			0	0		
<i>Arteria 2° Perforante</i>			1	1		
<i>Arteria 3° Perforante</i>			0	1	0	0
<i>Arteria Circunfleja Dorsal</i>			1	0	0	0
<i>Arteria Poplítea</i>					1	0
<i>Arteria Articular</i>					0	0



NERVIO CIÁTICO  Caso 11	Región Glútea		Región Femoral Dorsal		Región Poplítea	
	Derecha	Izquierda	Derecha	Izquierda	Derecha	Izquierda
<i>Arterias</i>						
<i>Arteria Glútea</i>	0	0				
<i>Arteria Isquiática</i>	1	1				
<i>Arteria Descendente Ciático Mayor</i>	0	0	0	0		
<i>Arteria Satélite Ciático Mayor</i>	1	0	0	0		
<i>Arteria Muscular</i>	0	0	0	1	0	0
<i>Arteria Anastomótica Crucial</i>	0	0	0	0		
<i>Arteria 1° Perforante</i>			0	1		
<i>Arteria 2° Perforante</i>			1	0		
<i>Arteria 3° Perforante</i>			1	1	0	0
<i>Arteria Circunfleja Dorsal</i>			1	0	0	0
<i>Arteria Poplítea</i>					1	0
<i>Arteria Articular</i>					0	0

NERVIO CIÁTICO  Caso 12	Región Glútea		Región Femoral Dorsal		Región Poplítea	
	Derecha	Izquierda	Derecha	Izquierda	Derecha	Izquierda
<i>Arterias</i>						
<i>Arteria Glútea</i>	0	0				
<i>Arteria Isquiática</i>	1	0				
<i>Arteria Descendente Ciático Mayor</i>	0	0	0	0		
<i>Arteria Satélite Ciático Mayor</i>	1	1	0	0		
<i>Arteria Muscular</i>	0	0	0	0	0	0
<i>Arteria Anastomótica Crucial</i>	0	0	0	0		
<i>Arteria 1° Perforante</i>			1	1		
<i>Arteria 2° Perforante</i>			1	0		
<i>Arteria 3° Perforante</i>			1	1	0	0
<i>Arteria Circunfleja Dorsal</i>			0	0	0	0
<i>Arteria Poplítea</i>					1	0
<i>Arteria Articular</i>					0	0

## 5- NERVIO TIBIAL

<b>NERVIO TIBIAL (CPI)</b>	<b>Región Poplítea</b>	
<b>Caso 1</b>	<b>Derecha</b>	<b>Izquierda</b>
<i>Arterias</i>		
<i>Arteria Poplítea</i>	2	0
<i>Arteria Tibial Posterior</i>	0	0
<i>Arterias Musculares</i>	0	1
<i>Arterias Articulares</i>	1	0

<b>NERVIO TIBIAL (CPI)</b>	<b>Región Poplítea</b>	
<b>Caso 2</b>	<b>Derecha</b>	<b>Izquierda</b>
<i>Arterias</i>		
<i>Arteria Poplítea</i>	2	2
<i>Arteria Tibial Posterior</i>	0	0
<i>Arterias Musculares</i>	0	1
<i>Arterias Articulares</i>	0	0

<b>NERVIO TIBIAL (CPI)</b>	<b>Región Poplítea</b>	
<b>Caso 3</b>	<b>Derecha</b>	<b>Izquierda</b>
<i>Arterias</i>		
<i>Arteria Poplítea</i>	1	0
<i>Arteria Tibial Posterior</i>	0	0
<i>Arterias Musculares</i>	0	1
<i>Arterias Articulares</i>	0	1

<b>NERVIO TIBIAL (CPI)</b>	<b>Región Poplítea</b>	
<b>Caso 4</b>		
<b>Arterias</b>	<b>Derecha</b>	<b>Izquierda</b>
<i>Arteria Poplítea</i>	2	1
<i>Arteria Tibial Posterior</i>	1	0
<i>Arterias Musculares</i>	0	0
<i>Arterias Articulares</i>	0	1

<b>NERVIO TIBIAL (CPI)</b>	<b>Región Poplítea</b>	
<b>Caso 5</b>		
<b>Arterias</b>	<b>Derecha</b>	<b>Izquierda</b>
<i>Arteria Poplítea</i>	1	1
<i>Arteria Tibial Posterior</i>	0	0
<i>Arterias Musculares</i>	0	1
<i>Arterias Articulares</i>	0	1

<b>NERVIO TIBIAL (CPI)</b>	<b>Región Poplítea</b>	
<b>Caso 6</b>		
<b>Arterias</b>	<b>Derecha</b>	<b>Izquierda</b>
<i>Arteria Poplítea</i>	1	0
<i>Arteria Tibial Posterior</i>	0	0
<i>Arterias Musculares</i>	0	1
<i>Arterias Articulares</i>	0	1

<b>NERVIO TIBIAL (CPI)</b>		
<b>Caso 7</b>	<b>Región Poplítea</b>	
<b>Arterias</b>	<b>Derecha</b>	<b>Izquierda</b>
<i>Arteria Poplítea</i>	2	2
<i>Arteria Tibial Posterior</i>	0	0
<i>Arterias Musculares</i>	0	1
<i>Arterias Articulares</i>	0	0

## 6- NERVIO FIBULAR COMUN

<b>NERVIO FIBULAR (CPE)</b>		
<b>Caso 1</b>	<b>Región Poplítea</b>	
<b>Arterias</b>	<b>Derecha</b>	<b>Izquierda</b>
<i>Arteria Recurrente Peronea Anterior</i>	0	1
<i>Arterias Musculares</i>	2	1
<i>Arterias Articulares</i>	0	0

<b>NERVIO FIBULAR (CPE)</b>		
<b>Caso 2</b>	<b>Región Poplítea</b>	
<b>Arterias</b>	<b>Derecha</b>	<b>Izquierda</b>
<i>Arteria Recurrente Peronea Anterior</i>	1	0
<i>Arterias Musculares</i>	2	1
<i>Arterias Articulares</i>	0	0

<b>NERVIO FIBULAR (CPE)</b>		
<b>Caso 3</b>	<b>Región Poplítea</b>	
<b>Arterias</b>	<b>Derecha</b>	<b>Izquierda</b>
<i>Arteria Recurrente Peronea Anterior</i>	0	1
<i>Arterias Musculares</i>	1	1
<i>Arterias Articulares</i>	0	0

<b>NERVIO FIBULAR (CPE)</b>		
<b>Caso 4</b>	<b>Región Poplítea</b>	
<b>Arterias</b>	<b>Derecha</b>	<b>Izquierda</b>
<i>Arteria Recurrente Peronea Anterior</i>	0	0
<i>Arterias Musculares</i>	1	1
<i>Arterias Articulares</i>	0	0

<b>NERVIO FIBULAR (CPE)</b>		
<b>Caso 5</b>	<b>Región Poplítea</b>	
<b>Arterias</b>	<b>Derecha</b>	<b>Izquierda</b>
<i>Arteria Recurrente Peronea Anterior</i>	0	0
<i>Arterias Musculares</i>	1	1
<i>Arterias Articulares</i>	1	0

<b>NERVIO FIBULAR (CPE)</b>		
<b>Caso 6</b>	<b>Región Poplítea</b>	
<b>Arterias</b>	<b>Derecha</b>	<b>Izquierda</b>
<i>Arteria Recurrente Peronea Anterior</i>	0	0
<i>Arterias Musculares</i>	0	1
<i>Arterias Articulares</i>	1	0

NERVIO FIBULAR (CPE) Caso 7	Región Poplítea	
	Derecha	Izquierda
<i>Arterias</i>		
<i>Arteria Recurrente Peronea Anterior</i>	0	1
<i>Arterias Musculares</i>	1	1
<i>Arterias Articulares</i>	0	0

## 6- NERVIO TIBIAL POSTERIOR

NERVIO TIBIAL POSTERIOR Caso 1	Tercio Superior Región Dorsal Pierna		Tercio Medio Región Dorsal Pierna		Tercio Inferior Región Dorsal Pierna	
	Derecha	Izquierda	Derecha	Izquierda	Derecha	Izquierda
<i>Tronco Tibioperoneo</i>	1	0	0	0		
<i>Arteria Recurrente Peronea Anterior</i>	0	0	0	0		
<i>Arteria Tibial Posterior</i>	0	0	1	1	1	1
<i>Arteria Peronea</i>	0	1	0	1	0	0



<b>NERVIO TIBIAL POSTERIOR Caso 2</b>	<b>Tercio Superior Región Dorsal Pierna</b>		<b>Tercio Medio Región Dorsal Pierna</b>		<b>Tercio Inferior Región Dorsal Pierna</b>	
	<b>Derecha</b>	<b>Izquierda</b>	<b>Derecha</b>	<b>Izquierda</b>	<b>Derecha</b>	<b>Izquierda</b>
<i>Tronco Tibioperoneo</i>	1	0	0	0		
<i>Arteria Recurrente Peronea Anterior</i>	0	0	0	0		
<i>Arteria Tibial Posterior</i>	0	0	1	1	1	1
<i>Arteria Peronea</i>	0	1	0	0	0	0

<b>NERVIO TIBIAL POSTERIOR Caso 3</b>	<b>Tercio Superior Región Dorsal Pierna</b>		<b>Tercio Medio Región Dorsal Pierna</b>		<b>Tercio Inferior Región Dorsal Pierna</b>	
	<b>Derecha</b>	<b>Izquierda</b>	<b>Derecha</b>	<b>Izquierda</b>	<b>Derecha</b>	<b>Izquierda</b>
<i>Tronco Tibioperoneo</i>	0	1	0	0		
<i>Arteria Recurrente Peronea Anterior</i>	0	0	0	0		
<i>Arteria Tibial Posterior</i>	0	0	1	1	1	1
<i>Arteria Peronea</i>	1	1	0	0	0	0

<b>NERVIO TIBIAL POSTERIOR Caso 4</b>	<b>Tercio Superior Región Dorsal Pierna</b>		<b>Tercio Medio Región Dorsal Pierna</b>		<b>Tercio Inferior Región Dorsal Pierna</b>	
	<b>Derecha</b>	<b>Izquierda</b>	<b>Derecha</b>	<b>Izquierda</b>	<b>Derecha</b>	<b>Izquierda</b>
<i>Tronco Tibioperoneo</i>	1	1	0	0		
<i>Arteria Recurrente Peronea Anterior</i>	0	0	0	0		
<i>Arteria Tibial Posterior</i>	0	0	3	1	1	1
<i>Arteria Peronea</i>	0	1	0	0	0	0

<b>NERVIO TIBIAL POSTERIOR Caso 5</b>	<b>Tercio Superior Región Dorsal Pierna</b>		<b>Tercio Medio Región Dorsal Pierna</b>		<b>Tercio Inferior Región Dorsal Pierna</b>	
	<b>Derecha</b>	<b>Izquierda</b>	<b>Derecha</b>	<b>Izquierda</b>	<b>Derecha</b>	<b>Izquierda</b>
<i>Tronco Tibioperoneo</i>	0	1	0	0		
<i>Arteria Recurrente Peronea Anterior</i>	0	0	0	0		
<i>Arteria Tibial Posterior</i>	0	0	1	1	1	1
<i>Arteria Peronea</i>	1	1	0	0	0	0

<b>NERVIO TIBIAL POSTERIOR Caso 6</b>	<b>Tercio Superior Región Dorsal Pierna</b>		<b>Tercio Medio Región Dorsal Pierna</b>		<b>Tercio Inferior Región Dorsal Pierna</b>	
	<b>Derecha</b>	<b>Izquierda</b>	<b>Derecha</b>	<b>Izquierda</b>	<b>Derecha</b>	<b>Izquierda</b>
<i>Tronco Tibioperoneo</i>	1	1	0	0		
<i>Arteria Recurrente Peronea Anterior</i>	0	0	0	0		
<i>Arteria Tibial Posterior</i>	0	0	1	1	1	1
<i>Arteria Peronea</i>	1	1	0	1	0	0

<b>NERVIO TIBIAL POSTERIOR Caso 7</b>	<b>Tercio Superior Región Dorsal Pierna</b>		<b>Tercio Medio Región Dorsal Pierna</b>		<b>Tercio Inferior Región Dorsal Pierna</b>	
	<b>Derecha</b>	<b>Izquierda</b>	<b>Derecha</b>	<b>Izquierda</b>	<b>Derecha</b>	<b>Izquierda</b>
<i>Tronco Tibioperoneo</i>	0	1	0	0		
<i>Arteria Recurrente Peronea Anterior</i>	1	0	0	0		
<i>Arteria Tibial Posterior</i>	0	0	1	1	1	1
<i>Arteria Peronea</i>	0	1	0	0	0	0

## 7- NERVIOS PLANTARES

NERVIOS PLANTARES  Caso 1	Sector Proximal del Pie				Sector Distal del Pie			
	Nervio PM		Nervio PL		Nervio PM		Nervio PL	
Arterias	D	I	D	I	D	I	D	I
<i>Arteria Tibial Posterior</i>	0	0	0	0				
<i>Arteria Plantar Medial</i>	2	2	0	0	1	2	0	0
<i>Arteria Plantar Lateral</i>	0	0	2	1	0	0	0	0
<i>Arterias Interóseas</i>					0	0	0	0
<i>Arteria Colateral I Dedo</i>					0	0	0	0
<i>Arteria Colateral V Dedo</i>					0	0	1	1
<i>Arterias Musculares</i>	0	0	0	0	0	0	0	0
<i>Arteria Calcánea</i>	0	0	0	0	0	0	0	0
<i>Arteria Medial del Pie</i>	0	0	0	0	0	0	0	0
<i>Anastomosis Interplantar</i>					0	0	1	1

NERVIOS PLANTARES  Caso 2	Sector Proximal del Pie				Sector Distal del Pie			
	Nervio PM		Nervio PL		Nervio PM		Nervio PL	
	D	I	D	I	D	I	D	I
<i>Arteria Tibial Posterior</i>	0	0	0	0				
<i>Arteria Plantar Medial</i>	2	3	1	0	0	2	0	0
<i>Arteria Plantar Lateral</i>	0	0	1	1	0	0	0	0
<i>Arterias Interóseas</i>					0	0	1	1
<i>Arteria Colateral I Dedo</i>					0	0	0	0
<i>Arteria Colateral V Dedo</i>					0	0	0	0
<i>Arterias Musculares</i>	0	0	0	0	2	0	0	0
<i>Arteria Calcánea</i>	0	0	0	0	0	0	0	0
<i>Arteria Medial del Pie</i>	0	0	0	0	0	0	0	0
<i>Anastomosis Interplantar</i>					0	0	0	0

NERVIOS PLANTARES  Caso 3	Sector Proximal del Pie				Sector Distal del Pie			
	Nervio PM		Nervio PL		Nervio PM		Nervio PL	
	D	I	D	I	D	I	D	I
<i>Arteria Tibial Posterior</i>	4	0	0	0				
<i>Arteria Plantar Medial</i>	0	3	0	0	1	2	0	0
<i>Arteria Plantar Lateral</i>	0	0	2	1	0	0	0	0
<i>Arterias Interóseas</i>					1	1	1	1
<i>Arteria Colateral I Dedo</i>					0	0	0	0
<i>Arteria Colateral V Dedo</i>					0	0	0	0
<i>Arterias Musculares</i>	0	0	0	0	1	0	0	0
<i>Arteria Calcánea</i>	0	0	0	0	0	0	0	0
<i>Arteria Medial del Pie</i>	0	0	0	0	0	0	0	0
<i>Anastomosis Interplantar</i>					0	0	0	0

NERVIOS PLANTARES  Caso 4	Sector Proximal del Pie				Sector Distal del Pie			
	Nervio PM		Nervio PL		Nervio PM		Nervio PL	
	D	I	D	I	D	I	D	I
<i>Arteria Tibial Posterior</i>	3	0	0	0				
<i>Arteria Plantar Medial</i>	2	2	0	0	1	1	0	0
<i>Arteria Plantar Lateral</i>	0	0	2	1	0	0	0	0
<i>Arterias Interóseas</i>					1	1	1	1
<i>Arteria Colateral I Dedo</i>					0	0	0	0
<i>Arteria Colateral V Dedo</i>					0	0	0	1
<i>Arterias Musculares</i>	0	0	0	1	0	0	1	0
<i>Arteria Calcánea</i>	0	0	0	0	0	0	0	0
<i>Arteria Medial del Pie</i>	0	0	0	0	0	0	0	0
<i>Anastomosis Interplantar</i>					0	0	0	0

NERVIOS PLANTARES  Caso 5	Sector Proximal del Pie				Sector Distal del Pie			
	Nervio PM		Nervio PL		Nervio PM		Nervio PL	
	D	I	D	I	D	I	D	I
<i>Arteria Tibial Posterior</i>	0	0	0	0				
<i>Arteria Plantar Medial</i>	1	1	0	0	1	2	0	0
<i>Arteria Plantar Lateral</i>	0	0	2	1	0	0	0	0
<i>Arterias Interóseas</i>					1	1	1	1
<i>Arteria Colateral I Dedo</i>					0	0	0	0
<i>Arteria Colateral V Dedo</i>					0	0	0	0
<i>Arterias Musculares</i>	0	0	0	0	0	0	0	0
<i>Arteria Calcánea</i>	0	0	0	0	0	0	0	0
<i>Arteria Medial del Pie</i>	0	0	0	0	0	0	0	0
<i>Anastomosis Interplantar</i>					0	0	0	0



NERVIOS PLANTARES  Caso 6	Sector Proximal del Pie				Sector Distal del Pie			
	Nervio PM		Nervio PL		Nervio PM		Nervio PL	
	D	I	D	I	D	I	D	I
<i>Arteria Tibial Posterior</i>	0	0	0	0				
<i>Arteria Plantar Medial</i>	1	1	0	2	1	2	0	0
<i>Arteria Plantar Lateral</i>	0	0	1	0	0	0	0	0
<i>Arterias Interóseas</i>					1	0	1	0
<i>Arteria Colateral I Dedo</i>					0	0	0	0
<i>Arteria Colateral V Dedo</i>					0	0	0	0
<i>Arterias Musculares</i>	0	0	0	0	0	0	0	0
<i>Arteria Calcánea</i>	0	0	0	0	0	1	0	1
<i>Arteria Medial del Pie</i>	0	0	0	0	0	0	0	0
<i>Anastomosis Interplantar</i>					0	0	0	0

NERVIOS PLANTARES  Caso 7	Sector Proximal del Pie				Sector Distal del Pie			
	Nervio PM		Nervio PL		Nervio PM		Nervio PL	
	D	I	D	I	D	I	D	I
<i>Arteria Tibial Posterior</i>	0	1	0	1				
<i>Arteria Plantar Medial</i>	2	1	0	0	1	1	0	0
<i>Arteria Plantar Lateral</i>	0	0	1	0	0	0	0	0
<i>Arterias Interóseas</i>					1	1	0	1
<i>Arteria Colateral I Dedo</i>					0	0	0	0
<i>Arteria Colateral V Dedo</i>					0	0	1	0
<i>Arterias Musculares</i>	0	1	0	0	0	0	1	1
<i>Arteria Calcánea</i>	0	0	0	0	0	1	0	0
<i>Arteria Medial del Pie</i>	0	0	0	0	0	0	0	0
<i>Anastomosis Interplantar</i>					0	0	0	0

MIEMBRO	NERVIO	TRONCO	ARTERIA	LADO	CAS O	N
Miembro inferior	Ciático mayor	Región femoral dorsal	1° Perforante	Derecho	1	1
Miembro inferior	Ciático mayor	Región femoral dorsal	1° Perforante	Derecho	2	1
Miembro inferior	Ciático mayor	Región femoral dorsal	1° Perforante	Derecho	3	1
Miembro inferior	Ciático mayor	Región femoral dorsal	1° Perforante	Derecho	4	1
Miembro inferior	Ciático mayor	Región femoral dorsal	1° Perforante	Derecho	5	1
Miembro inferior	Ciático mayor	Región femoral dorsal	1° Perforante	Derecho	6	1
Miembro inferior	Ciático mayor	Región femoral dorsal	1° Perforante	Derecho	7	0
Miembro inferior	Ciático mayor	Región femoral dorsal	1° Perforante	Derecho	8	0
Miembro inferior	Ciático mayor	Región femoral dorsal	1° Perforante	Derecho	9	1
Miembro inferior	Ciático mayor	Región femoral dorsal	1° Perforante	Derecho	10	0
Miembro inferior	Ciático mayor	Región femoral dorsal	1° Perforante	Derecho	11	0
Miembro inferior	Ciático mayor	Región femoral dorsal	1° Perforante	Derecho	12	1
Miembro inferior	Ciático mayor	Región femoral dorsal	1° Perforante	Izquierd o	1	0
Miembro inferior	Ciático mayor	Región femoral dorsal	1° Perforante	Izquierd o	2	1
Miembro inferior	Ciático mayor	Región femoral dorsal	1° Perforante	Izquierd o	3	1
Miembro inferior	Ciático mayor	Región femoral dorsal	1° Perforante	Izquierd o	4	1
Miembro inferior	Ciático mayor	Región femoral dorsal	1° Perforante	Izquierd o	5	1
Miembro inferior	Ciático mayor	Región femoral dorsal	1° Perforante	Izquierd o	6	3
Miembro inferior	Ciático mayor	Región femoral dorsal	1° Perforante	Izquierd o	7	0
Miembro inferior	Ciático mayor	Región femoral dorsal	1° Perforante	Izquierd o	8	1
Miembro inferior	Ciático mayor	Región femoral dorsal	1° Perforante	Izquierd o	9	1
Miembro inferior	Ciático mayor	Región femoral dorsal	1° Perforante	Izquierd o	10	0
Miembro inferior	Ciático mayor	Región femoral dorsal	1° Perforante	Izquierd o	11	1
Miembro inferior	Ciático mayor	Región femoral dorsal	1° Perforante	Izquierd o	12	1
Miembro inferior	Ciático mayor	Región femoral dorsal	2° Perforante	Derecho	1	0
Miembro inferior	Ciático mayor	Región femoral dorsal	2° Perforante	Derecho	2	1

Miembro inferior	Ciático mayor	Región femoral dorsal	2º Perforante	Derecho	3	0
Miembro inferior	Ciático mayor	Región femoral dorsal	2º Perforante	Derecho	4	0
Miembro inferior	Ciático mayor	Región femoral dorsal	2º Perforante	Derecho	5	1
Miembro inferior	Ciático mayor	Región femoral dorsal	2º Perforante	Derecho	6	0
Miembro inferior	Ciático mayor	Región femoral dorsal	2º Perforante	Derecho	7	1
Miembro inferior	Ciático mayor	Región femoral dorsal	2º Perforante	Derecho	8	2
Miembro inferior	Ciático mayor	Región femoral dorsal	2º Perforante	Derecho	9	0
Miembro inferior	Ciático mayor	Región femoral dorsal	2º Perforante	Derecho	10	1
Miembro inferior	Ciático mayor	Región femoral dorsal	2º Perforante	Derecho	11	1
Miembro inferior	Ciático mayor	Región femoral dorsal	2º Perforante	Derecho	12	1
Miembro inferior	Ciático mayor	Región femoral dorsal	2º Perforante	Izquierd o	1	0
Miembro inferior	Ciático mayor	Región femoral dorsal	2º Perforante	Izquierd o	2	0
Miembro inferior	Ciático mayor	Región femoral dorsal	2º Perforante	Izquierd o	3	1
Miembro inferior	Ciático mayor	Región femoral dorsal	2º Perforante	Izquierd o	4	1
Miembro inferior	Ciático mayor	Región femoral dorsal	2º Perforante	Izquierd o	5	1
Miembro inferior	Ciático mayor	Región femoral dorsal	2º Perforante	Izquierd o	6	1
Miembro inferior	Ciático mayor	Región femoral dorsal	2º Perforante	Izquierd o	7	2
Miembro inferior	Ciático mayor	Región femoral dorsal	2º Perforante	Izquierd o	8	1
Miembro inferior	Ciático mayor	Región femoral dorsal	2º Perforante	Izquierd o	9	1
Miembro inferior	Ciático mayor	Región femoral dorsal	2º Perforante	Izquierd o	10	1
Miembro inferior	Ciático mayor	Región femoral dorsal	2º Perforante	Izquierd o	11	0
Miembro inferior	Ciático mayor	Región femoral dorsal	2º Perforante	Izquierd o	12	0
Miembro inferior	Ciático mayor	Región femoral dorsal	3º Perforante	Derecho	1	1
Miembro inferior	Ciático mayor	Región femoral dorsal	3º Perforante	Derecho	2	0
Miembro inferior	Ciático mayor	Región femoral dorsal	3º Perforante	Derecho	3	1
Miembro inferior	Ciático mayor	Región femoral dorsal	3º Perforante	Derecho	4	0
Miembro inferior	Ciático mayor	Región femoral dorsal	3º Perforante	Derecho	5	0

Miembro inferior	Ciático mayor	Región femoral dorsal	3° Perforante	Derecho	6	0
Miembro inferior	Ciático mayor	Región femoral dorsal	3° Perforante	Derecho	7	1
Miembro inferior	Ciático mayor	Región femoral dorsal	3° Perforante	Derecho	8	1
Miembro inferior	Ciático mayor	Región femoral dorsal	3° Perforante	Derecho	9	1
Miembro inferior	Ciático mayor	Región femoral dorsal	3° Perforante	Derecho	10	0
Miembro inferior	Ciático mayor	Región femoral dorsal	3° Perforante	Derecho	11	1
Miembro inferior	Ciático mayor	Región femoral dorsal	3° Perforante	Derecho	12	1
Miembro inferior	Ciático mayor	Región femoral dorsal	3° Perforante	Izquierd o	1	1
Miembro inferior	Ciático mayor	Región femoral dorsal	3° Perforante	Izquierd o	2	0
Miembro inferior	Ciático mayor	Región femoral dorsal	3° Perforante	Izquierd o	3	0
Miembro inferior	Ciático mayor	Región femoral dorsal	3° Perforante	Izquierd o	4	0
Miembro inferior	Ciático mayor	Región femoral dorsal	3° Perforante	Izquierd o	5	0
Miembro inferior	Ciático mayor	Región femoral dorsal	3° Perforante	Izquierd o	6	1
Miembro inferior	Ciático mayor	Región femoral dorsal	3° Perforante	Izquierd o	7	1
Miembro inferior	Ciático mayor	Región femoral dorsal	3° Perforante	Izquierd o	8	1
Miembro inferior	Ciático mayor	Región femoral dorsal	3° Perforante	Izquierd o	9	1
Miembro inferior	Ciático mayor	Región femoral dorsal	3° Perforante	Izquierd o	10	1
Miembro inferior	Ciático mayor	Región femoral dorsal	3° Perforante	Izquierd o	11	1
Miembro inferior	Ciático mayor	Región femoral dorsal	3° Perforante	Izquierd o	12	1
Miembro inferior	Ciático mayor	Región femoral dorsal	Anastomótica crucial	Derecho	1	0
Miembro inferior	Ciático mayor	Región femoral dorsal	Anastomótica crucial	Derecho	2	0
Miembro inferior	Ciático mayor	Región femoral dorsal	Anastomótica crucial	Derecho	3	0
Miembro inferior	Ciático mayor	Región femoral dorsal	Anastomótica crucial	Derecho	4	0
Miembro inferior	Ciático mayor	Región femoral dorsal	Anastomótica crucial	Derecho	5	0
Miembro inferior	Ciático mayor	Región femoral dorsal	Anastomótica crucial	Derecho	6	0
Miembro inferior	Ciático mayor	Región femoral dorsal	Anastomótica crucial	Derecho	7	0
Miembro inferior	Ciático mayor	Región femoral dorsal	Anastomótica crucial	Derecho	8	0

Miembro inferior	Ciático mayor	Región femoral dorsal	Anastomótica crucial	Derecho	9	0
Miembro inferior	Ciático mayor	Región femoral dorsal	Anastomótica crucial	Derecho	10	0
Miembro inferior	Ciático mayor	Región femoral dorsal	Anastomótica crucial	Derecho	11	0
Miembro inferior	Ciático mayor	Región femoral dorsal	Anastomótica crucial	Derecho	12	0
Miembro inferior	Ciático mayor	Región femoral dorsal	Anastomótica crucial	Izquierdo	1	0
Miembro inferior	Ciático mayor	Región femoral dorsal	Anastomótica crucial	Izquierdo	2	0
Miembro inferior	Ciático mayor	Región femoral dorsal	Anastomótica crucial	Izquierdo	3	0
Miembro inferior	Ciático mayor	Región femoral dorsal	Anastomótica crucial	Izquierdo	4	0
Miembro inferior	Ciático mayor	Región femoral dorsal	Anastomótica crucial	Izquierdo	5	0
Miembro inferior	Ciático mayor	Región femoral dorsal	Anastomótica crucial	Izquierdo	6	1
Miembro inferior	Ciático mayor	Región femoral dorsal	Anastomótica crucial	Izquierdo	7	0
Miembro inferior	Ciático mayor	Región femoral dorsal	Anastomótica crucial	Izquierdo	8	2
Miembro inferior	Ciático mayor	Región femoral dorsal	Anastomótica crucial	Izquierdo	9	2
Miembro inferior	Ciático mayor	Región femoral dorsal	Anastomótica crucial	Izquierdo	10	0
Miembro inferior	Ciático mayor	Región femoral dorsal	Anastomótica crucial	Izquierdo	11	0
Miembro inferior	Ciático mayor	Región femoral dorsal	Anastomótica crucial	Izquierdo	12	0
Miembro inferior	Ciático mayor	Región femoral dorsal	Circunfleja dorsal	Derecho	1	0
Miembro inferior	Ciático mayor	Región femoral dorsal	Circunfleja dorsal	Derecho	2	0
Miembro inferior	Ciático mayor	Región femoral dorsal	Circunfleja dorsal	Derecho	3	0
Miembro inferior	Ciático mayor	Región femoral dorsal	Circunfleja dorsal	Derecho	4	0
Miembro inferior	Ciático mayor	Región femoral dorsal	Circunfleja dorsal	Derecho	5	0
Miembro inferior	Ciático mayor	Región femoral dorsal	Circunfleja dorsal	Derecho	6	0
Miembro inferior	Ciático mayor	Región femoral dorsal	Circunfleja dorsal	Derecho	7	0
Miembro inferior	Ciático mayor	Región femoral dorsal	Circunfleja dorsal	Derecho	8	0
Miembro inferior	Ciático mayor	Región femoral dorsal	Circunfleja dorsal	Derecho	9	0
Miembro inferior	Ciático mayor	Región femoral dorsal	Circunfleja dorsal	Derecho	10	1
Miembro inferior	Ciático mayor	Región femoral dorsal	Circunfleja dorsal	Derecho	11	1

Miembro inferior	Ciático mayor	Región femoral dorsal	Circunfleja dorsal	Derecho	12	0
Miembro inferior	Ciático mayor	Región femoral dorsal	Circunfleja dorsal	Izquierdo	1	0
Miembro inferior	Ciático mayor	Región femoral dorsal	Circunfleja dorsal	Izquierdo	2	1
Miembro inferior	Ciático mayor	Región femoral dorsal	Circunfleja dorsal	Izquierdo	3	1
Miembro inferior	Ciático mayor	Región femoral dorsal	Circunfleja dorsal	Izquierdo	4	0
Miembro inferior	Ciático mayor	Región femoral dorsal	Circunfleja dorsal	Izquierdo	5	0
Miembro inferior	Ciático mayor	Región femoral dorsal	Circunfleja dorsal	Izquierdo	6	0
Miembro inferior	Ciático mayor	Región femoral dorsal	Circunfleja dorsal	Izquierdo	7	0
Miembro inferior	Ciático mayor	Región femoral dorsal	Circunfleja dorsal	Izquierdo	8	0
Miembro inferior	Ciático mayor	Región femoral dorsal	Circunfleja dorsal	Izquierdo	9	0
Miembro inferior	Ciático mayor	Región femoral dorsal	Circunfleja dorsal	Izquierdo	10	0
Miembro inferior	Ciático mayor	Región femoral dorsal	Circunfleja dorsal	Izquierdo	11	0
Miembro inferior	Ciático mayor	Región femoral dorsal	Circunfleja dorsal	Izquierdo	12	0
Miembro inferior	Ciático mayor	Región femoral dorsal	Descendente ciático mayor	Derecho	1	0
Miembro inferior	Ciático mayor	Región femoral dorsal	Descendente ciático mayor	Derecho	2	0
Miembro inferior	Ciático mayor	Región femoral dorsal	Descendente ciático mayor	Derecho	3	0
Miembro inferior	Ciático mayor	Región femoral dorsal	Descendente ciático mayor	Derecho	4	0
Miembro inferior	Ciático mayor	Región femoral dorsal	Descendente ciático mayor	Derecho	5	0
Miembro inferior	Ciático mayor	Región femoral dorsal	Descendente ciático mayor	Derecho	6	0
Miembro inferior	Ciático mayor	Región femoral dorsal	Descendente ciático mayor	Derecho	7	0
Miembro inferior	Ciático mayor	Región femoral dorsal	Descendente ciático mayor	Derecho	8	0
Miembro inferior	Ciático mayor	Región femoral dorsal	Descendente ciático mayor	Derecho	9	0
Miembro inferior	Ciático mayor	Región femoral dorsal	Descendente ciático mayor	Derecho	10	0
Miembro inferior	Ciático mayor	Región femoral dorsal	Descendente ciático mayor	Derecho	11	0
Miembro inferior	Ciático mayor	Región femoral dorsal	Descendente ciático mayor	Derecho	12	0
Miembro inferior	Ciático mayor	Región femoral dorsal	Descendente ciático mayor	Izquierdo	1	0
Miembro inferior	Ciático mayor	Región femoral dorsal	Descendente ciático mayor	Izquierdo	2	1

Miembro inferior	Ciático mayor	Región femoral dorsal	Descendente ciático mayor	Izquierdo	3	0
Miembro inferior	Ciático mayor	Región femoral dorsal	Descendente ciático mayor	Izquierdo	4	0
Miembro inferior	Ciático mayor	Región femoral dorsal	Descendente ciático mayor	Izquierdo	5	0
Miembro inferior	Ciático mayor	Región femoral dorsal	Descendente ciático mayor	Izquierdo	6	0
Miembro inferior	Ciático mayor	Región femoral dorsal	Descendente ciático mayor	Izquierdo	7	0
Miembro inferior	Ciático mayor	Región femoral dorsal	Descendente ciático mayor	Izquierdo	8	0
Miembro inferior	Ciático mayor	Región femoral dorsal	Descendente ciático mayor	Izquierdo	9	0
Miembro inferior	Ciático mayor	Región femoral dorsal	Descendente ciático mayor	Izquierdo	10	0
Miembro inferior	Ciático mayor	Región femoral dorsal	Descendente ciático mayor	Izquierdo	11	0
Miembro inferior	Ciático mayor	Región femoral dorsal	Descendente ciático mayor	Izquierdo	12	0
Miembro inferior	Ciático mayor	Región femoral dorsal	Muscular	Derecho	1	0
Miembro inferior	Ciático mayor	Región femoral dorsal	Muscular	Derecho	2	0
Miembro inferior	Ciático mayor	Región femoral dorsal	Muscular	Derecho	3	0
Miembro inferior	Ciático mayor	Región femoral dorsal	Muscular	Derecho	4	1
Miembro inferior	Ciático mayor	Región femoral dorsal	Muscular	Derecho	5	0
Miembro inferior	Ciático mayor	Región femoral dorsal	Muscular	Derecho	6	0
Miembro inferior	Ciático mayor	Región femoral dorsal	Muscular	Derecho	7	0
Miembro inferior	Ciático mayor	Región femoral dorsal	Muscular	Derecho	8	0
Miembro inferior	Ciático mayor	Región femoral dorsal	Muscular	Derecho	9	0
Miembro inferior	Ciático mayor	Región femoral dorsal	Muscular	Derecho	10	0
Miembro inferior	Ciático mayor	Región femoral dorsal	Muscular	Derecho	11	0
Miembro inferior	Ciático mayor	Región femoral dorsal	Muscular	Derecho	12	0
Miembro inferior	Ciático mayor	Región femoral dorsal	Muscular	Izquierdo	1	0
Miembro inferior	Ciático mayor	Región femoral dorsal	Muscular	Izquierdo	2	0
Miembro inferior	Ciático mayor	Región femoral dorsal	Muscular	Izquierdo	3	0
Miembro inferior	Ciático mayor	Región femoral dorsal	Muscular	Izquierdo	4	0
Miembro inferior	Ciático mayor	Región femoral dorsal	Muscular	Izquierdo	5	0



Miembro inferior	Ciático mayor	Región femoral dorsal	Muscular	Izquierdo	6	0
Miembro inferior	Ciático mayor	Región femoral dorsal	Muscular	Izquierdo	7	0
Miembro inferior	Ciático mayor	Región femoral dorsal	Muscular	Izquierdo	8	0
Miembro inferior	Ciático mayor	Región femoral dorsal	Muscular	Izquierdo	9	0
Miembro inferior	Ciático mayor	Región femoral dorsal	Muscular	Izquierdo	10	0
Miembro inferior	Ciático mayor	Región femoral dorsal	Muscular	Izquierdo	11	1
Miembro inferior	Ciático mayor	Región femoral dorsal	Muscular	Izquierdo	12	0
Miembro inferior	Ciático mayor	Región femoral dorsal	Satélite ciático mayor	Derecho	1	0
Miembro inferior	Ciático mayor	Región femoral dorsal	Satélite ciático mayor	Derecho	2	0
Miembro inferior	Ciático mayor	Región femoral dorsal	Satélite ciático mayor	Derecho	3	0
Miembro inferior	Ciático mayor	Región femoral dorsal	Satélite ciático mayor	Derecho	4	0
Miembro inferior	Ciático mayor	Región femoral dorsal	Satélite ciático mayor	Derecho	5	0
Miembro inferior	Ciático mayor	Región femoral dorsal	Satélite ciático mayor	Derecho	6	0
Miembro inferior	Ciático mayor	Región femoral dorsal	Satélite ciático mayor	Derecho	7	0
Miembro inferior	Ciático mayor	Región femoral dorsal	Satélite ciático mayor	Derecho	8	0
Miembro inferior	Ciático mayor	Región femoral dorsal	Satélite ciático mayor	Derecho	9	0
Miembro inferior	Ciático mayor	Región femoral dorsal	Satélite ciático mayor	Derecho	10	0
Miembro inferior	Ciático mayor	Región femoral dorsal	Satélite ciático mayor	Derecho	11	0
Miembro inferior	Ciático mayor	Región femoral dorsal	Satélite ciático mayor	Derecho	12	0
Miembro inferior	Ciático mayor	Región femoral dorsal	Satélite ciático mayor	Izquierdo	1	0
Miembro inferior	Ciático mayor	Región femoral dorsal	Satélite ciático mayor	Izquierdo	2	0
Miembro inferior	Ciático mayor	Región femoral dorsal	Satélite ciático mayor	Izquierdo	3	0
Miembro inferior	Ciático mayor	Región femoral dorsal	Satélite ciático mayor	Izquierdo	4	0
Miembro inferior	Ciático mayor	Región femoral dorsal	Satélite ciático mayor	Izquierdo	5	0
Miembro inferior	Ciático mayor	Región femoral dorsal	Satélite ciático mayor	Izquierdo	6	0
Miembro inferior	Ciático mayor	Región femoral dorsal	Satélite ciático mayor	Izquierdo	7	0
Miembro inferior	Ciático mayor	Región femoral dorsal	Satélite ciático mayor	Izquierdo	8	0

Miembro inferior	Ciático mayor	Región femoral dorsal	Satélite ciático mayor	Izquierdo	9	0
Miembro inferior	Ciático mayor	Región femoral dorsal	Satélite ciático mayor	Izquierdo	10	0
Miembro inferior	Ciático mayor	Región femoral dorsal	Satélite ciático mayor	Izquierdo	11	0
Miembro inferior	Ciático mayor	Región femoral dorsal	Satélite ciático mayor	Izquierdo	12	0
Miembro inferior	Ciático mayor	Región glútea	Anastomótica crucial	Derecho	1	0
Miembro inferior	Ciático mayor	Región glútea	Anastomótica crucial	Derecho	2	0
Miembro inferior	Ciático mayor	Región glútea	Anastomótica crucial	Derecho	3	0
Miembro inferior	Ciático mayor	Región glútea	Anastomótica crucial	Derecho	4	0
Miembro inferior	Ciático mayor	Región glútea	Anastomótica crucial	Derecho	5	0
Miembro inferior	Ciático mayor	Región glútea	Anastomótica crucial	Derecho	6	0
Miembro inferior	Ciático mayor	Región glútea	Anastomótica crucial	Derecho	7	0
Miembro inferior	Ciático mayor	Región glútea	Anastomótica crucial	Derecho	8	0
Miembro inferior	Ciático mayor	Región glútea	Anastomótica crucial	Derecho	9	0
Miembro inferior	Ciático mayor	Región glútea	Anastomótica crucial	Derecho	10	0
Miembro inferior	Ciático mayor	Región glútea	Anastomótica crucial	Derecho	11	0
Miembro inferior	Ciático mayor	Región glútea	Anastomótica crucial	Derecho	12	0
Miembro inferior	Ciático mayor	Región glútea	Anastomótica crucial	Izquierdo	1	0
Miembro inferior	Ciático mayor	Región glútea	Anastomótica crucial	Izquierdo	2	0
Miembro inferior	Ciático mayor	Región glútea	Anastomótica crucial	Izquierdo	3	0
Miembro inferior	Ciático mayor	Región glútea	Anastomótica crucial	Izquierdo	4	0
Miembro inferior	Ciático mayor	Región glútea	Anastomótica crucial	Izquierdo	5	0
Miembro inferior	Ciático mayor	Región glútea	Anastomótica crucial	Izquierdo	6	0
Miembro inferior	Ciático mayor	Región glútea	Anastomótica crucial	Izquierdo	7	0
Miembro inferior	Ciático mayor	Región glútea	Anastomótica crucial	Izquierdo	8	0
Miembro inferior	Ciático mayor	Región glútea	Anastomótica crucial	Izquierdo	9	0
Miembro inferior	Ciático mayor	Región glútea	Anastomótica crucial	Izquierdo	10	0
Miembro inferior	Ciático mayor	Región glútea	Anastomótica crucial	Izquierdo	11	0

Miembro inferior	Ciático mayor	Región glútea	Anastomótica crucial	Izquierdo	12	0
Miembro inferior	Ciático mayor	Región glútea	Descendente ciático mayor	Derecho	1	1
Miembro inferior	Ciático mayor	Región glútea	Descendente ciático mayor	Derecho	2	0
Miembro inferior	Ciático mayor	Región glútea	Descendente ciático mayor	Derecho	3	0
Miembro inferior	Ciático mayor	Región glútea	Descendente ciático mayor	Derecho	4	0
Miembro inferior	Ciático mayor	Región glútea	Descendente ciático mayor	Derecho	5	1
Miembro inferior	Ciático mayor	Región glútea	Descendente ciático mayor	Derecho	6	0
Miembro inferior	Ciático mayor	Región glútea	Descendente ciático mayor	Derecho	7	0
Miembro inferior	Ciático mayor	Región glútea	Descendente ciático mayor	Derecho	8	0
Miembro inferior	Ciático mayor	Región glútea	Descendente ciático mayor	Derecho	9	0
Miembro inferior	Ciático mayor	Región glútea	Descendente ciático mayor	Derecho	10	0
Miembro inferior	Ciático mayor	Región glútea	Descendente ciático mayor	Derecho	11	0
Miembro inferior	Ciático mayor	Región glútea	Descendente ciático mayor	Derecho	12	0
Miembro inferior	Ciático mayor	Región glútea	Descendente ciático mayor	Izquierdo	1	1
Miembro inferior	Ciático mayor	Región glútea	Descendente ciático mayor	Izquierdo	2	1
Miembro inferior	Ciático mayor	Región glútea	Descendente ciático mayor	Izquierdo	3	1
Miembro inferior	Ciático mayor	Región glútea	Descendente ciático mayor	Izquierdo	4	1
Miembro inferior	Ciático mayor	Región glútea	Descendente ciático mayor	Izquierdo	5	1
Miembro inferior	Ciático mayor	Región glútea	Descendente ciático mayor	Izquierdo	6	0
Miembro inferior	Ciático mayor	Región glútea	Descendente ciático mayor	Izquierdo	7	0
Miembro inferior	Ciático mayor	Región glútea	Descendente ciático mayor	Izquierdo	8	0
Miembro inferior	Ciático mayor	Región glútea	Descendente ciático mayor	Izquierdo	9	0
Miembro inferior	Ciático mayor	Región glútea	Descendente ciático mayor	Izquierdo	10	0
Miembro inferior	Ciático mayor	Región glútea	Descendente ciático mayor	Izquierdo	11	0
Miembro inferior	Ciático mayor	Región glútea	Descendente ciático mayor	Izquierdo	12	0
Miembro inferior	Ciático mayor	Región glútea	Glútea	Derecho	1	0
Miembro inferior	Ciático mayor	Región glútea	Glútea	Derecho	2	0

Miembro inferior	Ciático mayor	Región glútea	Glútea	Derecho	3	0
Miembro inferior	Ciático mayor	Región glútea	Glútea	Derecho	4	0
Miembro inferior	Ciático mayor	Región glútea	Glútea	Derecho	5	0
Miembro inferior	Ciático mayor	Región glútea	Glútea	Derecho	6	0
Miembro inferior	Ciático mayor	Región glútea	Glútea	Derecho	7	0
Miembro inferior	Ciático mayor	Región glútea	Glútea	Derecho	8	0
Miembro inferior	Ciático mayor	Región glútea	Glútea	Derecho	9	0
Miembro inferior	Ciático mayor	Región glútea	Glútea	Derecho	10	0
Miembro inferior	Ciático mayor	Región glútea	Glútea	Derecho	11	0
Miembro inferior	Ciático mayor	Región glútea	Glútea	Derecho	12	0
Miembro inferior	Ciático mayor	Región glútea	Glútea	Izquierd o	1	0
Miembro inferior	Ciático mayor	Región glútea	Glútea	Izquierd o	2	0
Miembro inferior	Ciático mayor	Región glútea	Glútea	Izquierd o	3	0
Miembro inferior	Ciático mayor	Región glútea	Glútea	Izquierd o	4	0
Miembro inferior	Ciático mayor	Región glútea	Glútea	Izquierd o	5	0
Miembro inferior	Ciático mayor	Región glútea	Glútea	Izquierd o	6	0
Miembro inferior	Ciático mayor	Región glútea	Glútea	Izquierd o	7	2
Miembro inferior	Ciático mayor	Región glútea	Glútea	Izquierd o	8	1
Miembro inferior	Ciático mayor	Región glútea	Glútea	Izquierd o	9	1
Miembro inferior	Ciático mayor	Región glútea	Glútea	Izquierd o	10	0
Miembro inferior	Ciático mayor	Región glútea	Glútea	Izquierd o	11	0
Miembro inferior	Ciático mayor	Región glútea	Glútea	Izquierd o	12	0
Miembro inferior	Ciático mayor	Región glútea	Isquiática	Derecho	1	1
Miembro inferior	Ciático mayor	Región glútea	Isquiática	Derecho	2	1
Miembro inferior	Ciático mayor	Región glútea	Isquiática	Derecho	3	1
Miembro inferior	Ciático mayor	Región glútea	Isquiática	Derecho	4	1
Miembro inferior	Ciático mayor	Región glútea	Isquiática	Derecho	5	1

Miembro inferior	Ciático mayor	Región glútea	Isquiática	Derecho	6	1
Miembro inferior	Ciático mayor	Región glútea	Isquiática	Derecho	7	1
Miembro inferior	Ciático mayor	Región glútea	Isquiática	Derecho	8	1
Miembro inferior	Ciático mayor	Región glútea	Isquiática	Derecho	9	1
Miembro inferior	Ciático mayor	Región glútea	Isquiática	Derecho	10	1
Miembro inferior	Ciático mayor	Región glútea	Isquiática	Derecho	11	1
Miembro inferior	Ciático mayor	Región glútea	Isquiática	Derecho	12	1
Miembro inferior	Ciático mayor	Región glútea	Isquiática	Izquierdo	1	1
Miembro inferior	Ciático mayor	Región glútea	Isquiática	Izquierdo	2	1
Miembro inferior	Ciático mayor	Región glútea	Isquiática	Izquierdo	3	1
Miembro inferior	Ciático mayor	Región glútea	Isquiática	Izquierdo	4	1
Miembro inferior	Ciático mayor	Región glútea	Isquiática	Izquierdo	5	1
Miembro inferior	Ciático mayor	Región glútea	Isquiática	Izquierdo	6	1
Miembro inferior	Ciático mayor	Región glútea	Isquiática	Izquierdo	7	1
Miembro inferior	Ciático mayor	Región glútea	Isquiática	Izquierdo	8	2
Miembro inferior	Ciático mayor	Región glútea	Isquiática	Izquierdo	9	1
Miembro inferior	Ciático mayor	Región glútea	Isquiática	Izquierdo	10	1
Miembro inferior	Ciático mayor	Región glútea	Isquiática	Izquierdo	11	1
Miembro inferior	Ciático mayor	Región glútea	Isquiática	Izquierdo	12	0
Miembro inferior	Ciático mayor	Región glútea	Muscular	Derecho	1	0
Miembro inferior	Ciático mayor	Región glútea	Muscular	Derecho	2	0
Miembro inferior	Ciático mayor	Región glútea	Muscular	Derecho	3	0
Miembro inferior	Ciático mayor	Región glútea	Muscular	Derecho	4	0
Miembro inferior	Ciático mayor	Región glútea	Muscular	Derecho	5	0
Miembro inferior	Ciático mayor	Región glútea	Muscular	Derecho	6	0
Miembro inferior	Ciático mayor	Región glútea	Muscular	Derecho	7	0
Miembro inferior	Ciático mayor	Región glútea	Muscular	Derecho	8	0

Miembro inferior	Ciático mayor	Región glútea	Muscular	Derecho	9	0
Miembro inferior	Ciático mayor	Región glútea	Muscular	Derecho	10	0
Miembro inferior	Ciático mayor	Región glútea	Muscular	Derecho	11	0
Miembro inferior	Ciático mayor	Región glútea	Muscular	Derecho	12	0
Miembro inferior	Ciático mayor	Región glútea	Muscular	Izquierdo	1	0
Miembro inferior	Ciático mayor	Región glútea	Muscular	Izquierdo	2	0
Miembro inferior	Ciático mayor	Región glútea	Muscular	Izquierdo	3	0
Miembro inferior	Ciático mayor	Región glútea	Muscular	Izquierdo	4	0
Miembro inferior	Ciático mayor	Región glútea	Muscular	Izquierdo	5	0
Miembro inferior	Ciático mayor	Región glútea	Muscular	Izquierdo	6	0
Miembro inferior	Ciático mayor	Región glútea	Muscular	Izquierdo	7	0
Miembro inferior	Ciático mayor	Región glútea	Muscular	Izquierdo	8	0
Miembro inferior	Ciático mayor	Región glútea	Muscular	Izquierdo	9	0
Miembro inferior	Ciático mayor	Región glútea	Muscular	Izquierdo	10	0
Miembro inferior	Ciático mayor	Región glútea	Muscular	Izquierdo	11	0
Miembro inferior	Ciático mayor	Región glútea	Muscular	Izquierdo	12	0
Miembro inferior	Ciático mayor	Región glútea	Satélite ciático mayor	Derecho	1	0
Miembro inferior	Ciático mayor	Región glútea	Satélite ciático mayor	Derecho	2	1
Miembro inferior	Ciático mayor	Región glútea	Satélite ciático mayor	Derecho	3	0
Miembro inferior	Ciático mayor	Región glútea	Satélite ciático mayor	Derecho	4	1
Miembro inferior	Ciático mayor	Región glútea	Satélite ciático mayor	Derecho	5	0
Miembro inferior	Ciático mayor	Región glútea	Satélite ciático mayor	Derecho	6	1
Miembro inferior	Ciático mayor	Región glútea	Satélite ciático mayor	Derecho	7	1
Miembro inferior	Ciático mayor	Región glútea	Satélite ciático mayor	Derecho	8	1
Miembro inferior	Ciático mayor	Región glútea	Satélite ciático mayor	Derecho	9	1
Miembro inferior	Ciático mayor	Región glútea	Satélite ciático mayor	Derecho	10	1
Miembro inferior	Ciático mayor	Región glútea	Satélite ciático mayor	Derecho	11	1

Miembro inferior	Ciático mayor	Región glútea	Satélite ciático mayor	Derecho	12	1
Miembro inferior	Ciático mayor	Región glútea	Satélite ciático mayor	Izquierdo	1	0
Miembro inferior	Ciático mayor	Región glútea	Satélite ciático mayor	Izquierdo	2	0
Miembro inferior	Ciático mayor	Región glútea	Satélite ciático mayor	Izquierdo	3	0
Miembro inferior	Ciático mayor	Región glútea	Satélite ciático mayor	Izquierdo	4	0
Miembro inferior	Ciático mayor	Región glútea	Satélite ciático mayor	Izquierdo	5	0
Miembro inferior	Ciático mayor	Región glútea	Satélite ciático mayor	Izquierdo	6	1
Miembro inferior	Ciático mayor	Región glútea	Satélite ciático mayor	Izquierdo	7	0
Miembro inferior	Ciático mayor	Región glútea	Satélite ciático mayor	Izquierdo	8	0
Miembro inferior	Ciático mayor	Región glútea	Satélite ciático mayor	Izquierdo	9	0
Miembro inferior	Ciático mayor	Región glútea	Satélite ciático mayor	Izquierdo	10	1
Miembro inferior	Ciático mayor	Región glútea	Satélite ciático mayor	Izquierdo	11	0
Miembro inferior	Ciático mayor	Región glútea	Satélite ciático mayor	Izquierdo	12	1
Miembro inferior	Ciático mayor	Región poplítea	3° Perforante	Derecho	1	0
Miembro inferior	Ciático mayor	Región poplítea	3° Perforante	Derecho	2	0
Miembro inferior	Ciático mayor	Región poplítea	3° Perforante	Derecho	3	0
Miembro inferior	Ciático mayor	Región poplítea	3° Perforante	Derecho	4	0
Miembro inferior	Ciático mayor	Región poplítea	3° Perforante	Derecho	5	0
Miembro inferior	Ciático mayor	Región poplítea	3° Perforante	Derecho	6	0
Miembro inferior	Ciático mayor	Región poplítea	3° Perforante	Derecho	7	0
Miembro inferior	Ciático mayor	Región poplítea	3° Perforante	Derecho	8	0
Miembro inferior	Ciático mayor	Región poplítea	3° Perforante	Derecho	9	0
Miembro inferior	Ciático mayor	Región poplítea	3° Perforante	Derecho	10	0
Miembro inferior	Ciático mayor	Región poplítea	3° Perforante	Derecho	11	0
Miembro inferior	Ciático mayor	Región poplítea	3° Perforante	Derecho	12	0
Miembro inferior	Ciático mayor	Región poplítea	3° Perforante	Izquierdo	1	0
Miembro inferior	Ciático mayor	Región poplítea	3° Perforante	Izquierdo	2	0

Miembro inferior	Ciático mayor	Región poplítea	3° Perforante	Izquierd o	3	0
Miembro inferior	Ciático mayor	Región poplítea	3° Perforante	Izquierd o	4	0
Miembro inferior	Ciático mayor	Región poplítea	3° Perforante	Izquierd o	5	0
Miembro inferior	Ciático mayor	Región poplítea	3° Perforante	Izquierd o	6	0
Miembro inferior	Ciático mayor	Región poplítea	3° Perforante	Izquierd o	7	0
Miembro inferior	Ciático mayor	Región poplítea	3° Perforante	Izquierd o	8	0
Miembro inferior	Ciático mayor	Región poplítea	3° Perforante	Izquierd o	9	0
Miembro inferior	Ciático mayor	Región poplítea	3° Perforante	Izquierd o	10	0
Miembro inferior	Ciático mayor	Región poplítea	3° Perforante	Izquierd o	11	0
Miembro inferior	Ciático mayor	Región poplítea	3° Perforante	Izquierd o	12	0
Miembro inferior	Ciático mayor	Región poplítea	Articular	Derecho	1	0
Miembro inferior	Ciático mayor	Región poplítea	Articular	Derecho	2	0
Miembro inferior	Ciático mayor	Región poplítea	Articular	Derecho	3	0
Miembro inferior	Ciático mayor	Región poplítea	Articular	Derecho	4	0
Miembro inferior	Ciático mayor	Región poplítea	Articular	Derecho	5	0
Miembro inferior	Ciático mayor	Región poplítea	Articular	Derecho	6	0
Miembro inferior	Ciático mayor	Región poplítea	Articular	Derecho	7	0
Miembro inferior	Ciático mayor	Región poplítea	Articular	Derecho	8	0
Miembro inferior	Ciático mayor	Región poplítea	Articular	Derecho	9	0
Miembro inferior	Ciático mayor	Región poplítea	Articular	Derecho	10	0
Miembro inferior	Ciático mayor	Región poplítea	Articular	Derecho	11	0
Miembro inferior	Ciático mayor	Región poplítea	Articular	Derecho	12	0
Miembro inferior	Ciático mayor	Región poplítea	Articular	Izquierd o	1	0
Miembro inferior	Ciático mayor	Región poplítea	Articular	Izquierd o	2	0
Miembro inferior	Ciático mayor	Región poplítea	Articular	Izquierd o	3	0
Miembro inferior	Ciático mayor	Región poplítea	Articular	Izquierd o	4	0
Miembro inferior	Ciático mayor	Región poplítea	Articular	Izquierd o	5	0



Miembro inferior	Ciático mayor	Región poplítea	Articular	Izquierdo	6	1
Miembro inferior	Ciático mayor	Región poplítea	Articular	Izquierdo	7	0
Miembro inferior	Ciático mayor	Región poplítea	Articular	Izquierdo	8	0
Miembro inferior	Ciático mayor	Región poplítea	Articular	Izquierdo	9	0
Miembro inferior	Ciático mayor	Región poplítea	Articular	Izquierdo	10	0
Miembro inferior	Ciático mayor	Región poplítea	Articular	Izquierdo	11	0
Miembro inferior	Ciático mayor	Región poplítea	Articular	Izquierdo	12	0
Miembro inferior	Ciático mayor	Región poplítea	Circunfleja dorsal	Derecho	1	0
Miembro inferior	Ciático mayor	Región poplítea	Circunfleja dorsal	Derecho	2	0
Miembro inferior	Ciático mayor	Región poplítea	Circunfleja dorsal	Derecho	3	0
Miembro inferior	Ciático mayor	Región poplítea	Circunfleja dorsal	Derecho	4	0
Miembro inferior	Ciático mayor	Región poplítea	Circunfleja dorsal	Derecho	5	0
Miembro inferior	Ciático mayor	Región poplítea	Circunfleja dorsal	Derecho	6	0
Miembro inferior	Ciático mayor	Región poplítea	Circunfleja dorsal	Derecho	7	0
Miembro inferior	Ciático mayor	Región poplítea	Circunfleja dorsal	Derecho	8	0
Miembro inferior	Ciático mayor	Región poplítea	Circunfleja dorsal	Derecho	9	0
Miembro inferior	Ciático mayor	Región poplítea	Circunfleja dorsal	Derecho	10	0
Miembro inferior	Ciático mayor	Región poplítea	Circunfleja dorsal	Derecho	11	0
Miembro inferior	Ciático mayor	Región poplítea	Circunfleja dorsal	Derecho	12	0
Miembro inferior	Ciático mayor	Región poplítea	Circunfleja dorsal	Izquierdo	1	0
Miembro inferior	Ciático mayor	Región poplítea	Circunfleja dorsal	Izquierdo	2	0
Miembro inferior	Ciático mayor	Región poplítea	Circunfleja dorsal	Izquierdo	3	0
Miembro inferior	Ciático mayor	Región poplítea	Circunfleja dorsal	Izquierdo	4	0
Miembro inferior	Ciático mayor	Región poplítea	Circunfleja dorsal	Izquierdo	5	0
Miembro inferior	Ciático mayor	Región poplítea	Circunfleja dorsal	Izquierdo	6	0
Miembro inferior	Ciático mayor	Región poplítea	Circunfleja dorsal	Izquierdo	7	0
Miembro inferior	Ciático mayor	Región poplítea	Circunfleja dorsal	Izquierdo	8	0

Miembro inferior	Ciático mayor	Región poplítea	Circunfleja dorsal	Izquierd o	9	0
Miembro inferior	Ciático mayor	Región poplítea	Circunfleja dorsal	Izquierd o	10	0
Miembro inferior	Ciático mayor	Región poplítea	Circunfleja dorsal	Izquierd o	11	0
Miembro inferior	Ciático mayor	Región poplítea	Circunfleja dorsal	Izquierd o	12	0
Miembro inferior	Ciático mayor	Región poplítea	Muscular	Derecho	1	0
Miembro inferior	Ciático mayor	Región poplítea	Muscular	Derecho	2	0
Miembro inferior	Ciático mayor	Región poplítea	Muscular	Derecho	3	0
Miembro inferior	Ciático mayor	Región poplítea	Muscular	Derecho	4	0
Miembro inferior	Ciático mayor	Región poplítea	Muscular	Derecho	5	0
Miembro inferior	Ciático mayor	Región poplítea	Muscular	Derecho	6	0
Miembro inferior	Ciático mayor	Región poplítea	Muscular	Derecho	7	0
Miembro inferior	Ciático mayor	Región poplítea	Muscular	Derecho	8	0
Miembro inferior	Ciático mayor	Región poplítea	Muscular	Derecho	9	0
Miembro inferior	Ciático mayor	Región poplítea	Muscular	Derecho	10	0
Miembro inferior	Ciático mayor	Región poplítea	Muscular	Derecho	11	0
Miembro inferior	Ciático mayor	Región poplítea	Muscular	Derecho	12	0
Miembro inferior	Ciático mayor	Región poplítea	Muscular	Izquierd o	1	0
Miembro inferior	Ciático mayor	Región poplítea	Muscular	Izquierd o	2	0
Miembro inferior	Ciático mayor	Región poplítea	Muscular	Izquierd o	3	0
Miembro inferior	Ciático mayor	Región poplítea	Muscular	Izquierd o	4	0
Miembro inferior	Ciático mayor	Región poplítea	Muscular	Izquierd o	5	0
Miembro inferior	Ciático mayor	Región poplítea	Muscular	Izquierd o	6	0
Miembro inferior	Ciático mayor	Región poplítea	Muscular	Izquierd o	7	0
Miembro inferior	Ciático mayor	Región poplítea	Muscular	Izquierd o	8	0
Miembro inferior	Ciático mayor	Región poplítea	Muscular	Izquierd o	9	0
Miembro inferior	Ciático mayor	Región poplítea	Muscular	Izquierd o	10	0
Miembro inferior	Ciático mayor	Región poplítea	Muscular	Izquierd o	11	0

Miembro inferior	Ciático mayor	Región poplítea	Muscular	Izquierdo	12	0
Miembro inferior	Ciático mayor	Región poplítea	Poplítea	Derecho	1	0
Miembro inferior	Ciático mayor	Región poplítea	Poplítea	Derecho	2	0
Miembro inferior	Ciático mayor	Región poplítea	Poplítea	Derecho	3	0
Miembro inferior	Ciático mayor	Región poplítea	Poplítea	Derecho	4	0
Miembro inferior	Ciático mayor	Región poplítea	Poplítea	Derecho	5	1
Miembro inferior	Ciático mayor	Región poplítea	Poplítea	Derecho	6	1
Miembro inferior	Ciático mayor	Región poplítea	Poplítea	Derecho	7	1
Miembro inferior	Ciático mayor	Región poplítea	Poplítea	Derecho	8	1
Miembro inferior	Ciático mayor	Región poplítea	Poplítea	Derecho	9	1
Miembro inferior	Ciático mayor	Región poplítea	Poplítea	Derecho	10	1
Miembro inferior	Ciático mayor	Región poplítea	Poplítea	Derecho	11	1
Miembro inferior	Ciático mayor	Región poplítea	Poplítea	Derecho	12	1
Miembro inferior	Ciático mayor	Región poplítea	Poplítea	Izquierdo	1	0
Miembro inferior	Ciático mayor	Región poplítea	Poplítea	Izquierdo	2	0
Miembro inferior	Ciático mayor	Región poplítea	Poplítea	Izquierdo	3	0
Miembro inferior	Ciático mayor	Región poplítea	Poplítea	Izquierdo	4	0
Miembro inferior	Ciático mayor	Región poplítea	Poplítea	Izquierdo	5	0
Miembro inferior	Ciático mayor	Región poplítea	Poplítea	Izquierdo	6	0
Miembro inferior	Ciático mayor	Región poplítea	Poplítea	Izquierdo	7	2
Miembro inferior	Ciático mayor	Región poplítea	Poplítea	Izquierdo	8	2
Miembro inferior	Ciático mayor	Región poplítea	Poplítea	Izquierdo	9	2
Miembro inferior	Ciático mayor	Región poplítea	Poplítea	Izquierdo	10	0
Miembro inferior	Ciático mayor	Región poplítea	Poplítea	Izquierdo	11	0
Miembro inferior	Ciático mayor	Región poplítea	Poplítea	Izquierdo	12	0
Miembro inferior	Femoral	Región Femoral	Cuádriceps	Derecho	1	1
Miembro inferior	Femoral	Región Femoral	Cuádriceps	Derecho	2	1

Miembro inferior	Femoral	Región Femoral	Cuádriceps	Derecho	3	0
Miembro inferior	Femoral	Región Femoral	Cuádriceps	Derecho	4	0
Miembro inferior	Femoral	Región Femoral	Cuádriceps	Derecho	5	0
Miembro inferior	Femoral	Región Femoral	Cuádriceps	Izquierdo	1	1
Miembro inferior	Femoral	Región Femoral	Cuádriceps	Izquierdo	2	1
Miembro inferior	Femoral	Región Femoral	Cuádriceps	Izquierdo	3	1
Miembro inferior	Femoral	Región Femoral	Cuádriceps	Izquierdo	4	1
Miembro inferior	Femoral	Región Femoral	Cuádriceps	Izquierdo	5	1
Miembro inferior	Femoral	Región Femoral	Epigástrica inferior	Derecho	1	0
Miembro inferior	Femoral	Región Femoral	Epigástrica inferior	Derecho	2	0
Miembro inferior	Femoral	Región Femoral	Epigástrica inferior	Derecho	3	1
Miembro inferior	Femoral	Región Femoral	Epigástrica inferior	Derecho	4	0
Miembro inferior	Femoral	Región Femoral	Epigástrica inferior	Derecho	5	0
Miembro inferior	Femoral	Región Femoral	Epigástrica inferior	Izquierdo	1	0
Miembro inferior	Femoral	Región Femoral	Epigástrica inferior	Izquierdo	2	0
Miembro inferior	Femoral	Región Femoral	Epigástrica inferior	Izquierdo	3	0
Miembro inferior	Femoral	Región Femoral	Epigástrica inferior	Izquierdo	4	0
Miembro inferior	Femoral	Región Femoral	Epigástrica inferior	Izquierdo	5	0
Miembro inferior	Femoral	Región Femoral	Femoral	Derecho	1	2
Miembro inferior	Femoral	Región Femoral	Femoral	Derecho	2	1
Miembro inferior	Femoral	Región Femoral	Femoral	Derecho	3	1
Miembro inferior	Femoral	Región Femoral	Femoral	Derecho	4	2
Miembro inferior	Femoral	Región Femoral	Femoral	Derecho	5	1
Miembro inferior	Femoral	Región Femoral	Femoral	Izquierdo	1	0
Miembro inferior	Femoral	Región Femoral	Femoral	Izquierdo	2	1
Miembro inferior	Femoral	Región Femoral	Femoral	Izquierdo	3	0
Miembro inferior	Femoral	Región Femoral	Femoral	Izquierdo	4	2

Miembro inferior	Femoral	Región Femoral	Femoral	Izquierdo	5	1
Miembro inferior	Femoral	Región Femoral	Femoral dorsal	Derecho	1	0
Miembro inferior	Femoral	Región Femoral	Femoral dorsal	Derecho	2	0
Miembro inferior	Femoral	Región Femoral	Femoral dorsal	Derecho	3	0
Miembro inferior	Femoral	Región Femoral	Femoral dorsal	Derecho	4	1
Miembro inferior	Femoral	Región Femoral	Femoral dorsal	Derecho	5	1
Miembro inferior	Femoral	Región Femoral	Femoral dorsal	Izquierdo	1	0
Miembro inferior	Femoral	Región Femoral	Femoral dorsal	Izquierdo	2	0
Miembro inferior	Femoral	Región Femoral	Femoral dorsal	Izquierdo	3	0
Miembro inferior	Femoral	Región Femoral	Femoral dorsal	Izquierdo	4	0
Miembro inferior	Femoral	Región Femoral	Femoral dorsal	Izquierdo	5	0
Miembro inferior	Fibular común	Región poplítea	Articulares	Derecho	1	0
Miembro inferior	Fibular común	Región poplítea	Articulares	Derecho	2	0
Miembro inferior	Fibular común	Región poplítea	Articulares	Derecho	3	0
Miembro inferior	Fibular común	Región poplítea	Articulares	Derecho	4	0
Miembro inferior	Fibular común	Región poplítea	Articulares	Derecho	5	1
Miembro inferior	Fibular común	Región poplítea	Articulares	Derecho	6	1
Miembro inferior	Fibular común	Región poplítea	Articulares	Derecho	7	0
Miembro inferior	Fibular común	Región poplítea	Articulares	Izquierdo	1	0
Miembro inferior	Fibular común	Región poplítea	Articulares	Izquierdo	2	0
Miembro inferior	Fibular común	Región poplítea	Articulares	Izquierdo	3	0
Miembro inferior	Fibular común	Región poplítea	Articulares	Izquierdo	4	0
Miembro inferior	Fibular común	Región poplítea	Articulares	Izquierdo	5	0
Miembro inferior	Fibular común	Región poplítea	Articulares	Izquierdo	6	0
Miembro inferior	Fibular común	Región poplítea	Articulares	Izquierdo	7	0
Miembro inferior	Fibular común	Región poplítea	Musculares	Derecho	1	2
Miembro inferior	Fibular común	Región poplítea	Musculares	Derecho	2	2

Miembro inferior	Fibular común	Región poplítea	Musculares	Derecho	3	1
Miembro inferior	Fibular común	Región poplítea	Musculares	Derecho	4	1
Miembro inferior	Fibular común	Región poplítea	Musculares	Derecho	5	1
Miembro inferior	Fibular común	Región poplítea	Musculares	Derecho	6	0
Miembro inferior	Fibular común	Región poplítea	Musculares	Derecho	7	1
Miembro inferior	Fibular común	Región poplítea	Musculares	Izquierdo	1	1
Miembro inferior	Fibular común	Región poplítea	Musculares	Izquierdo	2	1
Miembro inferior	Fibular común	Región poplítea	Musculares	Izquierdo	3	1
Miembro inferior	Fibular común	Región poplítea	Musculares	Izquierdo	4	1
Miembro inferior	Fibular común	Región poplítea	Musculares	Izquierdo	5	1
Miembro inferior	Fibular común	Región poplítea	Musculares	Izquierdo	6	1
Miembro inferior	Fibular común	Región poplítea	Musculares	Izquierdo	7	1
Miembro inferior	Fibular común	Región poplítea	Recurrente peronea anterior	Derecho	1	0
Miembro inferior	Fibular común	Región poplítea	Recurrente peronea anterior	Derecho	2	1
Miembro inferior	Fibular común	Región poplítea	Recurrente peronea anterior	Derecho	3	0
Miembro inferior	Fibular común	Región poplítea	Recurrente peronea anterior	Derecho	4	0
Miembro inferior	Fibular común	Región poplítea	Recurrente peronea anterior	Derecho	5	0
Miembro inferior	Fibular común	Región poplítea	Recurrente peronea anterior	Derecho	6	0
Miembro inferior	Fibular común	Región poplítea	Recurrente peronea anterior	Derecho	7	0
Miembro inferior	Fibular común	Región poplítea	Recurrente peronea anterior	Izquierdo	1	1
Miembro inferior	Fibular común	Región poplítea	Recurrente peronea anterior	Izquierdo	2	0
Miembro inferior	Fibular común	Región poplítea	Recurrente peronea anterior	Izquierdo	3	1
Miembro inferior	Fibular común	Región poplítea	Recurrente peronea anterior	Izquierdo	4	0
Miembro inferior	Fibular común	Región poplítea	Recurrente peronea anterior	Izquierdo	5	0
Miembro inferior	Fibular común	Región poplítea	Recurrente peronea anterior	Izquierdo	6	0
Miembro inferior	Fibular común	Región poplítea	Recurrente peronea anterior	Izquierdo	7	1
Miembro inferior	Obturador	Región Femoral	Femoral	Derecho	1	1

Miembro inferior	Obturador	Región Femoral	Femoral	Derecho	2	2
Miembro inferior	Obturador	Región Femoral	Femoral	Derecho	3	2
Miembro inferior	Obturador	Región Femoral	Femoral	Derecho	4	1
Miembro inferior	Obturador	Región Femoral	Femoral	Derecho	5	1
Miembro inferior	Obturador	Región Femoral	Femoral	Izquierdo	1	1
Miembro inferior	Obturador	Región Femoral	Femoral	Izquierdo	2	1
Miembro inferior	Obturador	Región Femoral	Femoral	Izquierdo	3	1
Miembro inferior	Obturador	Región Femoral	Femoral	Izquierdo	4	1
Miembro inferior	Obturador	Región Femoral	Femoral	Izquierdo	5	0
Miembro inferior	Obturador	Región Femoral	Femoral dorsal arcos arteriales	Derecho	1	0
Miembro inferior	Obturador	Región Femoral	Femoral dorsal arcos arteriales	Derecho	2	0
Miembro inferior	Obturador	Región Femoral	Femoral dorsal arcos arteriales	Derecho	3	0
Miembro inferior	Obturador	Región Femoral	Femoral dorsal arcos arteriales	Derecho	4	0
Miembro inferior	Obturador	Región Femoral	Femoral dorsal arcos arteriales	Derecho	5	0
Miembro inferior	Obturador	Región Femoral	Femoral dorsal arcos arteriales	Izquierdo	1	1
Miembro inferior	Obturador	Región Femoral	Femoral dorsal arcos arteriales	Izquierdo	2	1
Miembro inferior	Obturador	Región Femoral	Femoral dorsal arcos arteriales	Izquierdo	3	1
Miembro inferior	Obturador	Región Femoral	Femoral dorsal arcos arteriales	Izquierdo	4	1
Miembro inferior	Obturador	Región Femoral	Femoral dorsal arcos arteriales	Izquierdo	5	1
Miembro inferior	Obturador	Región Femoral	Muscular aductor	Derecho	1	0
Miembro inferior	Obturador	Región Femoral	Muscular aductor	Derecho	2	0
Miembro inferior	Obturador	Región Femoral	Muscular aductor	Derecho	3	0
Miembro inferior	Obturador	Región Femoral	Muscular aductor	Derecho	4	0
Miembro inferior	Obturador	Región Femoral	Muscular aductor	Derecho	5	0
Miembro inferior	Obturador	Región Femoral	Muscular aductor	Izquierdo	1	0
Miembro inferior	Obturador	Región Femoral	Muscular aductor	Izquierdo	2	1
Miembro inferior	Obturador	Región Femoral	Muscular aductor	Izquierdo	3	0

Miembro inferior	Obturador	Región Femoral	Muscular aductor	Izquierdo	4	1
Miembro inferior	Obturador	Región Femoral	Muscular aductor	Izquierdo	5	0
Miembro inferior	Obturador	Región Femoral	Músculo pectíneo	Derecho	1	1
Miembro inferior	Obturador	Región Femoral	Músculo pectíneo	Derecho	2	0
Miembro inferior	Obturador	Región Femoral	Músculo pectíneo	Derecho	3	0
Miembro inferior	Obturador	Región Femoral	Músculo pectíneo	Derecho	4	2
Miembro inferior	Obturador	Región Femoral	Músculo pectíneo	Derecho	5	0
Miembro inferior	Obturador	Región Femoral	Músculo pectíneo	Izquierdo	1	0
Miembro inferior	Obturador	Región Femoral	Músculo pectíneo	Izquierdo	2	0
Miembro inferior	Obturador	Región Femoral	Músculo pectíneo	Izquierdo	3	1
Miembro inferior	Obturador	Región Femoral	Músculo pectíneo	Izquierdo	4	1
Miembro inferior	Obturador	Región Femoral	Músculo pectíneo	Izquierdo	5	1
Miembro inferior	Plantar lateral	Sector distal del pie	Anastomosis interplantar	Derecho	1	1
Miembro inferior	Plantar lateral	Sector distal del pie	Anastomosis interplantar	Derecho	2	0
Miembro inferior	Plantar lateral	Sector distal del pie	Anastomosis interplantar	Derecho	3	0
Miembro inferior	Plantar lateral	Sector distal del pie	Anastomosis interplantar	Derecho	4	0
Miembro inferior	Plantar lateral	Sector distal del pie	Anastomosis interplantar	Derecho	5	0
Miembro inferior	Plantar lateral	Sector distal del pie	Anastomosis interplantar	Derecho	6	0
Miembro inferior	Plantar lateral	Sector distal del pie	Anastomosis interplantar	Derecho	7	0
Miembro inferior	Plantar lateral	Sector distal del pie	Anastomosis interplantar	Izquierdo	1	1
Miembro inferior	Plantar lateral	Sector distal del pie	Anastomosis interplantar	Izquierdo	2	0
Miembro inferior	Plantar lateral	Sector distal del pie	Anastomosis interplantar	Izquierdo	3	0
Miembro inferior	Plantar lateral	Sector distal del pie	Anastomosis interplantar	Izquierdo	4	0
Miembro inferior	Plantar lateral	Sector distal del pie	Anastomosis interplantar	Izquierdo	5	0
Miembro inferior	Plantar lateral	Sector distal del pie	Anastomosis interplantar	Izquierdo	6	0
Miembro inferior	Plantar lateral	Sector distal del pie	Anastomosis interplantar	Izquierdo	7	0
Miembro inferior	Plantar lateral	Sector distal del pie	Calcánea	Derecho	1	0



Miembro inferior	Plantar lateral	Sector distal del pie	Calcánea	Derecho	2	0
Miembro inferior	Plantar lateral	Sector distal del pie	Calcánea	Derecho	3	0
Miembro inferior	Plantar lateral	Sector distal del pie	Calcánea	Derecho	4	0
Miembro inferior	Plantar lateral	Sector distal del pie	Calcánea	Derecho	5	0
Miembro inferior	Plantar lateral	Sector distal del pie	Calcánea	Derecho	6	0
Miembro inferior	Plantar lateral	Sector distal del pie	Calcánea	Derecho	7	0
Miembro inferior	Plantar lateral	Sector distal del pie	Calcánea	Izquierdo	1	0
Miembro inferior	Plantar lateral	Sector distal del pie	Calcánea	Izquierdo	2	0
Miembro inferior	Plantar lateral	Sector distal del pie	Calcánea	Izquierdo	3	0
Miembro inferior	Plantar lateral	Sector distal del pie	Calcánea	Izquierdo	4	0
Miembro inferior	Plantar lateral	Sector distal del pie	Calcánea	Izquierdo	5	0
Miembro inferior	Plantar lateral	Sector distal del pie	Calcánea	Izquierdo	6	1
Miembro inferior	Plantar lateral	Sector distal del pie	Calcánea	Izquierdo	7	0
Miembro inferior	Plantar lateral	Sector distal del pie	Colateral I dedo	Derecho	1	0
Miembro inferior	Plantar lateral	Sector distal del pie	Colateral I dedo	Derecho	2	0
Miembro inferior	Plantar lateral	Sector distal del pie	Colateral I dedo	Derecho	3	0
Miembro inferior	Plantar lateral	Sector distal del pie	Colateral I dedo	Derecho	4	0
Miembro inferior	Plantar lateral	Sector distal del pie	Colateral I dedo	Derecho	5	0
Miembro inferior	Plantar lateral	Sector distal del pie	Colateral I dedo	Derecho	6	0
Miembro inferior	Plantar lateral	Sector distal del pie	Colateral I dedo	Derecho	7	0
Miembro inferior	Plantar lateral	Sector distal del pie	Colateral I dedo	Izquierdo	1	0
Miembro inferior	Plantar lateral	Sector distal del pie	Colateral I dedo	Izquierdo	2	0
Miembro inferior	Plantar lateral	Sector distal del pie	Colateral I dedo	Izquierdo	3	0
Miembro inferior	Plantar lateral	Sector distal del pie	Colateral I dedo	Izquierdo	4	0
Miembro inferior	Plantar lateral	Sector distal del pie	Colateral I dedo	Izquierdo	5	0
Miembro inferior	Plantar lateral	Sector distal del pie	Colateral I dedo	Izquierdo	6	0
Miembro inferior	Plantar lateral	Sector distal del pie	Colateral I dedo	Izquierdo	7	0

Miembro inferior	Plantar lateral	Sector distal del pie	Colateral V dedo	Derecho	1	1
Miembro inferior	Plantar lateral	Sector distal del pie	Colateral V dedo	Derecho	2	0
Miembro inferior	Plantar lateral	Sector distal del pie	Colateral V dedo	Derecho	3	0
Miembro inferior	Plantar lateral	Sector distal del pie	Colateral V dedo	Derecho	4	0
Miembro inferior	Plantar lateral	Sector distal del pie	Colateral V dedo	Derecho	5	0
Miembro inferior	Plantar lateral	Sector distal del pie	Colateral V dedo	Derecho	6	0
Miembro inferior	Plantar lateral	Sector distal del pie	Colateral V dedo	Derecho	7	1
Miembro inferior	Plantar lateral	Sector distal del pie	Colateral V dedo	Izquierd o	1	1
Miembro inferior	Plantar lateral	Sector distal del pie	Colateral V dedo	Izquierd o	2	0
Miembro inferior	Plantar lateral	Sector distal del pie	Colateral V dedo	Izquierd o	3	0
Miembro inferior	Plantar lateral	Sector distal del pie	Colateral V dedo	Izquierd o	4	1
Miembro inferior	Plantar lateral	Sector distal del pie	Colateral V dedo	Izquierd o	5	0
Miembro inferior	Plantar lateral	Sector distal del pie	Colateral V dedo	Izquierd o	6	0
Miembro inferior	Plantar lateral	Sector distal del pie	Colateral V dedo	Izquierd o	7	0
Miembro inferior	Plantar lateral	Sector distal del pie	Interóseas	Derecho	1	0
Miembro inferior	Plantar lateral	Sector distal del pie	Interóseas	Derecho	2	1
Miembro inferior	Plantar lateral	Sector distal del pie	Interóseas	Derecho	3	1
Miembro inferior	Plantar lateral	Sector distal del pie	Interóseas	Derecho	4	1
Miembro inferior	Plantar lateral	Sector distal del pie	Interóseas	Derecho	5	1
Miembro inferior	Plantar lateral	Sector distal del pie	Interóseas	Derecho	6	1
Miembro inferior	Plantar lateral	Sector distal del pie	Interóseas	Derecho	7	0
Miembro inferior	Plantar lateral	Sector distal del pie	Interóseas	Izquierd o	1	0
Miembro inferior	Plantar lateral	Sector distal del pie	Interóseas	Izquierd o	2	1
Miembro inferior	Plantar lateral	Sector distal del pie	Interóseas	Izquierd o	3	1
Miembro inferior	Plantar lateral	Sector distal del pie	Interóseas	Izquierd o	4	1
Miembro inferior	Plantar lateral	Sector distal del pie	Interóseas	Izquierd o	5	1
Miembro inferior	Plantar lateral	Sector distal del pie	Interóseas	Izquierd o	6	0

Miembro inferior	Plantar lateral	Sector distal del pie	Interóseas	Izquierdo	7	1
Miembro inferior	Plantar lateral	Sector distal del pie	Medial del pie	Derecho	1	0
Miembro inferior	Plantar lateral	Sector distal del pie	Medial del pie	Derecho	2	0
Miembro inferior	Plantar lateral	Sector distal del pie	Medial del pie	Derecho	3	0
Miembro inferior	Plantar lateral	Sector distal del pie	Medial del pie	Derecho	4	0
Miembro inferior	Plantar lateral	Sector distal del pie	Medial del pie	Derecho	5	0
Miembro inferior	Plantar lateral	Sector distal del pie	Medial del pie	Derecho	6	0
Miembro inferior	Plantar lateral	Sector distal del pie	Medial del pie	Derecho	7	0
Miembro inferior	Plantar lateral	Sector distal del pie	Medial del pie	Izquierdo	1	0
Miembro inferior	Plantar lateral	Sector distal del pie	Medial del pie	Izquierdo	2	0
Miembro inferior	Plantar lateral	Sector distal del pie	Medial del pie	Izquierdo	3	0
Miembro inferior	Plantar lateral	Sector distal del pie	Medial del pie	Izquierdo	4	0
Miembro inferior	Plantar lateral	Sector distal del pie	Medial del pie	Izquierdo	5	0
Miembro inferior	Plantar lateral	Sector distal del pie	Medial del pie	Izquierdo	6	0
Miembro inferior	Plantar lateral	Sector distal del pie	Medial del pie	Izquierdo	7	0
Miembro inferior	Plantar lateral	Sector distal del pie	Musculares	Derecho	1	0
Miembro inferior	Plantar lateral	Sector distal del pie	Musculares	Derecho	2	0
Miembro inferior	Plantar lateral	Sector distal del pie	Musculares	Derecho	3	0
Miembro inferior	Plantar lateral	Sector distal del pie	Musculares	Derecho	4	1
Miembro inferior	Plantar lateral	Sector distal del pie	Musculares	Derecho	5	0
Miembro inferior	Plantar lateral	Sector distal del pie	Musculares	Derecho	6	0
Miembro inferior	Plantar lateral	Sector distal del pie	Musculares	Derecho	7	1
Miembro inferior	Plantar lateral	Sector distal del pie	Musculares	Izquierdo	1	0
Miembro inferior	Plantar lateral	Sector distal del pie	Musculares	Izquierdo	2	0
Miembro inferior	Plantar lateral	Sector distal del pie	Musculares	Izquierdo	3	0
Miembro inferior	Plantar lateral	Sector distal del pie	Musculares	Izquierdo	4	0
Miembro inferior	Plantar lateral	Sector distal del pie	Musculares	Izquierdo	5	0

Miembro inferior	Plantar lateral	Sector distal del pie	Musculares	Izquierdo	6	0
Miembro inferior	Plantar lateral	Sector distal del pie	Musculares	Izquierdo	7	1
Miembro inferior	Plantar lateral	Sector distal del pie	Plantar lateral	Derecho	1	0
Miembro inferior	Plantar lateral	Sector distal del pie	Plantar lateral	Derecho	2	0
Miembro inferior	Plantar lateral	Sector distal del pie	Plantar lateral	Derecho	3	0
Miembro inferior	Plantar lateral	Sector distal del pie	Plantar lateral	Derecho	4	0
Miembro inferior	Plantar lateral	Sector distal del pie	Plantar lateral	Derecho	5	0
Miembro inferior	Plantar lateral	Sector distal del pie	Plantar lateral	Derecho	6	0
Miembro inferior	Plantar lateral	Sector distal del pie	Plantar lateral	Derecho	7	0
Miembro inferior	Plantar lateral	Sector distal del pie	Plantar lateral	Izquierdo	1	0
Miembro inferior	Plantar lateral	Sector distal del pie	Plantar lateral	Izquierdo	2	0
Miembro inferior	Plantar lateral	Sector distal del pie	Plantar lateral	Izquierdo	3	0
Miembro inferior	Plantar lateral	Sector distal del pie	Plantar lateral	Izquierdo	4	0
Miembro inferior	Plantar lateral	Sector distal del pie	Plantar lateral	Izquierdo	5	0
Miembro inferior	Plantar lateral	Sector distal del pie	Plantar lateral	Izquierdo	6	0
Miembro inferior	Plantar lateral	Sector distal del pie	Plantar lateral	Izquierdo	7	0
Miembro inferior	Plantar lateral	Sector distal del pie	Plantar medial	Derecho	1	0
Miembro inferior	Plantar lateral	Sector distal del pie	Plantar medial	Derecho	2	0
Miembro inferior	Plantar lateral	Sector distal del pie	Plantar medial	Derecho	3	0
Miembro inferior	Plantar lateral	Sector distal del pie	Plantar medial	Derecho	4	0
Miembro inferior	Plantar lateral	Sector distal del pie	Plantar medial	Derecho	5	0
Miembro inferior	Plantar lateral	Sector distal del pie	Plantar medial	Derecho	6	0
Miembro inferior	Plantar lateral	Sector distal del pie	Plantar medial	Derecho	7	0
Miembro inferior	Plantar lateral	Sector distal del pie	Plantar medial	Izquierdo	1	0
Miembro inferior	Plantar lateral	Sector distal del pie	Plantar medial	Izquierdo	2	0
Miembro inferior	Plantar lateral	Sector distal del pie	Plantar medial	Izquierdo	3	0
Miembro inferior	Plantar lateral	Sector distal del pie	Plantar medial	Izquierdo	4	0

Miembro inferior	Plantar lateral	Sector distal del pie	Plantar medial	Izquierdo	5	0
Miembro inferior	Plantar lateral	Sector distal del pie	Plantar medial	Izquierdo	6	0
Miembro inferior	Plantar lateral	Sector distal del pie	Plantar medial	Izquierdo	7	0
Miembro inferior	Plantar lateral	Sector proximal del pie	Calcánea	Derecho	1	0
Miembro inferior	Plantar lateral	Sector proximal del pie	Calcánea	Derecho	2	0
Miembro inferior	Plantar lateral	Sector proximal del pie	Calcánea	Derecho	3	0
Miembro inferior	Plantar lateral	Sector proximal del pie	Calcánea	Derecho	4	0
Miembro inferior	Plantar lateral	Sector proximal del pie	Calcánea	Derecho	5	0
Miembro inferior	Plantar lateral	Sector proximal del pie	Calcánea	Derecho	6	0
Miembro inferior	Plantar lateral	Sector proximal del pie	Calcánea	Derecho	7	0
Miembro inferior	Plantar lateral	Sector proximal del pie	Calcánea	Izquierdo	1	0
Miembro inferior	Plantar lateral	Sector proximal del pie	Calcánea	Izquierdo	2	0
Miembro inferior	Plantar lateral	Sector proximal del pie	Calcánea	Izquierdo	3	0
Miembro inferior	Plantar lateral	Sector proximal del pie	Calcánea	Izquierdo	4	0
Miembro inferior	Plantar lateral	Sector proximal del pie	Calcánea	Izquierdo	5	0
Miembro inferior	Plantar lateral	Sector proximal del pie	Calcánea	Izquierdo	6	0
Miembro inferior	Plantar lateral	Sector proximal del pie	Calcánea	Izquierdo	7	0
Miembro inferior	Plantar lateral	Sector proximal del pie	Medial del pie	Derecho	1	0
Miembro inferior	Plantar lateral	Sector proximal del pie	Medial del pie	Derecho	2	0
Miembro inferior	Plantar lateral	Sector proximal del pie	Medial del pie	Derecho	3	0
Miembro inferior	Plantar lateral	Sector proximal del pie	Medial del pie	Derecho	4	0
Miembro inferior	Plantar lateral	Sector proximal del pie	Medial del pie	Derecho	5	0
Miembro inferior	Plantar lateral	Sector proximal del pie	Medial del pie	Derecho	6	0
Miembro inferior	Plantar lateral	Sector proximal del pie	Medial del pie	Derecho	7	0
Miembro inferior	Plantar lateral	Sector proximal del pie	Medial del pie	Izquierdo	1	0
Miembro inferior	Plantar lateral	Sector proximal del pie	Medial del pie	Izquierdo	2	0
Miembro inferior	Plantar lateral	Sector proximal del pie	Medial del pie	Izquierdo	3	0

Miembro inferior	Plantar lateral	Sector proximal del pie	Medial del pie	Izquierdo	4	0
Miembro inferior	Plantar lateral	Sector proximal del pie	Medial del pie	Izquierdo	5	0
Miembro inferior	Plantar lateral	Sector proximal del pie	Medial del pie	Izquierdo	6	0
Miembro inferior	Plantar lateral	Sector proximal del pie	Medial del pie	Izquierdo	7	0
Miembro inferior	Plantar lateral	Sector proximal del pie	Musculares	Derecho	1	0
Miembro inferior	Plantar lateral	Sector proximal del pie	Musculares	Derecho	2	0
Miembro inferior	Plantar lateral	Sector proximal del pie	Musculares	Derecho	3	0
Miembro inferior	Plantar lateral	Sector proximal del pie	Musculares	Derecho	4	0
Miembro inferior	Plantar lateral	Sector proximal del pie	Musculares	Derecho	5	0
Miembro inferior	Plantar lateral	Sector proximal del pie	Musculares	Derecho	6	0
Miembro inferior	Plantar lateral	Sector proximal del pie	Musculares	Derecho	7	0
Miembro inferior	Plantar lateral	Sector proximal del pie	Musculares	Izquierdo	1	0
Miembro inferior	Plantar lateral	Sector proximal del pie	Musculares	Izquierdo	2	0
Miembro inferior	Plantar lateral	Sector proximal del pie	Musculares	Izquierdo	3	0
Miembro inferior	Plantar lateral	Sector proximal del pie	Musculares	Izquierdo	4	1
Miembro inferior	Plantar lateral	Sector proximal del pie	Musculares	Izquierdo	5	0
Miembro inferior	Plantar lateral	Sector proximal del pie	Musculares	Izquierdo	6	0
Miembro inferior	Plantar lateral	Sector proximal del pie	Musculares	Izquierdo	7	0
Miembro inferior	Plantar lateral	Sector proximal del pie	Plantar lateral	Derecho	1	2
Miembro inferior	Plantar lateral	Sector proximal del pie	Plantar lateral	Derecho	2	1
Miembro inferior	Plantar lateral	Sector proximal del pie	Plantar lateral	Derecho	3	2
Miembro inferior	Plantar lateral	Sector proximal del pie	Plantar lateral	Derecho	4	2
Miembro inferior	Plantar lateral	Sector proximal del pie	Plantar lateral	Derecho	5	2
Miembro inferior	Plantar lateral	Sector proximal del pie	Plantar lateral	Derecho	6	1
Miembro inferior	Plantar lateral	Sector proximal del pie	Plantar lateral	Derecho	7	1
Miembro inferior	Plantar lateral	Sector proximal del pie	Plantar lateral	Izquierdo	1	1
Miembro inferior	Plantar lateral	Sector proximal del pie	Plantar lateral	Izquierdo	2	1

Miembro inferior	Plantar lateral	Sector proximal del pie	Plantar lateral	Izquierdo	3	1
Miembro inferior	Plantar lateral	Sector proximal del pie	Plantar lateral	Izquierdo	4	1
Miembro inferior	Plantar lateral	Sector proximal del pie	Plantar lateral	Izquierdo	5	1
Miembro inferior	Plantar lateral	Sector proximal del pie	Plantar lateral	Izquierdo	6	0
Miembro inferior	Plantar lateral	Sector proximal del pie	Plantar lateral	Izquierdo	7	0
Miembro inferior	Plantar lateral	Sector proximal del pie	Plantar medial	Derecho	1	0
Miembro inferior	Plantar lateral	Sector proximal del pie	Plantar medial	Derecho	2	1
Miembro inferior	Plantar lateral	Sector proximal del pie	Plantar medial	Derecho	3	0
Miembro inferior	Plantar lateral	Sector proximal del pie	Plantar medial	Derecho	4	0
Miembro inferior	Plantar lateral	Sector proximal del pie	Plantar medial	Derecho	5	0
Miembro inferior	Plantar lateral	Sector proximal del pie	Plantar medial	Derecho	6	0
Miembro inferior	Plantar lateral	Sector proximal del pie	Plantar medial	Derecho	7	0
Miembro inferior	Plantar lateral	Sector proximal del pie	Plantar medial	Izquierdo	1	0
Miembro inferior	Plantar lateral	Sector proximal del pie	Plantar medial	Izquierdo	2	0
Miembro inferior	Plantar lateral	Sector proximal del pie	Plantar medial	Izquierdo	3	0
Miembro inferior	Plantar lateral	Sector proximal del pie	Plantar medial	Izquierdo	4	0
Miembro inferior	Plantar lateral	Sector proximal del pie	Plantar medial	Izquierdo	5	0
Miembro inferior	Plantar lateral	Sector proximal del pie	Plantar medial	Izquierdo	6	2
Miembro inferior	Plantar lateral	Sector proximal del pie	Plantar medial	Izquierdo	7	0
Miembro inferior	Plantar lateral	Sector proximal del pie	Tibial posterior	Derecho	1	0
Miembro inferior	Plantar lateral	Sector proximal del pie	Tibial posterior	Derecho	2	0
Miembro inferior	Plantar lateral	Sector proximal del pie	Tibial posterior	Derecho	3	0
Miembro inferior	Plantar lateral	Sector proximal del pie	Tibial posterior	Derecho	4	0
Miembro inferior	Plantar lateral	Sector proximal del pie	Tibial posterior	Derecho	5	0
Miembro inferior	Plantar lateral	Sector proximal del pie	Tibial posterior	Derecho	6	0
Miembro inferior	Plantar lateral	Sector proximal del pie	Tibial posterior	Derecho	7	0
Miembro inferior	Plantar lateral	Sector proximal del pie	Tibial posterior	Izquierdo	1	0

Miembro inferior	Plantar lateral	Sector proximal del pie	Tibial posterior	Izquierdo	2	0
Miembro inferior	Plantar lateral	Sector proximal del pie	Tibial posterior	Izquierdo	3	0
Miembro inferior	Plantar lateral	Sector proximal del pie	Tibial posterior	Izquierdo	4	0
Miembro inferior	Plantar lateral	Sector proximal del pie	Tibial posterior	Izquierdo	5	0
Miembro inferior	Plantar lateral	Sector proximal del pie	Tibial posterior	Izquierdo	6	0
Miembro inferior	Plantar lateral	Sector proximal del pie	Tibial posterior	Izquierdo	7	1
Miembro inferior	Plantar medial	Sector distal del pie	Anastomosis interplantar	Derecho	1	0
Miembro inferior	Plantar medial	Sector distal del pie	Anastomosis interplantar	Derecho	2	0
Miembro inferior	Plantar medial	Sector distal del pie	Anastomosis interplantar	Derecho	3	0
Miembro inferior	Plantar medial	Sector distal del pie	Anastomosis interplantar	Derecho	4	0
Miembro inferior	Plantar medial	Sector distal del pie	Anastomosis interplantar	Derecho	5	0
Miembro inferior	Plantar medial	Sector distal del pie	Anastomosis interplantar	Derecho	6	0
Miembro inferior	Plantar medial	Sector distal del pie	Anastomosis interplantar	Derecho	7	0
Miembro inferior	Plantar medial	Sector distal del pie	Anastomosis interplantar	Izquierdo	1	0
Miembro inferior	Plantar medial	Sector distal del pie	Anastomosis interplantar	Izquierdo	2	0
Miembro inferior	Plantar medial	Sector distal del pie	Anastomosis interplantar	Izquierdo	3	0
Miembro inferior	Plantar medial	Sector distal del pie	Anastomosis interplantar	Izquierdo	4	0
Miembro inferior	Plantar medial	Sector distal del pie	Anastomosis interplantar	Izquierdo	5	0
Miembro inferior	Plantar medial	Sector distal del pie	Anastomosis interplantar	Izquierdo	6	0
Miembro inferior	Plantar medial	Sector distal del pie	Anastomosis interplantar	Izquierdo	7	0
Miembro inferior	Plantar medial	Sector distal del pie	Calcánea	Derecho	1	0
Miembro inferior	Plantar medial	Sector distal del pie	Calcánea	Derecho	2	0
Miembro inferior	Plantar medial	Sector distal del pie	Calcánea	Derecho	3	0
Miembro inferior	Plantar medial	Sector distal del pie	Calcánea	Derecho	4	0
Miembro inferior	Plantar medial	Sector distal del pie	Calcánea	Derecho	5	0
Miembro inferior	Plantar medial	Sector distal del pie	Calcánea	Derecho	6	0
Miembro inferior	Plantar medial	Sector distal del pie	Calcánea	Derecho	7	0



Miembro inferior	Plantar medial	Sector distal del pie	Calcánea	Izquierdo	1	0
Miembro inferior	Plantar medial	Sector distal del pie	Calcánea	Izquierdo	2	0
Miembro inferior	Plantar medial	Sector distal del pie	Calcánea	Izquierdo	3	0
Miembro inferior	Plantar medial	Sector distal del pie	Calcánea	Izquierdo	4	0
Miembro inferior	Plantar medial	Sector distal del pie	Calcánea	Izquierdo	5	0
Miembro inferior	Plantar medial	Sector distal del pie	Calcánea	Izquierdo	6	1
Miembro inferior	Plantar medial	Sector distal del pie	Calcánea	Izquierdo	7	1
Miembro inferior	Plantar medial	Sector distal del pie	Colateral I dedo	Derecho	1	0
Miembro inferior	Plantar medial	Sector distal del pie	Colateral I dedo	Derecho	2	0
Miembro inferior	Plantar medial	Sector distal del pie	Colateral I dedo	Derecho	3	0
Miembro inferior	Plantar medial	Sector distal del pie	Colateral I dedo	Derecho	4	0
Miembro inferior	Plantar medial	Sector distal del pie	Colateral I dedo	Derecho	5	0
Miembro inferior	Plantar medial	Sector distal del pie	Colateral I dedo	Derecho	6	0
Miembro inferior	Plantar medial	Sector distal del pie	Colateral I dedo	Derecho	7	0
Miembro inferior	Plantar medial	Sector distal del pie	Colateral I dedo	Izquierdo	1	0
Miembro inferior	Plantar medial	Sector distal del pie	Colateral I dedo	Izquierdo	2	0
Miembro inferior	Plantar medial	Sector distal del pie	Colateral I dedo	Izquierdo	3	0
Miembro inferior	Plantar medial	Sector distal del pie	Colateral I dedo	Izquierdo	4	0
Miembro inferior	Plantar medial	Sector distal del pie	Colateral I dedo	Izquierdo	5	0
Miembro inferior	Plantar medial	Sector distal del pie	Colateral I dedo	Izquierdo	6	0
Miembro inferior	Plantar medial	Sector distal del pie	Colateral I dedo	Izquierdo	7	0
Miembro inferior	Plantar medial	Sector distal del pie	Colateral V dedo	Derecho	1	0
Miembro inferior	Plantar medial	Sector distal del pie	Colateral V dedo	Derecho	2	0
Miembro inferior	Plantar medial	Sector distal del pie	Colateral V dedo	Derecho	3	0
Miembro inferior	Plantar medial	Sector distal del pie	Colateral V dedo	Derecho	4	0
Miembro inferior	Plantar medial	Sector distal del pie	Colateral V dedo	Derecho	5	0
Miembro inferior	Plantar medial	Sector distal del pie	Colateral V dedo	Derecho	6	0

Miembro inferior	Plantar medial	Sector distal del pie	Colateral V dedo	Derecho	7	0
Miembro inferior	Plantar medial	Sector distal del pie	Colateral V dedo	Izquierdo	1	0
Miembro inferior	Plantar medial	Sector distal del pie	Colateral V dedo	Izquierdo	2	0
Miembro inferior	Plantar medial	Sector distal del pie	Colateral V dedo	Izquierdo	3	0
Miembro inferior	Plantar medial	Sector distal del pie	Colateral V dedo	Izquierdo	4	0
Miembro inferior	Plantar medial	Sector distal del pie	Colateral V dedo	Izquierdo	5	0
Miembro inferior	Plantar medial	Sector distal del pie	Colateral V dedo	Izquierdo	6	0
Miembro inferior	Plantar medial	Sector distal del pie	Colateral V dedo	Izquierdo	7	0
Miembro inferior	Plantar medial	Sector distal del pie	Interóseas	Derecho	1	0
Miembro inferior	Plantar medial	Sector distal del pie	Interóseas	Derecho	2	0
Miembro inferior	Plantar medial	Sector distal del pie	Interóseas	Derecho	3	1
Miembro inferior	Plantar medial	Sector distal del pie	Interóseas	Derecho	4	1
Miembro inferior	Plantar medial	Sector distal del pie	Interóseas	Derecho	5	1
Miembro inferior	Plantar medial	Sector distal del pie	Interóseas	Derecho	6	1
Miembro inferior	Plantar medial	Sector distal del pie	Interóseas	Derecho	7	1
Miembro inferior	Plantar medial	Sector distal del pie	Interóseas	Izquierdo	1	0
Miembro inferior	Plantar medial	Sector distal del pie	Interóseas	Izquierdo	2	0
Miembro inferior	Plantar medial	Sector distal del pie	Interóseas	Izquierdo	3	1
Miembro inferior	Plantar medial	Sector distal del pie	Interóseas	Izquierdo	4	1
Miembro inferior	Plantar medial	Sector distal del pie	Interóseas	Izquierdo	5	1
Miembro inferior	Plantar medial	Sector distal del pie	Interóseas	Izquierdo	6	0
Miembro inferior	Plantar medial	Sector distal del pie	Interóseas	Izquierdo	7	1
Miembro inferior	Plantar medial	Sector distal del pie	Medial del pie	Derecho	1	0
Miembro inferior	Plantar medial	Sector distal del pie	Medial del pie	Derecho	2	0
Miembro inferior	Plantar medial	Sector distal del pie	Medial del pie	Derecho	3	0
Miembro inferior	Plantar medial	Sector distal del pie	Medial del pie	Derecho	4	0
Miembro inferior	Plantar medial	Sector distal del pie	Medial del pie	Derecho	5	0

Miembro inferior	Plantar medial	Sector distal del pie	Medial del pie	Derecho	6	0
Miembro inferior	Plantar medial	Sector distal del pie	Medial del pie	Derecho	7	0
Miembro inferior	Plantar medial	Sector distal del pie	Medial del pie	Izquierdo	1	0
Miembro inferior	Plantar medial	Sector distal del pie	Medial del pie	Izquierdo	2	0
Miembro inferior	Plantar medial	Sector distal del pie	Medial del pie	Izquierdo	3	0
Miembro inferior	Plantar medial	Sector distal del pie	Medial del pie	Izquierdo	4	0
Miembro inferior	Plantar medial	Sector distal del pie	Medial del pie	Izquierdo	5	0
Miembro inferior	Plantar medial	Sector distal del pie	Medial del pie	Izquierdo	6	0
Miembro inferior	Plantar medial	Sector distal del pie	Medial del pie	Izquierdo	7	0
Miembro inferior	Plantar medial	Sector distal del pie	Musculares	Derecho	1	0
Miembro inferior	Plantar medial	Sector distal del pie	Musculares	Derecho	2	2
Miembro inferior	Plantar medial	Sector distal del pie	Musculares	Derecho	3	1
Miembro inferior	Plantar medial	Sector distal del pie	Musculares	Derecho	4	0
Miembro inferior	Plantar medial	Sector distal del pie	Musculares	Derecho	5	0
Miembro inferior	Plantar medial	Sector distal del pie	Musculares	Derecho	6	0
Miembro inferior	Plantar medial	Sector distal del pie	Musculares	Derecho	7	0
Miembro inferior	Plantar medial	Sector distal del pie	Musculares	Izquierdo	1	0
Miembro inferior	Plantar medial	Sector distal del pie	Musculares	Izquierdo	2	0
Miembro inferior	Plantar medial	Sector distal del pie	Musculares	Izquierdo	3	0
Miembro inferior	Plantar medial	Sector distal del pie	Musculares	Izquierdo	4	0
Miembro inferior	Plantar medial	Sector distal del pie	Musculares	Izquierdo	5	0
Miembro inferior	Plantar medial	Sector distal del pie	Musculares	Izquierdo	6	0
Miembro inferior	Plantar medial	Sector distal del pie	Musculares	Izquierdo	7	0
Miembro inferior	Plantar medial	Sector distal del pie	Plantar lateral	Derecho	1	0
Miembro inferior	Plantar medial	Sector distal del pie	Plantar lateral	Derecho	2	0
Miembro inferior	Plantar medial	Sector distal del pie	Plantar lateral	Derecho	3	0
Miembro inferior	Plantar medial	Sector distal del pie	Plantar lateral	Derecho	4	0

Miembro inferior	Plantar medial	Sector distal del pie	Plantar lateral	Derecho	5	0
Miembro inferior	Plantar medial	Sector distal del pie	Plantar lateral	Derecho	6	0
Miembro inferior	Plantar medial	Sector distal del pie	Plantar lateral	Derecho	7	0
Miembro inferior	Plantar medial	Sector distal del pie	Plantar lateral	Izquierdo	1	0
Miembro inferior	Plantar medial	Sector distal del pie	Plantar lateral	Izquierdo	2	0
Miembro inferior	Plantar medial	Sector distal del pie	Plantar lateral	Izquierdo	3	0
Miembro inferior	Plantar medial	Sector distal del pie	Plantar lateral	Izquierdo	4	0
Miembro inferior	Plantar medial	Sector distal del pie	Plantar lateral	Izquierdo	5	0
Miembro inferior	Plantar medial	Sector distal del pie	Plantar lateral	Izquierdo	6	0
Miembro inferior	Plantar medial	Sector distal del pie	Plantar lateral	Izquierdo	7	0
Miembro inferior	Plantar medial	Sector distal del pie	Plantar medial	Derecho	1	1
Miembro inferior	Plantar medial	Sector distal del pie	Plantar medial	Derecho	2	0
Miembro inferior	Plantar medial	Sector distal del pie	Plantar medial	Derecho	3	1
Miembro inferior	Plantar medial	Sector distal del pie	Plantar medial	Derecho	4	1
Miembro inferior	Plantar medial	Sector distal del pie	Plantar medial	Derecho	5	1
Miembro inferior	Plantar medial	Sector distal del pie	Plantar medial	Derecho	6	1
Miembro inferior	Plantar medial	Sector distal del pie	Plantar medial	Derecho	7	1
Miembro inferior	Plantar medial	Sector distal del pie	Plantar medial	Izquierdo	1	2
Miembro inferior	Plantar medial	Sector distal del pie	Plantar medial	Izquierdo	2	2
Miembro inferior	Plantar medial	Sector distal del pie	Plantar medial	Izquierdo	3	2
Miembro inferior	Plantar medial	Sector distal del pie	Plantar medial	Izquierdo	4	1
Miembro inferior	Plantar medial	Sector distal del pie	Plantar medial	Izquierdo	5	2
Miembro inferior	Plantar medial	Sector distal del pie	Plantar medial	Izquierdo	6	2
Miembro inferior	Plantar medial	Sector distal del pie	Plantar medial	Izquierdo	7	1
Miembro inferior	Plantar medial	Sector proximal del pie	Calcánea	Derecho	1	0
Miembro inferior	Plantar medial	Sector proximal del pie	Calcánea	Derecho	2	0
Miembro inferior	Plantar medial	Sector proximal del pie	Calcánea	Derecho	3	0

Miembro inferior	Plantar medial	Sector proximal del pie	Calcánea	Derecho	4	0
Miembro inferior	Plantar medial	Sector proximal del pie	Calcánea	Derecho	5	0
Miembro inferior	Plantar medial	Sector proximal del pie	Calcánea	Derecho	6	0
Miembro inferior	Plantar medial	Sector proximal del pie	Calcánea	Derecho	7	0
Miembro inferior	Plantar medial	Sector proximal del pie	Calcánea	Izquierdo	1	0
Miembro inferior	Plantar medial	Sector proximal del pie	Calcánea	Izquierdo	2	0
Miembro inferior	Plantar medial	Sector proximal del pie	Calcánea	Izquierdo	3	0
Miembro inferior	Plantar medial	Sector proximal del pie	Calcánea	Izquierdo	4	0
Miembro inferior	Plantar medial	Sector proximal del pie	Calcánea	Izquierdo	5	0
Miembro inferior	Plantar medial	Sector proximal del pie	Calcánea	Izquierdo	6	0
Miembro inferior	Plantar medial	Sector proximal del pie	Calcánea	Izquierdo	7	0
Miembro inferior	Plantar medial	Sector proximal del pie	Medial del pie	Derecho	1	0
Miembro inferior	Plantar medial	Sector proximal del pie	Medial del pie	Derecho	2	0
Miembro inferior	Plantar medial	Sector proximal del pie	Medial del pie	Derecho	3	0
Miembro inferior	Plantar medial	Sector proximal del pie	Medial del pie	Derecho	4	0
Miembro inferior	Plantar medial	Sector proximal del pie	Medial del pie	Derecho	5	0
Miembro inferior	Plantar medial	Sector proximal del pie	Medial del pie	Derecho	6	0
Miembro inferior	Plantar medial	Sector proximal del pie	Medial del pie	Derecho	7	0
Miembro inferior	Plantar medial	Sector proximal del pie	Medial del pie	Izquierdo	1	0
Miembro inferior	Plantar medial	Sector proximal del pie	Medial del pie	Izquierdo	2	0
Miembro inferior	Plantar medial	Sector proximal del pie	Medial del pie	Izquierdo	3	0
Miembro inferior	Plantar medial	Sector proximal del pie	Medial del pie	Izquierdo	4	0
Miembro inferior	Plantar medial	Sector proximal del pie	Medial del pie	Izquierdo	5	0
Miembro inferior	Plantar medial	Sector proximal del pie	Medial del pie	Izquierdo	6	0
Miembro inferior	Plantar medial	Sector proximal del pie	Medial del pie	Izquierdo	7	0
Miembro inferior	Plantar medial	Sector proximal del pie	Musculares	Derecho	1	0
Miembro inferior	Plantar medial	Sector proximal del pie	Musculares	Derecho	2	0

Miembro inferior	Plantar medial	Sector proximal del pie	Musculares	Derecho	3	0
Miembro inferior	Plantar medial	Sector proximal del pie	Musculares	Derecho	4	0
Miembro inferior	Plantar medial	Sector proximal del pie	Musculares	Derecho	5	0
Miembro inferior	Plantar medial	Sector proximal del pie	Musculares	Derecho	6	0
Miembro inferior	Plantar medial	Sector proximal del pie	Musculares	Derecho	7	0
Miembro inferior	Plantar medial	Sector proximal del pie	Musculares	Izquierdo	1	0
Miembro inferior	Plantar medial	Sector proximal del pie	Musculares	Izquierdo	2	0
Miembro inferior	Plantar medial	Sector proximal del pie	Musculares	Izquierdo	3	0
Miembro inferior	Plantar medial	Sector proximal del pie	Musculares	Izquierdo	4	0
Miembro inferior	Plantar medial	Sector proximal del pie	Musculares	Izquierdo	5	0
Miembro inferior	Plantar medial	Sector proximal del pie	Musculares	Izquierdo	6	0
Miembro inferior	Plantar medial	Sector proximal del pie	Musculares	Izquierdo	7	1
Miembro inferior	Plantar medial	Sector proximal del pie	Plantar lateral	Derecho	1	0
Miembro inferior	Plantar medial	Sector proximal del pie	Plantar lateral	Derecho	2	0
Miembro inferior	Plantar medial	Sector proximal del pie	Plantar lateral	Derecho	3	0
Miembro inferior	Plantar medial	Sector proximal del pie	Plantar lateral	Derecho	4	0
Miembro inferior	Plantar medial	Sector proximal del pie	Plantar lateral	Derecho	5	0
Miembro inferior	Plantar medial	Sector proximal del pie	Plantar lateral	Derecho	6	0
Miembro inferior	Plantar medial	Sector proximal del pie	Plantar lateral	Derecho	7	0
Miembro inferior	Plantar medial	Sector proximal del pie	Plantar lateral	Izquierdo	1	0
Miembro inferior	Plantar medial	Sector proximal del pie	Plantar lateral	Izquierdo	2	0
Miembro inferior	Plantar medial	Sector proximal del pie	Plantar lateral	Izquierdo	3	0
Miembro inferior	Plantar medial	Sector proximal del pie	Plantar lateral	Izquierdo	4	0
Miembro inferior	Plantar medial	Sector proximal del pie	Plantar lateral	Izquierdo	5	0
Miembro inferior	Plantar medial	Sector proximal del pie	Plantar lateral	Izquierdo	6	0
Miembro inferior	Plantar medial	Sector proximal del pie	Plantar lateral	Izquierdo	7	0
Miembro inferior	Plantar medial	Sector proximal del pie	Plantar medial	Derecho	1	2

Miembro inferior	Plantar medial	Sector proximal del pie	Plantar medial	Derecho	2	2
Miembro inferior	Plantar medial	Sector proximal del pie	Plantar medial	Derecho	3	0
Miembro inferior	Plantar medial	Sector proximal del pie	Plantar medial	Derecho	4	2
Miembro inferior	Plantar medial	Sector proximal del pie	Plantar medial	Derecho	5	1
Miembro inferior	Plantar medial	Sector proximal del pie	Plantar medial	Derecho	6	1
Miembro inferior	Plantar medial	Sector proximal del pie	Plantar medial	Derecho	7	2
Miembro inferior	Plantar medial	Sector proximal del pie	Plantar medial	Izquierdo	1	2
Miembro inferior	Plantar medial	Sector proximal del pie	Plantar medial	Izquierdo	2	3
Miembro inferior	Plantar medial	Sector proximal del pie	Plantar medial	Izquierdo	3	3
Miembro inferior	Plantar medial	Sector proximal del pie	Plantar medial	Izquierdo	4	2
Miembro inferior	Plantar medial	Sector proximal del pie	Plantar medial	Izquierdo	5	1
Miembro inferior	Plantar medial	Sector proximal del pie	Plantar medial	Izquierdo	6	1
Miembro inferior	Plantar medial	Sector proximal del pie	Plantar medial	Izquierdo	7	1
Miembro inferior	Plantar medial	Sector proximal del pie	Tibial posterior	Derecho	1	0
Miembro inferior	Plantar medial	Sector proximal del pie	Tibial posterior	Derecho	2	0
Miembro inferior	Plantar medial	Sector proximal del pie	Tibial posterior	Derecho	3	4
Miembro inferior	Plantar medial	Sector proximal del pie	Tibial posterior	Derecho	4	3
Miembro inferior	Plantar medial	Sector proximal del pie	Tibial posterior	Derecho	5	0
Miembro inferior	Plantar medial	Sector proximal del pie	Tibial posterior	Derecho	6	0
Miembro inferior	Plantar medial	Sector proximal del pie	Tibial posterior	Derecho	7	0
Miembro inferior	Plantar medial	Sector proximal del pie	Tibial posterior	Izquierdo	1	0
Miembro inferior	Plantar medial	Sector proximal del pie	Tibial posterior	Izquierdo	2	0
Miembro inferior	Plantar medial	Sector proximal del pie	Tibial posterior	Izquierdo	3	0
Miembro inferior	Plantar medial	Sector proximal del pie	Tibial posterior	Izquierdo	4	0
Miembro inferior	Plantar medial	Sector proximal del pie	Tibial posterior	Izquierdo	5	0
Miembro inferior	Plantar medial	Sector proximal del pie	Tibial posterior	Izquierdo	6	0
Miembro inferior	Plantar medial	Sector proximal del pie	Tibial posterior	Izquierdo	7	1

Miembro inferior	Plexo lumbar	AG	Circunfleja ilíaca profunda	Derecho	1	0
Miembro inferior	Plexo lumbar	AG	Circunfleja ilíaca profunda	Derecho	2	0
Miembro inferior	Plexo lumbar	AG	Circunfleja ilíaca profunda	Derecho	3	0
Miembro inferior	Plexo lumbar	AG	Circunfleja ilíaca profunda	Derecho	4	0
Miembro inferior	Plexo lumbar	AG	Circunfleja ilíaca profunda	Derecho	5	0
Miembro inferior	Plexo lumbar	AG	Circunfleja ilíaca profunda	Derecho	6	0
Miembro inferior	Plexo lumbar	AG	Circunfleja ilíaca profunda	Derecho	7	0
Miembro inferior	Plexo lumbar	AG	Circunfleja ilíaca profunda	Derecho	8	0
Miembro inferior	Plexo lumbar	AG	Circunfleja ilíaca profunda	Derecho	9	0
Miembro inferior	Plexo lumbar	AG	Circunfleja ilíaca profunda	Izquierdo	1	0
Miembro inferior	Plexo lumbar	AG	Circunfleja ilíaca profunda	Izquierdo	2	0
Miembro inferior	Plexo lumbar	AG	Circunfleja ilíaca profunda	Izquierdo	3	0
Miembro inferior	Plexo lumbar	AG	Circunfleja ilíaca profunda	Izquierdo	4	0
Miembro inferior	Plexo lumbar	AG	Circunfleja ilíaca profunda	Izquierdo	5	0
Miembro inferior	Plexo lumbar	AG	Circunfleja ilíaca profunda	Izquierdo	6	0
Miembro inferior	Plexo lumbar	AG	Circunfleja ilíaca profunda	Izquierdo	7	0
Miembro inferior	Plexo lumbar	AG	Circunfleja ilíaca profunda	Izquierdo	8	0
Miembro inferior	Plexo lumbar	AG	Circunfleja ilíaca profunda	Izquierdo	9	0
Miembro inferior	Plexo lumbar	AG	Epigástrica inferior	Derecho	1	0
Miembro inferior	Plexo lumbar	AG	Epigástrica inferior	Derecho	2	0
Miembro inferior	Plexo lumbar	AG	Epigástrica inferior	Derecho	3	0
Miembro inferior	Plexo lumbar	AG	Epigástrica inferior	Derecho	4	0
Miembro inferior	Plexo lumbar	AG	Epigástrica inferior	Derecho	5	0
Miembro inferior	Plexo lumbar	AG	Epigástrica inferior	Derecho	6	0
Miembro inferior	Plexo lumbar	AG	Epigástrica inferior	Derecho	7	0
Miembro inferior	Plexo lumbar	AG	Epigástrica inferior	Derecho	8	0
Miembro inferior	Plexo lumbar	AG	Epigástrica inferior	Derecho	9	0



Miembro inferior	Plexo lumbar	AG	Epigástrica inferior	Izquierdo	1	0
Miembro inferior	Plexo lumbar	AG	Epigástrica inferior	Izquierdo	2	0
Miembro inferior	Plexo lumbar	AG	Epigástrica inferior	Izquierdo	3	0
Miembro inferior	Plexo lumbar	AG	Epigástrica inferior	Izquierdo	4	0
Miembro inferior	Plexo lumbar	AG	Epigástrica inferior	Izquierdo	5	0
Miembro inferior	Plexo lumbar	AG	Epigástrica inferior	Izquierdo	6	0
Miembro inferior	Plexo lumbar	AG	Epigástrica inferior	Izquierdo	7	0
Miembro inferior	Plexo lumbar	AG	Epigástrica inferior	Izquierdo	8	0
Miembro inferior	Plexo lumbar	AG	Epigástrica inferior	Izquierdo	9	0
Miembro inferior	Plexo lumbar	AG	Hipogástrica	Derecho	1	0
Miembro inferior	Plexo lumbar	AG	Hipogástrica	Derecho	2	0
Miembro inferior	Plexo lumbar	AG	Hipogástrica	Derecho	3	0
Miembro inferior	Plexo lumbar	AG	Hipogástrica	Derecho	4	0
Miembro inferior	Plexo lumbar	AG	Hipogástrica	Derecho	5	0
Miembro inferior	Plexo lumbar	AG	Hipogástrica	Derecho	6	0
Miembro inferior	Plexo lumbar	AG	Hipogástrica	Derecho	7	0
Miembro inferior	Plexo lumbar	AG	Hipogástrica	Derecho	8	0
Miembro inferior	Plexo lumbar	AG	Hipogástrica	Derecho	9	0
Miembro inferior	Plexo lumbar	AG	Hipogástrica	Izquierdo	1	0
Miembro inferior	Plexo lumbar	AG	Hipogástrica	Izquierdo	2	0
Miembro inferior	Plexo lumbar	AG	Hipogástrica	Izquierdo	3	0
Miembro inferior	Plexo lumbar	AG	Hipogástrica	Izquierdo	4	0
Miembro inferior	Plexo lumbar	AG	Hipogástrica	Izquierdo	5	0
Miembro inferior	Plexo lumbar	AG	Hipogástrica	Izquierdo	6	0
Miembro inferior	Plexo lumbar	AG	Hipogástrica	Izquierdo	7	0
Miembro inferior	Plexo lumbar	AG	Hipogástrica	Izquierdo	8	0
Miembro inferior	Plexo lumbar	AG	Hipogástrica	Izquierdo	9	0

Miembro inferior	Plexo lumbar	AG	Iliaca externa	Derecho	1	0
Miembro inferior	Plexo lumbar	AG	Iliaca externa	Derecho	2	0
Miembro inferior	Plexo lumbar	AG	Iliaca externa	Derecho	3	0
Miembro inferior	Plexo lumbar	AG	Iliaca externa	Derecho	4	0
Miembro inferior	Plexo lumbar	AG	Iliaca externa	Derecho	5	0
Miembro inferior	Plexo lumbar	AG	Iliaca externa	Derecho	6	0
Miembro inferior	Plexo lumbar	AG	Iliaca externa	Derecho	7	0
Miembro inferior	Plexo lumbar	AG	Iliaca externa	Derecho	8	0
Miembro inferior	Plexo lumbar	AG	Iliaca externa	Derecho	9	0
Miembro inferior	Plexo lumbar	AG	Iliaca externa	Izquierdo	1	0
Miembro inferior	Plexo lumbar	AG	Iliaca externa	Izquierdo	2	0
Miembro inferior	Plexo lumbar	AG	Iliaca externa	Izquierdo	3	0
Miembro inferior	Plexo lumbar	AG	Iliaca externa	Izquierdo	4	0
Miembro inferior	Plexo lumbar	AG	Iliaca externa	Izquierdo	5	0
Miembro inferior	Plexo lumbar	AG	Iliaca externa	Izquierdo	6	0
Miembro inferior	Plexo lumbar	AG	Iliaca externa	Izquierdo	7	0
Miembro inferior	Plexo lumbar	AG	Iliaca externa	Izquierdo	8	0
Miembro inferior	Plexo lumbar	AG	Iliaca externa	Izquierdo	9	0
Miembro inferior	Plexo lumbar	AG	Iliolumbar	Derecho	1	0
Miembro inferior	Plexo lumbar	AG	Iliolumbar	Derecho	2	0
Miembro inferior	Plexo lumbar	AG	Iliolumbar	Derecho	3	0
Miembro inferior	Plexo lumbar	AG	Iliolumbar	Derecho	4	0
Miembro inferior	Plexo lumbar	AG	Iliolumbar	Derecho	5	0
Miembro inferior	Plexo lumbar	AG	Iliolumbar	Derecho	6	0
Miembro inferior	Plexo lumbar	AG	Iliolumbar	Derecho	7	0
Miembro inferior	Plexo lumbar	AG	Iliolumbar	Derecho	8	0
Miembro inferior	Plexo lumbar	AG	Iliolumbar	Derecho	9	0

Miembro inferior	Plexo lumbar	AG	Iliolumbar	Izquierdo	1	0
Miembro inferior	Plexo lumbar	AG	Iliolumbar	Izquierdo	2	0
Miembro inferior	Plexo lumbar	AG	Iliolumbar	Izquierdo	3	0
Miembro inferior	Plexo lumbar	AG	Iliolumbar	Izquierdo	4	0
Miembro inferior	Plexo lumbar	AG	Iliolumbar	Izquierdo	5	0
Miembro inferior	Plexo lumbar	AG	Iliolumbar	Izquierdo	6	0
Miembro inferior	Plexo lumbar	AG	Iliolumbar	Izquierdo	7	0
Miembro inferior	Plexo lumbar	AG	Iliolumbar	Izquierdo	8	0
Miembro inferior	Plexo lumbar	AG	Iliolumbar	Izquierdo	9	0
Miembro inferior	Plexo lumbar	AG	L 1	Derecho	1	0
Miembro inferior	Plexo lumbar	AG	L 1	Derecho	2	0
Miembro inferior	Plexo lumbar	AG	L 1	Derecho	3	0
Miembro inferior	Plexo lumbar	AG	L 1	Derecho	4	0
Miembro inferior	Plexo lumbar	AG	L 1	Derecho	5	1
Miembro inferior	Plexo lumbar	AG	L 1	Derecho	6	0
Miembro inferior	Plexo lumbar	AG	L 1	Derecho	7	0
Miembro inferior	Plexo lumbar	AG	L 1	Derecho	8	0
Miembro inferior	Plexo lumbar	AG	L 1	Derecho	9	0
Miembro inferior	Plexo lumbar	AG	L 1	Izquierdo	1	1
Miembro inferior	Plexo lumbar	AG	L 1	Izquierdo	2	0
Miembro inferior	Plexo lumbar	AG	L 1	Izquierdo	3	0
Miembro inferior	Plexo lumbar	AG	L 1	Izquierdo	4	0
Miembro inferior	Plexo lumbar	AG	L 1	Izquierdo	5	1
Miembro inferior	Plexo lumbar	AG	L 1	Izquierdo	6	1
Miembro inferior	Plexo lumbar	AG	L 1	Izquierdo	7	1
Miembro inferior	Plexo lumbar	AG	L 1	Izquierdo	8	1
Miembro inferior	Plexo lumbar	AG	L 1	Izquierdo	9	0

Miembro inferior	Plexo lumbar	AG	L 1-2	Derecho	1	1
Miembro inferior	Plexo lumbar	AG	L 1-2	Derecho	2	0
Miembro inferior	Plexo lumbar	AG	L 1-2	Derecho	3	0
Miembro inferior	Plexo lumbar	AG	L 1-2	Derecho	4	0
Miembro inferior	Plexo lumbar	AG	L 1-2	Derecho	5	0
Miembro inferior	Plexo lumbar	AG	L 1-2	Derecho	6	0
Miembro inferior	Plexo lumbar	AG	L 1-2	Derecho	7	0
Miembro inferior	Plexo lumbar	AG	L 1-2	Derecho	8	0
Miembro inferior	Plexo lumbar	AG	L 1-2	Derecho	9	0
Miembro inferior	Plexo lumbar	AG	L 1-2	Izquierdo	1	0
Miembro inferior	Plexo lumbar	AG	L 1-2	Izquierdo	2	0
Miembro inferior	Plexo lumbar	AG	L 1-2	Izquierdo	3	0
Miembro inferior	Plexo lumbar	AG	L 1-2	Izquierdo	4	0
Miembro inferior	Plexo lumbar	AG	L 1-2	Izquierdo	5	0
Miembro inferior	Plexo lumbar	AG	L 1-2	Izquierdo	6	0
Miembro inferior	Plexo lumbar	AG	L 1-2	Izquierdo	7	0
Miembro inferior	Plexo lumbar	AG	L 1-2	Izquierdo	8	0
Miembro inferior	Plexo lumbar	AG	L 1-2	Izquierdo	9	0
Miembro inferior	Plexo lumbar	AG	L 1-5	Derecho	1	0
Miembro inferior	Plexo lumbar	AG	L 1-5	Derecho	2	0
Miembro inferior	Plexo lumbar	AG	L 1-5	Derecho	3	0
Miembro inferior	Plexo lumbar	AG	L 1-5	Derecho	4	0
Miembro inferior	Plexo lumbar	AG	L 1-5	Derecho	5	0
Miembro inferior	Plexo lumbar	AG	L 1-5	Derecho	6	0
Miembro inferior	Plexo lumbar	AG	L 1-5	Derecho	7	0
Miembro inferior	Plexo lumbar	AG	L 1-5	Derecho	8	0
Miembro inferior	Plexo lumbar	AG	L 1-5	Derecho	9	0

Miembro inferior	Plexo lumbar	AG	L 1-5	Izquierdo	1	0
Miembro inferior	Plexo lumbar	AG	L 1-5	Izquierdo	2	0
Miembro inferior	Plexo lumbar	AG	L 1-5	Izquierdo	3	0
Miembro inferior	Plexo lumbar	AG	L 1-5	Izquierdo	4	0
Miembro inferior	Plexo lumbar	AG	L 1-5	Izquierdo	5	0
Miembro inferior	Plexo lumbar	AG	L 1-5	Izquierdo	6	0
Miembro inferior	Plexo lumbar	AG	L 1-5	Izquierdo	7	0
Miembro inferior	Plexo lumbar	AG	L 1-5	Izquierdo	8	0
Miembro inferior	Plexo lumbar	AG	L 1-5	Izquierdo	9	0
Miembro inferior	Plexo lumbar	AG	L 2-5	Derecho	1	0
Miembro inferior	Plexo lumbar	AG	L 2-5	Derecho	2	0
Miembro inferior	Plexo lumbar	AG	L 2-5	Derecho	3	0
Miembro inferior	Plexo lumbar	AG	L 2-5	Derecho	4	0
Miembro inferior	Plexo lumbar	AG	L 2-5	Derecho	5	0
Miembro inferior	Plexo lumbar	AG	L 2-5	Derecho	6	0
Miembro inferior	Plexo lumbar	AG	L 2-5	Derecho	7	0
Miembro inferior	Plexo lumbar	AG	L 2-5	Derecho	8	0
Miembro inferior	Plexo lumbar	AG	L 2-5	Derecho	9	0
Miembro inferior	Plexo lumbar	AG	L 2-5	Izquierdo	1	0
Miembro inferior	Plexo lumbar	AG	L 2-5	Izquierdo	2	0
Miembro inferior	Plexo lumbar	AG	L 2-5	Izquierdo	3	0
Miembro inferior	Plexo lumbar	AG	L 2-5	Izquierdo	4	0
Miembro inferior	Plexo lumbar	AG	L 2-5	Izquierdo	5	0
Miembro inferior	Plexo lumbar	AG	L 2-5	Izquierdo	6	0
Miembro inferior	Plexo lumbar	AG	L 2-5	Izquierdo	7	0
Miembro inferior	Plexo lumbar	AG	L 2-5	Izquierdo	8	0
Miembro inferior	Plexo lumbar	AG	L 2-5	Izquierdo	9	0

Miembro inferior	Plexo lumbar	AG	L 3-4	Derecho	1	0
Miembro inferior	Plexo lumbar	AG	L 3-4	Derecho	2	0
Miembro inferior	Plexo lumbar	AG	L 3-4	Derecho	3	0
Miembro inferior	Plexo lumbar	AG	L 3-4	Derecho	4	0
Miembro inferior	Plexo lumbar	AG	L 3-4	Derecho	5	0
Miembro inferior	Plexo lumbar	AG	L 3-4	Derecho	6	0
Miembro inferior	Plexo lumbar	AG	L 3-4	Derecho	7	0
Miembro inferior	Plexo lumbar	AG	L 3-4	Derecho	8	0
Miembro inferior	Plexo lumbar	AG	L 3-4	Derecho	9	0
Miembro inferior	Plexo lumbar	AG	L 3-4	Izquierdo	1	0
Miembro inferior	Plexo lumbar	AG	L 3-4	Izquierdo	2	0
Miembro inferior	Plexo lumbar	AG	L 3-4	Izquierdo	3	0
Miembro inferior	Plexo lumbar	AG	L 3-4	Izquierdo	4	0
Miembro inferior	Plexo lumbar	AG	L 3-4	Izquierdo	5	0
Miembro inferior	Plexo lumbar	AG	L 3-4	Izquierdo	6	0
Miembro inferior	Plexo lumbar	AG	L 3-4	Izquierdo	7	0
Miembro inferior	Plexo lumbar	AG	L 3-4	Izquierdo	8	0
Miembro inferior	Plexo lumbar	AG	L 3-4	Izquierdo	9	0
Miembro inferior	Plexo lumbar	AG	L2	Derecho	1	0
Miembro inferior	Plexo lumbar	AG	L2	Derecho	2	0
Miembro inferior	Plexo lumbar	AG	L2	Derecho	3	1
Miembro inferior	Plexo lumbar	AG	L2	Derecho	4	0
Miembro inferior	Plexo lumbar	AG	L2	Derecho	5	0
Miembro inferior	Plexo lumbar	AG	L2	Derecho	6	1
Miembro inferior	Plexo lumbar	AG	L2	Derecho	7	0
Miembro inferior	Plexo lumbar	AG	L2	Derecho	8	1
Miembro inferior	Plexo lumbar	AG	L2	Derecho	9	1

Miembro inferior	Plexo lumbar	AG	L2	Izquierdo	1	0
Miembro inferior	Plexo lumbar	AG	L2	Izquierdo	2	0
Miembro inferior	Plexo lumbar	AG	L2	Izquierdo	3	1
Miembro inferior	Plexo lumbar	AG	L2	Izquierdo	4	1
Miembro inferior	Plexo lumbar	AG	L2	Izquierdo	5	0
Miembro inferior	Plexo lumbar	AG	L2	Izquierdo	6	0
Miembro inferior	Plexo lumbar	AG	L2	Izquierdo	7	0
Miembro inferior	Plexo lumbar	AG	L2	Izquierdo	8	0
Miembro inferior	Plexo lumbar	AG	L2	Izquierdo	9	0
Miembro inferior	Plexo lumbar	AG	L3	Derecho	1	0
Miembro inferior	Plexo lumbar	AG	L3	Derecho	2	0
Miembro inferior	Plexo lumbar	AG	L3	Derecho	3	0
Miembro inferior	Plexo lumbar	AG	L3	Derecho	4	0
Miembro inferior	Plexo lumbar	AG	L3	Derecho	5	0
Miembro inferior	Plexo lumbar	AG	L3	Derecho	6	0
Miembro inferior	Plexo lumbar	AG	L3	Derecho	7	0
Miembro inferior	Plexo lumbar	AG	L3	Derecho	8	0
Miembro inferior	Plexo lumbar	AG	L3	Derecho	9	0
Miembro inferior	Plexo lumbar	AG	L3	Izquierdo	1	0
Miembro inferior	Plexo lumbar	AG	L3	Izquierdo	2	0
Miembro inferior	Plexo lumbar	AG	L3	Izquierdo	3	0
Miembro inferior	Plexo lumbar	AG	L3	Izquierdo	4	0
Miembro inferior	Plexo lumbar	AG	L3	Izquierdo	5	1
Miembro inferior	Plexo lumbar	AG	L3	Izquierdo	6	1
Miembro inferior	Plexo lumbar	AG	L3	Izquierdo	7	0
Miembro inferior	Plexo lumbar	AG	L3	Izquierdo	8	0
Miembro inferior	Plexo lumbar	AG	L3	Izquierdo	9	0

Miembro inferior	Plexo lumbar	AG	L4	Derecho	1	0
Miembro inferior	Plexo lumbar	AG	L4	Derecho	2	1
Miembro inferior	Plexo lumbar	AG	L4	Derecho	3	1
Miembro inferior	Plexo lumbar	AG	L4	Derecho	4	1
Miembro inferior	Plexo lumbar	AG	L4	Derecho	5	0
Miembro inferior	Plexo lumbar	AG	L4	Derecho	6	0
Miembro inferior	Plexo lumbar	AG	L4	Derecho	7	0
Miembro inferior	Plexo lumbar	AG	L4	Derecho	8	0
Miembro inferior	Plexo lumbar	AG	L4	Derecho	9	0
Miembro inferior	Plexo lumbar	AG	L4	Izquierdo	1	0
Miembro inferior	Plexo lumbar	AG	L4	Izquierdo	2	0
Miembro inferior	Plexo lumbar	AG	L4	Izquierdo	3	1
Miembro inferior	Plexo lumbar	AG	L4	Izquierdo	4	1
Miembro inferior	Plexo lumbar	AG	L4	Izquierdo	5	0
Miembro inferior	Plexo lumbar	AG	L4	Izquierdo	6	0
Miembro inferior	Plexo lumbar	AG	L4	Izquierdo	7	0
Miembro inferior	Plexo lumbar	AG	L4	Izquierdo	8	0
Miembro inferior	Plexo lumbar	AG	L4	Izquierdo	9	0
Miembro inferior	Plexo lumbar	AG	L5	Derecho	1	0
Miembro inferior	Plexo lumbar	AG	L5	Derecho	2	0
Miembro inferior	Plexo lumbar	AG	L5	Derecho	3	0
Miembro inferior	Plexo lumbar	AG	L5	Derecho	4	0
Miembro inferior	Plexo lumbar	AG	L5	Derecho	5	0
Miembro inferior	Plexo lumbar	AG	L5	Derecho	6	0
Miembro inferior	Plexo lumbar	AG	L5	Derecho	7	0
Miembro inferior	Plexo lumbar	AG	L5	Derecho	8	0
Miembro inferior	Plexo lumbar	AG	L5	Derecho	9	0



Miembro inferior	Plexo lumbar	AG	L5	Izquierdo	1	0
Miembro inferior	Plexo lumbar	AG	L5	Izquierdo	2	0
Miembro inferior	Plexo lumbar	AG	L5	Izquierdo	3	0
Miembro inferior	Plexo lumbar	AG	L5	Izquierdo	4	0
Miembro inferior	Plexo lumbar	AG	L5	Izquierdo	5	0
Miembro inferior	Plexo lumbar	AG	L5	Izquierdo	6	0
Miembro inferior	Plexo lumbar	AG	L5	Izquierdo	7	0
Miembro inferior	Plexo lumbar	AG	L5	Izquierdo	8	0
Miembro inferior	Plexo lumbar	AG	L5	Izquierdo	9	0
Miembro inferior	Plexo lumbar	AG	Obturatriz	Derecho	1	0
Miembro inferior	Plexo lumbar	AG	Obturatriz	Derecho	2	0
Miembro inferior	Plexo lumbar	AG	Obturatriz	Derecho	3	0
Miembro inferior	Plexo lumbar	AG	Obturatriz	Derecho	4	0
Miembro inferior	Plexo lumbar	AG	Obturatriz	Derecho	5	0
Miembro inferior	Plexo lumbar	AG	Obturatriz	Derecho	6	0
Miembro inferior	Plexo lumbar	AG	Obturatriz	Derecho	7	0
Miembro inferior	Plexo lumbar	AG	Obturatriz	Derecho	8	0
Miembro inferior	Plexo lumbar	AG	Obturatriz	Derecho	9	0
Miembro inferior	Plexo lumbar	AG	Obturatriz	Izquierdo	1	0
Miembro inferior	Plexo lumbar	AG	Obturatriz	Izquierdo	2	0
Miembro inferior	Plexo lumbar	AG	Obturatriz	Izquierdo	3	0
Miembro inferior	Plexo lumbar	AG	Obturatriz	Izquierdo	4	0
Miembro inferior	Plexo lumbar	AG	Obturatriz	Izquierdo	5	0
Miembro inferior	Plexo lumbar	AG	Obturatriz	Izquierdo	6	0
Miembro inferior	Plexo lumbar	AG	Obturatriz	Izquierdo	7	0
Miembro inferior	Plexo lumbar	AG	Obturatriz	Izquierdo	8	0
Miembro inferior	Plexo lumbar	AG	Obturatriz	Izquierdo	9	0

Miembro inferior	Plexo lumbar	CF	Circunfleja ilíaca profunda	Derecho	1	0
Miembro inferior	Plexo lumbar	CF	Circunfleja ilíaca profunda	Derecho	2	0
Miembro inferior	Plexo lumbar	CF	Circunfleja ilíaca profunda	Derecho	3	0
Miembro inferior	Plexo lumbar	CF	Circunfleja ilíaca profunda	Derecho	4	0
Miembro inferior	Plexo lumbar	CF	Circunfleja ilíaca profunda	Derecho	5	0
Miembro inferior	Plexo lumbar	CF	Circunfleja ilíaca profunda	Derecho	6	0
Miembro inferior	Plexo lumbar	CF	Circunfleja ilíaca profunda	Derecho	7	0
Miembro inferior	Plexo lumbar	CF	Circunfleja ilíaca profunda	Derecho	8	0
Miembro inferior	Plexo lumbar	CF	Circunfleja ilíaca profunda	Derecho	9	0
Miembro inferior	Plexo lumbar	CF	Circunfleja ilíaca profunda	Izquierdo	1	0
Miembro inferior	Plexo lumbar	CF	Circunfleja ilíaca profunda	Izquierdo	2	0
Miembro inferior	Plexo lumbar	CF	Circunfleja ilíaca profunda	Izquierdo	3	0
Miembro inferior	Plexo lumbar	CF	Circunfleja ilíaca profunda	Izquierdo	4	0
Miembro inferior	Plexo lumbar	CF	Circunfleja ilíaca profunda	Izquierdo	5	0
Miembro inferior	Plexo lumbar	CF	Circunfleja ilíaca profunda	Izquierdo	6	0
Miembro inferior	Plexo lumbar	CF	Circunfleja ilíaca profunda	Izquierdo	7	0
Miembro inferior	Plexo lumbar	CF	Circunfleja ilíaca profunda	Izquierdo	8	0
Miembro inferior	Plexo lumbar	CF	Circunfleja ilíaca profunda	Izquierdo	9	0
Miembro inferior	Plexo lumbar	CF	Epigástrica inferior	Derecho	1	0
Miembro inferior	Plexo lumbar	CF	Epigástrica inferior	Derecho	2	0
Miembro inferior	Plexo lumbar	CF	Epigástrica inferior	Derecho	3	0
Miembro inferior	Plexo lumbar	CF	Epigástrica inferior	Derecho	4	0
Miembro inferior	Plexo lumbar	CF	Epigástrica inferior	Derecho	5	0
Miembro inferior	Plexo lumbar	CF	Epigástrica inferior	Derecho	6	0
Miembro inferior	Plexo lumbar	CF	Epigástrica inferior	Derecho	7	0
Miembro inferior	Plexo lumbar	CF	Epigástrica inferior	Derecho	8	0
Miembro inferior	Plexo lumbar	CF	Epigástrica inferior	Derecho	9	0

Miembro inferior	Plexo lumbar	CF	Epigástrica inferior	Izquierdo	1	0
Miembro inferior	Plexo lumbar	CF	Epigástrica inferior	Izquierdo	2	0
Miembro inferior	Plexo lumbar	CF	Epigástrica inferior	Izquierdo	3	0
Miembro inferior	Plexo lumbar	CF	Epigástrica inferior	Izquierdo	4	0
Miembro inferior	Plexo lumbar	CF	Epigástrica inferior	Izquierdo	5	0
Miembro inferior	Plexo lumbar	CF	Epigástrica inferior	Izquierdo	6	0
Miembro inferior	Plexo lumbar	CF	Epigástrica inferior	Izquierdo	7	0
Miembro inferior	Plexo lumbar	CF	Epigástrica inferior	Izquierdo	8	0
Miembro inferior	Plexo lumbar	CF	Epigástrica inferior	Izquierdo	9	0
Miembro inferior	Plexo lumbar	CF	Hipogástrica	Derecho	1	0
Miembro inferior	Plexo lumbar	CF	Hipogástrica	Derecho	2	0
Miembro inferior	Plexo lumbar	CF	Hipogástrica	Derecho	3	0
Miembro inferior	Plexo lumbar	CF	Hipogástrica	Derecho	4	0
Miembro inferior	Plexo lumbar	CF	Hipogástrica	Derecho	5	0
Miembro inferior	Plexo lumbar	CF	Hipogástrica	Derecho	6	0
Miembro inferior	Plexo lumbar	CF	Hipogástrica	Derecho	7	0
Miembro inferior	Plexo lumbar	CF	Hipogástrica	Derecho	8	0
Miembro inferior	Plexo lumbar	CF	Hipogástrica	Derecho	9	0
Miembro inferior	Plexo lumbar	CF	Hipogástrica	Izquierdo	1	0
Miembro inferior	Plexo lumbar	CF	Hipogástrica	Izquierdo	2	0
Miembro inferior	Plexo lumbar	CF	Hipogástrica	Izquierdo	3	0
Miembro inferior	Plexo lumbar	CF	Hipogástrica	Izquierdo	4	0
Miembro inferior	Plexo lumbar	CF	Hipogástrica	Izquierdo	5	0
Miembro inferior	Plexo lumbar	CF	Hipogástrica	Izquierdo	6	0
Miembro inferior	Plexo lumbar	CF	Hipogástrica	Izquierdo	7	0
Miembro inferior	Plexo lumbar	CF	Hipogástrica	Izquierdo	8	0
Miembro inferior	Plexo lumbar	CF	Hipogástrica	Izquierdo	9	0

Miembro inferior	Plexo lumbar	CF	Iliaca externa	Derecho	1	0
Miembro inferior	Plexo lumbar	CF	Iliaca externa	Derecho	2	0
Miembro inferior	Plexo lumbar	CF	Iliaca externa	Derecho	3	0
Miembro inferior	Plexo lumbar	CF	Iliaca externa	Derecho	4	0
Miembro inferior	Plexo lumbar	CF	Iliaca externa	Derecho	5	0
Miembro inferior	Plexo lumbar	CF	Iliaca externa	Derecho	6	0
Miembro inferior	Plexo lumbar	CF	Iliaca externa	Derecho	7	0
Miembro inferior	Plexo lumbar	CF	Iliaca externa	Derecho	8	0
Miembro inferior	Plexo lumbar	CF	Iliaca externa	Derecho	9	0
Miembro inferior	Plexo lumbar	CF	Iliaca externa	Izquierdo	1	0
Miembro inferior	Plexo lumbar	CF	Iliaca externa	Izquierdo	2	0
Miembro inferior	Plexo lumbar	CF	Iliaca externa	Izquierdo	3	0
Miembro inferior	Plexo lumbar	CF	Iliaca externa	Izquierdo	4	0
Miembro inferior	Plexo lumbar	CF	Iliaca externa	Izquierdo	5	0
Miembro inferior	Plexo lumbar	CF	Iliaca externa	Izquierdo	6	0
Miembro inferior	Plexo lumbar	CF	Iliaca externa	Izquierdo	7	0
Miembro inferior	Plexo lumbar	CF	Iliaca externa	Izquierdo	8	0
Miembro inferior	Plexo lumbar	CF	Iliaca externa	Izquierdo	9	0
Miembro inferior	Plexo lumbar	CF	Iliolumbar	Derecho	1	0
Miembro inferior	Plexo lumbar	CF	Iliolumbar	Derecho	2	0
Miembro inferior	Plexo lumbar	CF	Iliolumbar	Derecho	3	0
Miembro inferior	Plexo lumbar	CF	Iliolumbar	Derecho	4	0
Miembro inferior	Plexo lumbar	CF	Iliolumbar	Derecho	5	0
Miembro inferior	Plexo lumbar	CF	Iliolumbar	Derecho	6	0
Miembro inferior	Plexo lumbar	CF	Iliolumbar	Derecho	7	0
Miembro inferior	Plexo lumbar	CF	Iliolumbar	Derecho	8	0
Miembro inferior	Plexo lumbar	CF	Iliolumbar	Derecho	9	0

Miembro inferior	Plexo lumbar	CF	Iliolumbar	Izquierdo	1	0
Miembro inferior	Plexo lumbar	CF	Iliolumbar	Izquierdo	2	0
Miembro inferior	Plexo lumbar	CF	Iliolumbar	Izquierdo	3	0
Miembro inferior	Plexo lumbar	CF	Iliolumbar	Izquierdo	4	0
Miembro inferior	Plexo lumbar	CF	Iliolumbar	Izquierdo	5	0
Miembro inferior	Plexo lumbar	CF	Iliolumbar	Izquierdo	6	0
Miembro inferior	Plexo lumbar	CF	Iliolumbar	Izquierdo	7	0
Miembro inferior	Plexo lumbar	CF	Iliolumbar	Izquierdo	8	0
Miembro inferior	Plexo lumbar	CF	Iliolumbar	Izquierdo	9	0
Miembro inferior	Plexo lumbar	CF	L 1	Derecho	1	0
Miembro inferior	Plexo lumbar	CF	L 1	Derecho	2	0
Miembro inferior	Plexo lumbar	CF	L 1	Derecho	3	0
Miembro inferior	Plexo lumbar	CF	L 1	Derecho	4	0
Miembro inferior	Plexo lumbar	CF	L 1	Derecho	5	0
Miembro inferior	Plexo lumbar	CF	L 1	Derecho	6	0
Miembro inferior	Plexo lumbar	CF	L 1	Derecho	7	0
Miembro inferior	Plexo lumbar	CF	L 1	Derecho	8	0
Miembro inferior	Plexo lumbar	CF	L 1	Derecho	9	0
Miembro inferior	Plexo lumbar	CF	L 1	Izquierdo	1	0
Miembro inferior	Plexo lumbar	CF	L 1	Izquierdo	2	0
Miembro inferior	Plexo lumbar	CF	L 1	Izquierdo	3	0
Miembro inferior	Plexo lumbar	CF	L 1	Izquierdo	4	0
Miembro inferior	Plexo lumbar	CF	L 1	Izquierdo	5	0
Miembro inferior	Plexo lumbar	CF	L 1	Izquierdo	6	0
Miembro inferior	Plexo lumbar	CF	L 1	Izquierdo	7	0
Miembro inferior	Plexo lumbar	CF	L 1	Izquierdo	8	0
Miembro inferior	Plexo lumbar	CF	L 1	Izquierdo	9	0

Miembro inferior	Plexo lumbar	CF	L 1-2	Derecho	1	0
Miembro inferior	Plexo lumbar	CF	L 1-2	Derecho	2	0
Miembro inferior	Plexo lumbar	CF	L 1-2	Derecho	3	0
Miembro inferior	Plexo lumbar	CF	L 1-2	Derecho	4	0
Miembro inferior	Plexo lumbar	CF	L 1-2	Derecho	5	0
Miembro inferior	Plexo lumbar	CF	L 1-2	Derecho	6	0
Miembro inferior	Plexo lumbar	CF	L 1-2	Derecho	7	0
Miembro inferior	Plexo lumbar	CF	L 1-2	Derecho	8	0
Miembro inferior	Plexo lumbar	CF	L 1-2	Derecho	9	0
Miembro inferior	Plexo lumbar	CF	L 1-2	Izquierdo	1	0
Miembro inferior	Plexo lumbar	CF	L 1-2	Izquierdo	2	0
Miembro inferior	Plexo lumbar	CF	L 1-2	Izquierdo	3	0
Miembro inferior	Plexo lumbar	CF	L 1-2	Izquierdo	4	0
Miembro inferior	Plexo lumbar	CF	L 1-2	Izquierdo	5	0
Miembro inferior	Plexo lumbar	CF	L 1-2	Izquierdo	6	0
Miembro inferior	Plexo lumbar	CF	L 1-2	Izquierdo	7	0
Miembro inferior	Plexo lumbar	CF	L 1-2	Izquierdo	8	0
Miembro inferior	Plexo lumbar	CF	L 1-2	Izquierdo	9	0
Miembro inferior	Plexo lumbar	CF	L 1-5	Derecho	1	0
Miembro inferior	Plexo lumbar	CF	L 1-5	Derecho	2	0
Miembro inferior	Plexo lumbar	CF	L 1-5	Derecho	3	0
Miembro inferior	Plexo lumbar	CF	L 1-5	Derecho	4	0
Miembro inferior	Plexo lumbar	CF	L 1-5	Derecho	5	0
Miembro inferior	Plexo lumbar	CF	L 1-5	Derecho	6	0
Miembro inferior	Plexo lumbar	CF	L 1-5	Derecho	7	0
Miembro inferior	Plexo lumbar	CF	L 1-5	Derecho	8	0
Miembro inferior	Plexo lumbar	CF	L 1-5	Derecho	9	0

Miembro inferior	Plexo lumbar	CF	L 1-5	Izquierdo	1	0
Miembro inferior	Plexo lumbar	CF	L 1-5	Izquierdo	2	0
Miembro inferior	Plexo lumbar	CF	L 1-5	Izquierdo	3	0
Miembro inferior	Plexo lumbar	CF	L 1-5	Izquierdo	4	0
Miembro inferior	Plexo lumbar	CF	L 1-5	Izquierdo	5	0
Miembro inferior	Plexo lumbar	CF	L 1-5	Izquierdo	6	0
Miembro inferior	Plexo lumbar	CF	L 1-5	Izquierdo	7	0
Miembro inferior	Plexo lumbar	CF	L 1-5	Izquierdo	8	0
Miembro inferior	Plexo lumbar	CF	L 1-5	Izquierdo	9	0
Miembro inferior	Plexo lumbar	CF	L 2-5	Derecho	1	0
Miembro inferior	Plexo lumbar	CF	L 2-5	Derecho	2	0
Miembro inferior	Plexo lumbar	CF	L 2-5	Derecho	3	0
Miembro inferior	Plexo lumbar	CF	L 2-5	Derecho	4	0
Miembro inferior	Plexo lumbar	CF	L 2-5	Derecho	5	0
Miembro inferior	Plexo lumbar	CF	L 2-5	Derecho	6	0
Miembro inferior	Plexo lumbar	CF	L 2-5	Derecho	7	0
Miembro inferior	Plexo lumbar	CF	L 2-5	Derecho	8	0
Miembro inferior	Plexo lumbar	CF	L 2-5	Derecho	9	0
Miembro inferior	Plexo lumbar	CF	L 2-5	Izquierdo	1	0
Miembro inferior	Plexo lumbar	CF	L 2-5	Izquierdo	2	0
Miembro inferior	Plexo lumbar	CF	L 2-5	Izquierdo	3	0
Miembro inferior	Plexo lumbar	CF	L 2-5	Izquierdo	4	0
Miembro inferior	Plexo lumbar	CF	L 2-5	Izquierdo	5	0
Miembro inferior	Plexo lumbar	CF	L 2-5	Izquierdo	6	0
Miembro inferior	Plexo lumbar	CF	L 2-5	Izquierdo	7	0
Miembro inferior	Plexo lumbar	CF	L 2-5	Izquierdo	8	0
Miembro inferior	Plexo lumbar	CF	L 2-5	Izquierdo	9	0

Miembro inferior	Plexo lumbar	CF	L 3-4	Derecho	1	0
Miembro inferior	Plexo lumbar	CF	L 3-4	Derecho	2	0
Miembro inferior	Plexo lumbar	CF	L 3-4	Derecho	3	0
Miembro inferior	Plexo lumbar	CF	L 3-4	Derecho	4	0
Miembro inferior	Plexo lumbar	CF	L 3-4	Derecho	5	0
Miembro inferior	Plexo lumbar	CF	L 3-4	Derecho	6	0
Miembro inferior	Plexo lumbar	CF	L 3-4	Derecho	7	0
Miembro inferior	Plexo lumbar	CF	L 3-4	Derecho	8	0
Miembro inferior	Plexo lumbar	CF	L 3-4	Derecho	9	0
Miembro inferior	Plexo lumbar	CF	L 3-4	Izquierd o	1	0
Miembro inferior	Plexo lumbar	CF	L 3-4	Izquierd o	2	0
Miembro inferior	Plexo lumbar	CF	L 3-4	Izquierd o	3	0
Miembro inferior	Plexo lumbar	CF	L 3-4	Izquierd o	4	0
Miembro inferior	Plexo lumbar	CF	L 3-4	Izquierd o	5	0
Miembro inferior	Plexo lumbar	CF	L 3-4	Izquierd o	6	0
Miembro inferior	Plexo lumbar	CF	L 3-4	Izquierd o	7	0
Miembro inferior	Plexo lumbar	CF	L 3-4	Izquierd o	8	0
Miembro inferior	Plexo lumbar	CF	L 3-4	Izquierd o	9	0
Miembro inferior	Plexo lumbar	CF	L2	Derecho	1	0
Miembro inferior	Plexo lumbar	CF	L2	Derecho	2	0
Miembro inferior	Plexo lumbar	CF	L2	Derecho	3	0
Miembro inferior	Plexo lumbar	CF	L2	Derecho	4	0
Miembro inferior	Plexo lumbar	CF	L2	Derecho	5	0
Miembro inferior	Plexo lumbar	CF	L2	Derecho	6	0
Miembro inferior	Plexo lumbar	CF	L2	Derecho	7	0
Miembro inferior	Plexo lumbar	CF	L2	Derecho	8	0
Miembro inferior	Plexo lumbar	CF	L2	Derecho	9	1



Miembro inferior	Plexo lumbar	CF	L2	Izquierdo	1	1
Miembro inferior	Plexo lumbar	CF	L2	Izquierdo	2	0
Miembro inferior	Plexo lumbar	CF	L2	Izquierdo	3	0
Miembro inferior	Plexo lumbar	CF	L2	Izquierdo	4	0
Miembro inferior	Plexo lumbar	CF	L2	Izquierdo	5	0
Miembro inferior	Plexo lumbar	CF	L2	Izquierdo	6	1
Miembro inferior	Plexo lumbar	CF	L2	Izquierdo	7	1
Miembro inferior	Plexo lumbar	CF	L2	Izquierdo	8	1
Miembro inferior	Plexo lumbar	CF	L2	Izquierdo	9	0
Miembro inferior	Plexo lumbar	CF	L3	Derecho	1	0
Miembro inferior	Plexo lumbar	CF	L3	Derecho	2	0
Miembro inferior	Plexo lumbar	CF	L3	Derecho	3	0
Miembro inferior	Plexo lumbar	CF	L3	Derecho	4	0
Miembro inferior	Plexo lumbar	CF	L3	Derecho	5	1
Miembro inferior	Plexo lumbar	CF	L3	Derecho	6	0
Miembro inferior	Plexo lumbar	CF	L3	Derecho	7	0
Miembro inferior	Plexo lumbar	CF	L3	Derecho	8	0
Miembro inferior	Plexo lumbar	CF	L3	Derecho	9	0
Miembro inferior	Plexo lumbar	CF	L3	Izquierdo	1	0
Miembro inferior	Plexo lumbar	CF	L3	Izquierdo	2	0
Miembro inferior	Plexo lumbar	CF	L3	Izquierdo	3	0
Miembro inferior	Plexo lumbar	CF	L3	Izquierdo	4	0
Miembro inferior	Plexo lumbar	CF	L3	Izquierdo	5	0
Miembro inferior	Plexo lumbar	CF	L3	Izquierdo	6	0
Miembro inferior	Plexo lumbar	CF	L3	Izquierdo	7	0
Miembro inferior	Plexo lumbar	CF	L3	Izquierdo	8	0
Miembro inferior	Plexo lumbar	CF	L3	Izquierdo	9	0

Miembro inferior	Plexo lumbar	CF	L4	Derecho	1	1
Miembro inferior	Plexo lumbar	CF	L4	Derecho	2	0
Miembro inferior	Plexo lumbar	CF	L4	Derecho	3	0
Miembro inferior	Plexo lumbar	CF	L4	Derecho	4	0
Miembro inferior	Plexo lumbar	CF	L4	Derecho	5	0
Miembro inferior	Plexo lumbar	CF	L4	Derecho	6	0
Miembro inferior	Plexo lumbar	CF	L4	Derecho	7	0
Miembro inferior	Plexo lumbar	CF	L4	Derecho	8	0
Miembro inferior	Plexo lumbar	CF	L4	Derecho	9	0
Miembro inferior	Plexo lumbar	CF	L4	Izquierdo	1	0
Miembro inferior	Plexo lumbar	CF	L4	Izquierdo	2	0
Miembro inferior	Plexo lumbar	CF	L4	Izquierdo	3	0
Miembro inferior	Plexo lumbar	CF	L4	Izquierdo	4	0
Miembro inferior	Plexo lumbar	CF	L4	Izquierdo	5	0
Miembro inferior	Plexo lumbar	CF	L4	Izquierdo	6	0
Miembro inferior	Plexo lumbar	CF	L4	Izquierdo	7	0
Miembro inferior	Plexo lumbar	CF	L4	Izquierdo	8	0
Miembro inferior	Plexo lumbar	CF	L4	Izquierdo	9	0
Miembro inferior	Plexo lumbar	CF	L5	Derecho	1	0
Miembro inferior	Plexo lumbar	CF	L5	Derecho	2	0
Miembro inferior	Plexo lumbar	CF	L5	Derecho	3	0
Miembro inferior	Plexo lumbar	CF	L5	Derecho	4	0
Miembro inferior	Plexo lumbar	CF	L5	Derecho	5	0
Miembro inferior	Plexo lumbar	CF	L5	Derecho	6	0
Miembro inferior	Plexo lumbar	CF	L5	Derecho	7	0
Miembro inferior	Plexo lumbar	CF	L5	Derecho	8	0
Miembro inferior	Plexo lumbar	CF	L5	Derecho	9	0

Miembro inferior	Plexo lumbar	CF	L5	Izquierdo	1	0
Miembro inferior	Plexo lumbar	CF	L5	Izquierdo	2	0
Miembro inferior	Plexo lumbar	CF	L5	Izquierdo	3	0
Miembro inferior	Plexo lumbar	CF	L5	Izquierdo	4	0
Miembro inferior	Plexo lumbar	CF	L5	Izquierdo	5	0
Miembro inferior	Plexo lumbar	CF	L5	Izquierdo	6	0
Miembro inferior	Plexo lumbar	CF	L5	Izquierdo	7	0
Miembro inferior	Plexo lumbar	CF	L5	Izquierdo	8	0
Miembro inferior	Plexo lumbar	CF	L5	Izquierdo	9	0
Miembro inferior	Plexo lumbar	CF	Obturatriz	Derecho	1	0
Miembro inferior	Plexo lumbar	CF	Obturatriz	Derecho	2	0
Miembro inferior	Plexo lumbar	CF	Obturatriz	Derecho	3	0
Miembro inferior	Plexo lumbar	CF	Obturatriz	Derecho	4	0
Miembro inferior	Plexo lumbar	CF	Obturatriz	Derecho	5	0
Miembro inferior	Plexo lumbar	CF	Obturatriz	Derecho	6	0
Miembro inferior	Plexo lumbar	CF	Obturatriz	Derecho	7	0
Miembro inferior	Plexo lumbar	CF	Obturatriz	Derecho	8	0
Miembro inferior	Plexo lumbar	CF	Obturatriz	Derecho	9	0
Miembro inferior	Plexo lumbar	CF	Obturatriz	Izquierdo	1	0
Miembro inferior	Plexo lumbar	CF	Obturatriz	Izquierdo	2	0
Miembro inferior	Plexo lumbar	CF	Obturatriz	Izquierdo	3	0
Miembro inferior	Plexo lumbar	CF	Obturatriz	Izquierdo	4	0
Miembro inferior	Plexo lumbar	CF	Obturatriz	Izquierdo	5	0
Miembro inferior	Plexo lumbar	CF	Obturatriz	Izquierdo	6	0
Miembro inferior	Plexo lumbar	CF	Obturatriz	Izquierdo	7	0
Miembro inferior	Plexo lumbar	CF	Obturatriz	Izquierdo	8	0
Miembro inferior	Plexo lumbar	CF	Obturatriz	Izquierdo	9	0

Miembro inferior	Plexo lumbar	F	Circunfleja ilíaca profunda	Derecho	1	1
Miembro inferior	Plexo lumbar	F	Circunfleja ilíaca profunda	Derecho	2	1
Miembro inferior	Plexo lumbar	F	Circunfleja ilíaca profunda	Derecho	3	0
Miembro inferior	Plexo lumbar	F	Circunfleja ilíaca profunda	Derecho	4	1
Miembro inferior	Plexo lumbar	F	Circunfleja ilíaca profunda	Derecho	5	1
Miembro inferior	Plexo lumbar	F	Circunfleja ilíaca profunda	Derecho	6	1
Miembro inferior	Plexo lumbar	F	Circunfleja ilíaca profunda	Derecho	7	0
Miembro inferior	Plexo lumbar	F	Circunfleja ilíaca profunda	Derecho	8	0
Miembro inferior	Plexo lumbar	F	Circunfleja ilíaca profunda	Derecho	9	0
Miembro inferior	Plexo lumbar	F	Circunfleja ilíaca profunda	Izquierdo	1	1
Miembro inferior	Plexo lumbar	F	Circunfleja ilíaca profunda	Izquierdo	2	1
Miembro inferior	Plexo lumbar	F	Circunfleja ilíaca profunda	Izquierdo	3	1
Miembro inferior	Plexo lumbar	F	Circunfleja ilíaca profunda	Izquierdo	4	1
Miembro inferior	Plexo lumbar	F	Circunfleja ilíaca profunda	Izquierdo	5	1
Miembro inferior	Plexo lumbar	F	Circunfleja ilíaca profunda	Izquierdo	6	1
Miembro inferior	Plexo lumbar	F	Circunfleja ilíaca profunda	Izquierdo	7	0
Miembro inferior	Plexo lumbar	F	Circunfleja ilíaca profunda	Izquierdo	8	0
Miembro inferior	Plexo lumbar	F	Circunfleja ilíaca profunda	Izquierdo	9	0
Miembro inferior	Plexo lumbar	F	Epigástrica inferior	Derecho	1	0
Miembro inferior	Plexo lumbar	F	Epigástrica inferior	Derecho	2	0
Miembro inferior	Plexo lumbar	F	Epigástrica inferior	Derecho	3	0
Miembro inferior	Plexo lumbar	F	Epigástrica inferior	Derecho	4	0
Miembro inferior	Plexo lumbar	F	Epigástrica inferior	Derecho	5	0
Miembro inferior	Plexo lumbar	F	Epigástrica inferior	Derecho	6	0
Miembro inferior	Plexo lumbar	F	Epigástrica inferior	Derecho	7	0
Miembro inferior	Plexo lumbar	F	Epigástrica inferior	Derecho	8	0
Miembro inferior	Plexo lumbar	F	Epigástrica inferior	Derecho	9	0

Miembro inferior	Plexo lumbar	F	Epigástrica inferior	Izquierdo	1	0
Miembro inferior	Plexo lumbar	F	Epigástrica inferior	Izquierdo	2	0
Miembro inferior	Plexo lumbar	F	Epigástrica inferior	Izquierdo	3	0
Miembro inferior	Plexo lumbar	F	Epigástrica inferior	Izquierdo	4	0
Miembro inferior	Plexo lumbar	F	Epigástrica inferior	Izquierdo	5	0
Miembro inferior	Plexo lumbar	F	Epigástrica inferior	Izquierdo	6	0
Miembro inferior	Plexo lumbar	F	Epigástrica inferior	Izquierdo	7	0
Miembro inferior	Plexo lumbar	F	Epigástrica inferior	Izquierdo	8	0
Miembro inferior	Plexo lumbar	F	Epigástrica inferior	Izquierdo	9	0
Miembro inferior	Plexo lumbar	F	Hipogástrica	Derecho	1	0
Miembro inferior	Plexo lumbar	F	Hipogástrica	Derecho	2	0
Miembro inferior	Plexo lumbar	F	Hipogástrica	Derecho	3	0
Miembro inferior	Plexo lumbar	F	Hipogástrica	Derecho	4	0
Miembro inferior	Plexo lumbar	F	Hipogástrica	Derecho	5	0
Miembro inferior	Plexo lumbar	F	Hipogástrica	Derecho	6	0
Miembro inferior	Plexo lumbar	F	Hipogástrica	Derecho	7	0
Miembro inferior	Plexo lumbar	F	Hipogástrica	Derecho	8	0
Miembro inferior	Plexo lumbar	F	Hipogástrica	Derecho	9	0
Miembro inferior	Plexo lumbar	F	Hipogástrica	Izquierdo	1	0
Miembro inferior	Plexo lumbar	F	Hipogástrica	Izquierdo	2	0
Miembro inferior	Plexo lumbar	F	Hipogástrica	Izquierdo	3	0
Miembro inferior	Plexo lumbar	F	Hipogástrica	Izquierdo	4	0
Miembro inferior	Plexo lumbar	F	Hipogástrica	Izquierdo	5	0
Miembro inferior	Plexo lumbar	F	Hipogástrica	Izquierdo	6	0
Miembro inferior	Plexo lumbar	F	Hipogástrica	Izquierdo	7	0
Miembro inferior	Plexo lumbar	F	Hipogástrica	Izquierdo	8	0
Miembro inferior	Plexo lumbar	F	Hipogástrica	Izquierdo	9	0

Miembro inferior	Plexo lumbar	F	Iliaca externa	Derecho	1	0
Miembro inferior	Plexo lumbar	F	Iliaca externa	Derecho	2	0
Miembro inferior	Plexo lumbar	F	Iliaca externa	Derecho	3	0
Miembro inferior	Plexo lumbar	F	Iliaca externa	Derecho	4	0
Miembro inferior	Plexo lumbar	F	Iliaca externa	Derecho	5	0
Miembro inferior	Plexo lumbar	F	Iliaca externa	Derecho	6	0
Miembro inferior	Plexo lumbar	F	Iliaca externa	Derecho	7	0
Miembro inferior	Plexo lumbar	F	Iliaca externa	Derecho	8	0
Miembro inferior	Plexo lumbar	F	Iliaca externa	Derecho	9	0
Miembro inferior	Plexo lumbar	F	Iliaca externa	Izquierdo	1	0
Miembro inferior	Plexo lumbar	F	Iliaca externa	Izquierdo	2	0
Miembro inferior	Plexo lumbar	F	Iliaca externa	Izquierdo	3	0
Miembro inferior	Plexo lumbar	F	Iliaca externa	Izquierdo	4	0
Miembro inferior	Plexo lumbar	F	Iliaca externa	Izquierdo	5	0
Miembro inferior	Plexo lumbar	F	Iliaca externa	Izquierdo	6	0
Miembro inferior	Plexo lumbar	F	Iliaca externa	Izquierdo	7	0
Miembro inferior	Plexo lumbar	F	Iliaca externa	Izquierdo	8	0
Miembro inferior	Plexo lumbar	F	Iliaca externa	Izquierdo	9	0
Miembro inferior	Plexo lumbar	F	Iliolumbar	Derecho	1	0
Miembro inferior	Plexo lumbar	F	Iliolumbar	Derecho	2	1
Miembro inferior	Plexo lumbar	F	Iliolumbar	Derecho	3	1
Miembro inferior	Plexo lumbar	F	Iliolumbar	Derecho	4	1
Miembro inferior	Plexo lumbar	F	Iliolumbar	Derecho	5	1
Miembro inferior	Plexo lumbar	F	Iliolumbar	Derecho	6	0
Miembro inferior	Plexo lumbar	F	Iliolumbar	Derecho	7	0
Miembro inferior	Plexo lumbar	F	Iliolumbar	Derecho	8	0
Miembro inferior	Plexo lumbar	F	Iliolumbar	Derecho	9	1

Miembro inferior	Plexo lumbar	F	Iliolumbar	Izquierdo	1	0
Miembro inferior	Plexo lumbar	F	Iliolumbar	Izquierdo	2	1
Miembro inferior	Plexo lumbar	F	Iliolumbar	Izquierdo	3	1
Miembro inferior	Plexo lumbar	F	Iliolumbar	Izquierdo	4	1
Miembro inferior	Plexo lumbar	F	Iliolumbar	Izquierdo	5	1
Miembro inferior	Plexo lumbar	F	Iliolumbar	Izquierdo	6	0
Miembro inferior	Plexo lumbar	F	Iliolumbar	Izquierdo	7	0
Miembro inferior	Plexo lumbar	F	Iliolumbar	Izquierdo	8	0
Miembro inferior	Plexo lumbar	F	Iliolumbar	Izquierdo	9	1
Miembro inferior	Plexo lumbar	F	L 1	Derecho	1	0
Miembro inferior	Plexo lumbar	F	L 1	Derecho	2	0
Miembro inferior	Plexo lumbar	F	L 1	Derecho	3	0
Miembro inferior	Plexo lumbar	F	L 1	Derecho	4	0
Miembro inferior	Plexo lumbar	F	L 1	Derecho	5	0
Miembro inferior	Plexo lumbar	F	L 1	Derecho	6	0
Miembro inferior	Plexo lumbar	F	L 1	Derecho	7	0
Miembro inferior	Plexo lumbar	F	L 1	Derecho	8	0
Miembro inferior	Plexo lumbar	F	L 1	Derecho	9	0
Miembro inferior	Plexo lumbar	F	L 1	Izquierdo	1	0
Miembro inferior	Plexo lumbar	F	L 1	Izquierdo	2	0
Miembro inferior	Plexo lumbar	F	L 1	Izquierdo	3	0
Miembro inferior	Plexo lumbar	F	L 1	Izquierdo	4	0
Miembro inferior	Plexo lumbar	F	L 1	Izquierdo	5	0
Miembro inferior	Plexo lumbar	F	L 1	Izquierdo	6	0
Miembro inferior	Plexo lumbar	F	L 1	Izquierdo	7	0
Miembro inferior	Plexo lumbar	F	L 1	Izquierdo	8	0
Miembro inferior	Plexo lumbar	F	L 1	Izquierdo	9	0

Miembro inferior	Plexo lumbar	F	L 1-2	Derecho	1	0
Miembro inferior	Plexo lumbar	F	L 1-2	Derecho	2	0
Miembro inferior	Plexo lumbar	F	L 1-2	Derecho	3	0
Miembro inferior	Plexo lumbar	F	L 1-2	Derecho	4	0
Miembro inferior	Plexo lumbar	F	L 1-2	Derecho	5	0
Miembro inferior	Plexo lumbar	F	L 1-2	Derecho	6	0
Miembro inferior	Plexo lumbar	F	L 1-2	Derecho	7	0
Miembro inferior	Plexo lumbar	F	L 1-2	Derecho	8	0
Miembro inferior	Plexo lumbar	F	L 1-2	Derecho	9	0
Miembro inferior	Plexo lumbar	F	L 1-2	Izquierdo	1	0
Miembro inferior	Plexo lumbar	F	L 1-2	Izquierdo	2	0
Miembro inferior	Plexo lumbar	F	L 1-2	Izquierdo	3	0
Miembro inferior	Plexo lumbar	F	L 1-2	Izquierdo	4	0
Miembro inferior	Plexo lumbar	F	L 1-2	Izquierdo	5	0
Miembro inferior	Plexo lumbar	F	L 1-2	Izquierdo	6	0
Miembro inferior	Plexo lumbar	F	L 1-2	Izquierdo	7	0
Miembro inferior	Plexo lumbar	F	L 1-2	Izquierdo	8	0
Miembro inferior	Plexo lumbar	F	L 1-2	Izquierdo	9	0
Miembro inferior	Plexo lumbar	F	L 1-5	Derecho	1	0
Miembro inferior	Plexo lumbar	F	L 1-5	Derecho	2	0
Miembro inferior	Plexo lumbar	F	L 1-5	Derecho	3	0
Miembro inferior	Plexo lumbar	F	L 1-5	Derecho	4	0
Miembro inferior	Plexo lumbar	F	L 1-5	Derecho	5	0
Miembro inferior	Plexo lumbar	F	L 1-5	Derecho	6	0
Miembro inferior	Plexo lumbar	F	L 1-5	Derecho	7	0
Miembro inferior	Plexo lumbar	F	L 1-5	Derecho	8	0
Miembro inferior	Plexo lumbar	F	L 1-5	Derecho	9	0



Miembro inferior	Plexo lumbar	F	L 1-5	Izquierdo	1	0
Miembro inferior	Plexo lumbar	F	L 1-5	Izquierdo	2	0
Miembro inferior	Plexo lumbar	F	L 1-5	Izquierdo	3	0
Miembro inferior	Plexo lumbar	F	L 1-5	Izquierdo	4	0
Miembro inferior	Plexo lumbar	F	L 1-5	Izquierdo	5	0
Miembro inferior	Plexo lumbar	F	L 1-5	Izquierdo	6	0
Miembro inferior	Plexo lumbar	F	L 1-5	Izquierdo	7	0
Miembro inferior	Plexo lumbar	F	L 1-5	Izquierdo	8	0
Miembro inferior	Plexo lumbar	F	L 1-5	Izquierdo	9	0
Miembro inferior	Plexo lumbar	F	L 2-5	Derecho	1	0
Miembro inferior	Plexo lumbar	F	L 2-5	Derecho	2	0
Miembro inferior	Plexo lumbar	F	L 2-5	Derecho	3	0
Miembro inferior	Plexo lumbar	F	L 2-5	Derecho	4	0
Miembro inferior	Plexo lumbar	F	L 2-5	Derecho	5	0
Miembro inferior	Plexo lumbar	F	L 2-5	Derecho	6	0
Miembro inferior	Plexo lumbar	F	L 2-5	Derecho	7	0
Miembro inferior	Plexo lumbar	F	L 2-5	Derecho	8	0
Miembro inferior	Plexo lumbar	F	L 2-5	Derecho	9	0
Miembro inferior	Plexo lumbar	F	L 2-5	Izquierdo	1	0
Miembro inferior	Plexo lumbar	F	L 2-5	Izquierdo	2	0
Miembro inferior	Plexo lumbar	F	L 2-5	Izquierdo	3	0
Miembro inferior	Plexo lumbar	F	L 2-5	Izquierdo	4	0
Miembro inferior	Plexo lumbar	F	L 2-5	Izquierdo	5	0
Miembro inferior	Plexo lumbar	F	L 2-5	Izquierdo	6	0
Miembro inferior	Plexo lumbar	F	L 2-5	Izquierdo	7	0
Miembro inferior	Plexo lumbar	F	L 2-5	Izquierdo	8	0
Miembro inferior	Plexo lumbar	F	L 2-5	Izquierdo	9	0

Miembro inferior	Plexo lumbar	F	L 3-4	Derecho	1	0
Miembro inferior	Plexo lumbar	F	L 3-4	Derecho	2	0
Miembro inferior	Plexo lumbar	F	L 3-4	Derecho	3	0
Miembro inferior	Plexo lumbar	F	L 3-4	Derecho	4	0
Miembro inferior	Plexo lumbar	F	L 3-4	Derecho	5	1
Miembro inferior	Plexo lumbar	F	L 3-4	Derecho	6	0
Miembro inferior	Plexo lumbar	F	L 3-4	Derecho	7	0
Miembro inferior	Plexo lumbar	F	L 3-4	Derecho	8	0
Miembro inferior	Plexo lumbar	F	L 3-4	Derecho	9	0
Miembro inferior	Plexo lumbar	F	L 3-4	Izquierdo	1	0
Miembro inferior	Plexo lumbar	F	L 3-4	Izquierdo	2	0
Miembro inferior	Plexo lumbar	F	L 3-4	Izquierdo	3	0
Miembro inferior	Plexo lumbar	F	L 3-4	Izquierdo	4	0
Miembro inferior	Plexo lumbar	F	L 3-4	Izquierdo	5	1
Miembro inferior	Plexo lumbar	F	L 3-4	Izquierdo	6	1
Miembro inferior	Plexo lumbar	F	L 3-4	Izquierdo	7	1
Miembro inferior	Plexo lumbar	F	L 3-4	Izquierdo	8	0
Miembro inferior	Plexo lumbar	F	L 3-4	Izquierdo	9	0
Miembro inferior	Plexo lumbar	F	L2	Derecho	1	1
Miembro inferior	Plexo lumbar	F	L2	Derecho	2	0
Miembro inferior	Plexo lumbar	F	L2	Derecho	3	0
Miembro inferior	Plexo lumbar	F	L2	Derecho	4	0
Miembro inferior	Plexo lumbar	F	L2	Derecho	5	0
Miembro inferior	Plexo lumbar	F	L2	Derecho	6	0
Miembro inferior	Plexo lumbar	F	L2	Derecho	7	0
Miembro inferior	Plexo lumbar	F	L2	Derecho	8	0
Miembro inferior	Plexo lumbar	F	L2	Derecho	9	0

Miembro inferior	Plexo lumbar	F	L2	Izquierdo	1	0
Miembro inferior	Plexo lumbar	F	L2	Izquierdo	2	0
Miembro inferior	Plexo lumbar	F	L2	Izquierdo	3	0
Miembro inferior	Plexo lumbar	F	L2	Izquierdo	4	0
Miembro inferior	Plexo lumbar	F	L2	Izquierdo	5	0
Miembro inferior	Plexo lumbar	F	L2	Izquierdo	6	0
Miembro inferior	Plexo lumbar	F	L2	Izquierdo	7	0
Miembro inferior	Plexo lumbar	F	L2	Izquierdo	8	0
Miembro inferior	Plexo lumbar	F	L2	Izquierdo	9	0
Miembro inferior	Plexo lumbar	F	L3	Derecho	1	0
Miembro inferior	Plexo lumbar	F	L3	Derecho	2	0
Miembro inferior	Plexo lumbar	F	L3	Derecho	3	0
Miembro inferior	Plexo lumbar	F	L3	Derecho	4	0
Miembro inferior	Plexo lumbar	F	L3	Derecho	5	0
Miembro inferior	Plexo lumbar	F	L3	Derecho	6	0
Miembro inferior	Plexo lumbar	F	L3	Derecho	7	0
Miembro inferior	Plexo lumbar	F	L3	Derecho	8	0
Miembro inferior	Plexo lumbar	F	L3	Derecho	9	0
Miembro inferior	Plexo lumbar	F	L3	Izquierdo	1	0
Miembro inferior	Plexo lumbar	F	L3	Izquierdo	2	0
Miembro inferior	Plexo lumbar	F	L3	Izquierdo	3	0
Miembro inferior	Plexo lumbar	F	L3	Izquierdo	4	0
Miembro inferior	Plexo lumbar	F	L3	Izquierdo	5	0
Miembro inferior	Plexo lumbar	F	L3	Izquierdo	6	0
Miembro inferior	Plexo lumbar	F	L3	Izquierdo	7	0
Miembro inferior	Plexo lumbar	F	L3	Izquierdo	8	0
Miembro inferior	Plexo lumbar	F	L3	Izquierdo	9	0

Miembro inferior	Plexo lumbar	F	L4	Derecho	1	0
Miembro inferior	Plexo lumbar	F	L4	Derecho	2	1
Miembro inferior	Plexo lumbar	F	L4	Derecho	3	1
Miembro inferior	Plexo lumbar	F	L4	Derecho	4	0
Miembro inferior	Plexo lumbar	F	L4	Derecho	5	0
Miembro inferior	Plexo lumbar	F	L4	Derecho	6	1
Miembro inferior	Plexo lumbar	F	L4	Derecho	7	0
Miembro inferior	Plexo lumbar	F	L4	Derecho	8	0
Miembro inferior	Plexo lumbar	F	L4	Derecho	9	1
Miembro inferior	Plexo lumbar	F	L4	Izquierdo	1	0
Miembro inferior	Plexo lumbar	F	L4	Izquierdo	2	1
Miembro inferior	Plexo lumbar	F	L4	Izquierdo	3	0
Miembro inferior	Plexo lumbar	F	L4	Izquierdo	4	0
Miembro inferior	Plexo lumbar	F	L4	Izquierdo	5	0
Miembro inferior	Plexo lumbar	F	L4	Izquierdo	6	1
Miembro inferior	Plexo lumbar	F	L4	Izquierdo	7	0
Miembro inferior	Plexo lumbar	F	L4	Izquierdo	8	0
Miembro inferior	Plexo lumbar	F	L4	Izquierdo	9	1
Miembro inferior	Plexo lumbar	F	L5	Derecho	1	0
Miembro inferior	Plexo lumbar	F	L5	Derecho	2	0
Miembro inferior	Plexo lumbar	F	L5	Derecho	3	0
Miembro inferior	Plexo lumbar	F	L5	Derecho	4	0
Miembro inferior	Plexo lumbar	F	L5	Derecho	5	0
Miembro inferior	Plexo lumbar	F	L5	Derecho	6	1
Miembro inferior	Plexo lumbar	F	L5	Derecho	7	1
Miembro inferior	Plexo lumbar	F	L5	Derecho	8	1
Miembro inferior	Plexo lumbar	F	L5	Derecho	9	1

Miembro inferior	Plexo lumbar	F	L5	Izquierdo	1	1
Miembro inferior	Plexo lumbar	F	L5	Izquierdo	2	1
Miembro inferior	Plexo lumbar	F	L5	Izquierdo	3	1
Miembro inferior	Plexo lumbar	F	L5	Izquierdo	4	0
Miembro inferior	Plexo lumbar	F	L5	Izquierdo	5	1
Miembro inferior	Plexo lumbar	F	L5	Izquierdo	6	1
Miembro inferior	Plexo lumbar	F	L5	Izquierdo	7	1
Miembro inferior	Plexo lumbar	F	L5	Izquierdo	8	1
Miembro inferior	Plexo lumbar	F	L5	Izquierdo	9	1
Miembro inferior	Plexo lumbar	F	Obturatriz	Derecho	1	0
Miembro inferior	Plexo lumbar	F	Obturatriz	Derecho	2	0
Miembro inferior	Plexo lumbar	F	Obturatriz	Derecho	3	0
Miembro inferior	Plexo lumbar	F	Obturatriz	Derecho	4	0
Miembro inferior	Plexo lumbar	F	Obturatriz	Derecho	5	0
Miembro inferior	Plexo lumbar	F	Obturatriz	Derecho	6	0
Miembro inferior	Plexo lumbar	F	Obturatriz	Derecho	7	0
Miembro inferior	Plexo lumbar	F	Obturatriz	Derecho	8	0
Miembro inferior	Plexo lumbar	F	Obturatriz	Derecho	9	0
Miembro inferior	Plexo lumbar	F	Obturatriz	Izquierdo	1	0
Miembro inferior	Plexo lumbar	F	Obturatriz	Izquierdo	2	0
Miembro inferior	Plexo lumbar	F	Obturatriz	Izquierdo	3	0
Miembro inferior	Plexo lumbar	F	Obturatriz	Izquierdo	4	0
Miembro inferior	Plexo lumbar	F	Obturatriz	Izquierdo	5	0
Miembro inferior	Plexo lumbar	F	Obturatriz	Izquierdo	6	0
Miembro inferior	Plexo lumbar	F	Obturatriz	Izquierdo	7	0
Miembro inferior	Plexo lumbar	F	Obturatriz	Izquierdo	8	0
Miembro inferior	Plexo lumbar	F	Obturatriz	Izquierdo	9	0

Miembro inferior	Plexo lumbar	GF	Circunfleja ilíaca profunda	Derecho	1	0
Miembro inferior	Plexo lumbar	GF	Circunfleja ilíaca profunda	Derecho	2	0
Miembro inferior	Plexo lumbar	GF	Circunfleja ilíaca profunda	Derecho	3	0
Miembro inferior	Plexo lumbar	GF	Circunfleja ilíaca profunda	Derecho	4	0
Miembro inferior	Plexo lumbar	GF	Circunfleja ilíaca profunda	Derecho	5	0
Miembro inferior	Plexo lumbar	GF	Circunfleja ilíaca profunda	Derecho	6	0
Miembro inferior	Plexo lumbar	GF	Circunfleja ilíaca profunda	Derecho	7	0
Miembro inferior	Plexo lumbar	GF	Circunfleja ilíaca profunda	Derecho	8	0
Miembro inferior	Plexo lumbar	GF	Circunfleja ilíaca profunda	Derecho	9	0
Miembro inferior	Plexo lumbar	GF	Circunfleja ilíaca profunda	Izquierdo	1	0
Miembro inferior	Plexo lumbar	GF	Circunfleja ilíaca profunda	Izquierdo	2	0
Miembro inferior	Plexo lumbar	GF	Circunfleja ilíaca profunda	Izquierdo	3	0
Miembro inferior	Plexo lumbar	GF	Circunfleja ilíaca profunda	Izquierdo	4	0
Miembro inferior	Plexo lumbar	GF	Circunfleja ilíaca profunda	Izquierdo	5	0
Miembro inferior	Plexo lumbar	GF	Circunfleja ilíaca profunda	Izquierdo	6	0
Miembro inferior	Plexo lumbar	GF	Circunfleja ilíaca profunda	Izquierdo	7	0
Miembro inferior	Plexo lumbar	GF	Circunfleja ilíaca profunda	Izquierdo	8	0
Miembro inferior	Plexo lumbar	GF	Circunfleja ilíaca profunda	Izquierdo	9	0
Miembro inferior	Plexo lumbar	GF	Epigástrica inferior	Derecho	1	1
Miembro inferior	Plexo lumbar	GF	Epigástrica inferior	Derecho	2	0
Miembro inferior	Plexo lumbar	GF	Epigástrica inferior	Derecho	3	0
Miembro inferior	Plexo lumbar	GF	Epigástrica inferior	Derecho	4	0
Miembro inferior	Plexo lumbar	GF	Epigástrica inferior	Derecho	5	0
Miembro inferior	Plexo lumbar	GF	Epigástrica inferior	Derecho	6	0
Miembro inferior	Plexo lumbar	GF	Epigástrica inferior	Derecho	7	0
Miembro inferior	Plexo lumbar	GF	Epigástrica inferior	Derecho	8	0
Miembro inferior	Plexo lumbar	GF	Epigástrica inferior	Derecho	9	0

Miembro inferior	Plexo lumbar	GF	Epigástrica inferior	Izquierdo	1	0
Miembro inferior	Plexo lumbar	GF	Epigástrica inferior	Izquierdo	2	0
Miembro inferior	Plexo lumbar	GF	Epigástrica inferior	Izquierdo	3	0
Miembro inferior	Plexo lumbar	GF	Epigástrica inferior	Izquierdo	4	0
Miembro inferior	Plexo lumbar	GF	Epigástrica inferior	Izquierdo	5	0
Miembro inferior	Plexo lumbar	GF	Epigástrica inferior	Izquierdo	6	0
Miembro inferior	Plexo lumbar	GF	Epigástrica inferior	Izquierdo	7	0
Miembro inferior	Plexo lumbar	GF	Epigástrica inferior	Izquierdo	8	0
Miembro inferior	Plexo lumbar	GF	Epigástrica inferior	Izquierdo	9	0
Miembro inferior	Plexo lumbar	GF	Hipogástrica	Derecho	1	0
Miembro inferior	Plexo lumbar	GF	Hipogástrica	Derecho	2	0
Miembro inferior	Plexo lumbar	GF	Hipogástrica	Derecho	3	0
Miembro inferior	Plexo lumbar	GF	Hipogástrica	Derecho	4	0
Miembro inferior	Plexo lumbar	GF	Hipogástrica	Derecho	5	0
Miembro inferior	Plexo lumbar	GF	Hipogástrica	Derecho	6	0
Miembro inferior	Plexo lumbar	GF	Hipogástrica	Derecho	7	0
Miembro inferior	Plexo lumbar	GF	Hipogástrica	Derecho	8	0
Miembro inferior	Plexo lumbar	GF	Hipogástrica	Derecho	9	0
Miembro inferior	Plexo lumbar	GF	Hipogástrica	Izquierdo	1	0
Miembro inferior	Plexo lumbar	GF	Hipogástrica	Izquierdo	2	0
Miembro inferior	Plexo lumbar	GF	Hipogástrica	Izquierdo	3	0
Miembro inferior	Plexo lumbar	GF	Hipogástrica	Izquierdo	4	0
Miembro inferior	Plexo lumbar	GF	Hipogástrica	Izquierdo	5	0
Miembro inferior	Plexo lumbar	GF	Hipogástrica	Izquierdo	6	0
Miembro inferior	Plexo lumbar	GF	Hipogástrica	Izquierdo	7	0
Miembro inferior	Plexo lumbar	GF	Hipogástrica	Izquierdo	8	0
Miembro inferior	Plexo lumbar	GF	Hipogástrica	Izquierdo	9	0

Miembro inferior	Plexo lumbar	GF	Iliaca externa	Derecho	1	0
Miembro inferior	Plexo lumbar	GF	Iliaca externa	Derecho	2	1
Miembro inferior	Plexo lumbar	GF	Iliaca externa	Derecho	3	0
Miembro inferior	Plexo lumbar	GF	Iliaca externa	Derecho	4	0
Miembro inferior	Plexo lumbar	GF	Iliaca externa	Derecho	5	0
Miembro inferior	Plexo lumbar	GF	Iliaca externa	Derecho	6	0
Miembro inferior	Plexo lumbar	GF	Iliaca externa	Derecho	7	0
Miembro inferior	Plexo lumbar	GF	Iliaca externa	Derecho	8	0
Miembro inferior	Plexo lumbar	GF	Iliaca externa	Derecho	9	0
Miembro inferior	Plexo lumbar	GF	Iliaca externa	Izquierdo	1	0
Miembro inferior	Plexo lumbar	GF	Iliaca externa	Izquierdo	2	0
Miembro inferior	Plexo lumbar	GF	Iliaca externa	Izquierdo	3	0
Miembro inferior	Plexo lumbar	GF	Iliaca externa	Izquierdo	4	0
Miembro inferior	Plexo lumbar	GF	Iliaca externa	Izquierdo	5	0
Miembro inferior	Plexo lumbar	GF	Iliaca externa	Izquierdo	6	0
Miembro inferior	Plexo lumbar	GF	Iliaca externa	Izquierdo	7	0
Miembro inferior	Plexo lumbar	GF	Iliaca externa	Izquierdo	8	0
Miembro inferior	Plexo lumbar	GF	Iliaca externa	Izquierdo	9	0
Miembro inferior	Plexo lumbar	GF	Iliolumbar	Derecho	1	0
Miembro inferior	Plexo lumbar	GF	Iliolumbar	Derecho	2	0
Miembro inferior	Plexo lumbar	GF	Iliolumbar	Derecho	3	0
Miembro inferior	Plexo lumbar	GF	Iliolumbar	Derecho	4	0
Miembro inferior	Plexo lumbar	GF	Iliolumbar	Derecho	5	0
Miembro inferior	Plexo lumbar	GF	Iliolumbar	Derecho	6	0
Miembro inferior	Plexo lumbar	GF	Iliolumbar	Derecho	7	0
Miembro inferior	Plexo lumbar	GF	Iliolumbar	Derecho	8	0
Miembro inferior	Plexo lumbar	GF	Iliolumbar	Derecho	9	0



Miembro inferior	Plexo lumbar	GF	Iliolumbar	Izquierdo	1	0
Miembro inferior	Plexo lumbar	GF	Iliolumbar	Izquierdo	2	0
Miembro inferior	Plexo lumbar	GF	Iliolumbar	Izquierdo	3	0
Miembro inferior	Plexo lumbar	GF	Iliolumbar	Izquierdo	4	0
Miembro inferior	Plexo lumbar	GF	Iliolumbar	Izquierdo	5	0
Miembro inferior	Plexo lumbar	GF	Iliolumbar	Izquierdo	6	0
Miembro inferior	Plexo lumbar	GF	Iliolumbar	Izquierdo	7	0
Miembro inferior	Plexo lumbar	GF	Iliolumbar	Izquierdo	8	0
Miembro inferior	Plexo lumbar	GF	Iliolumbar	Izquierdo	9	0
Miembro inferior	Plexo lumbar	GF	L 1	Derecho	1	0
Miembro inferior	Plexo lumbar	GF	L 1	Derecho	2	0
Miembro inferior	Plexo lumbar	GF	L 1	Derecho	3	0
Miembro inferior	Plexo lumbar	GF	L 1	Derecho	4	0
Miembro inferior	Plexo lumbar	GF	L 1	Derecho	5	0
Miembro inferior	Plexo lumbar	GF	L 1	Derecho	6	0
Miembro inferior	Plexo lumbar	GF	L 1	Derecho	7	0
Miembro inferior	Plexo lumbar	GF	L 1	Derecho	8	0
Miembro inferior	Plexo lumbar	GF	L 1	Derecho	9	0
Miembro inferior	Plexo lumbar	GF	L 1	Izquierdo	1	0
Miembro inferior	Plexo lumbar	GF	L 1	Izquierdo	2	0
Miembro inferior	Plexo lumbar	GF	L 1	Izquierdo	3	0
Miembro inferior	Plexo lumbar	GF	L 1	Izquierdo	4	0
Miembro inferior	Plexo lumbar	GF	L 1	Izquierdo	5	0
Miembro inferior	Plexo lumbar	GF	L 1	Izquierdo	6	0
Miembro inferior	Plexo lumbar	GF	L 1	Izquierdo	7	0
Miembro inferior	Plexo lumbar	GF	L 1	Izquierdo	8	0
Miembro inferior	Plexo lumbar	GF	L 1	Izquierdo	9	0

Miembro inferior	Plexo lumbar	GF	L 1-2	Derecho	1	0
Miembro inferior	Plexo lumbar	GF	L 1-2	Derecho	2	0
Miembro inferior	Plexo lumbar	GF	L 1-2	Derecho	3	0
Miembro inferior	Plexo lumbar	GF	L 1-2	Derecho	4	0
Miembro inferior	Plexo lumbar	GF	L 1-2	Derecho	5	0
Miembro inferior	Plexo lumbar	GF	L 1-2	Derecho	6	0
Miembro inferior	Plexo lumbar	GF	L 1-2	Derecho	7	0
Miembro inferior	Plexo lumbar	GF	L 1-2	Derecho	8	0
Miembro inferior	Plexo lumbar	GF	L 1-2	Derecho	9	0
Miembro inferior	Plexo lumbar	GF	L 1-2	Izquierdo	1	0
Miembro inferior	Plexo lumbar	GF	L 1-2	Izquierdo	2	0
Miembro inferior	Plexo lumbar	GF	L 1-2	Izquierdo	3	0
Miembro inferior	Plexo lumbar	GF	L 1-2	Izquierdo	4	0
Miembro inferior	Plexo lumbar	GF	L 1-2	Izquierdo	5	0
Miembro inferior	Plexo lumbar	GF	L 1-2	Izquierdo	6	0
Miembro inferior	Plexo lumbar	GF	L 1-2	Izquierdo	7	0
Miembro inferior	Plexo lumbar	GF	L 1-2	Izquierdo	8	0
Miembro inferior	Plexo lumbar	GF	L 1-2	Izquierdo	9	0
Miembro inferior	Plexo lumbar	GF	L 1-5	Derecho	1	0
Miembro inferior	Plexo lumbar	GF	L 1-5	Derecho	2	0
Miembro inferior	Plexo lumbar	GF	L 1-5	Derecho	3	0
Miembro inferior	Plexo lumbar	GF	L 1-5	Derecho	4	0
Miembro inferior	Plexo lumbar	GF	L 1-5	Derecho	5	0
Miembro inferior	Plexo lumbar	GF	L 1-5	Derecho	6	0
Miembro inferior	Plexo lumbar	GF	L 1-5	Derecho	7	0
Miembro inferior	Plexo lumbar	GF	L 1-5	Derecho	8	0
Miembro inferior	Plexo lumbar	GF	L 1-5	Derecho	9	0

Miembro inferior	Plexo lumbar	GF	L 1-5	Izquierdo	1	0
Miembro inferior	Plexo lumbar	GF	L 1-5	Izquierdo	2	0
Miembro inferior	Plexo lumbar	GF	L 1-5	Izquierdo	3	0
Miembro inferior	Plexo lumbar	GF	L 1-5	Izquierdo	4	0
Miembro inferior	Plexo lumbar	GF	L 1-5	Izquierdo	5	0
Miembro inferior	Plexo lumbar	GF	L 1-5	Izquierdo	6	0
Miembro inferior	Plexo lumbar	GF	L 1-5	Izquierdo	7	0
Miembro inferior	Plexo lumbar	GF	L 1-5	Izquierdo	8	0
Miembro inferior	Plexo lumbar	GF	L 1-5	Izquierdo	9	0
Miembro inferior	Plexo lumbar	GF	L 2-5	Derecho	1	0
Miembro inferior	Plexo lumbar	GF	L 2-5	Derecho	2	0
Miembro inferior	Plexo lumbar	GF	L 2-5	Derecho	3	0
Miembro inferior	Plexo lumbar	GF	L 2-5	Derecho	4	0
Miembro inferior	Plexo lumbar	GF	L 2-5	Derecho	5	0
Miembro inferior	Plexo lumbar	GF	L 2-5	Derecho	6	0
Miembro inferior	Plexo lumbar	GF	L 2-5	Derecho	7	0
Miembro inferior	Plexo lumbar	GF	L 2-5	Derecho	8	0
Miembro inferior	Plexo lumbar	GF	L 2-5	Derecho	9	0
Miembro inferior	Plexo lumbar	GF	L 2-5	Izquierdo	1	0
Miembro inferior	Plexo lumbar	GF	L 2-5	Izquierdo	2	0
Miembro inferior	Plexo lumbar	GF	L 2-5	Izquierdo	3	0
Miembro inferior	Plexo lumbar	GF	L 2-5	Izquierdo	4	0
Miembro inferior	Plexo lumbar	GF	L 2-5	Izquierdo	5	0
Miembro inferior	Plexo lumbar	GF	L 2-5	Izquierdo	6	0
Miembro inferior	Plexo lumbar	GF	L 2-5	Izquierdo	7	0
Miembro inferior	Plexo lumbar	GF	L 2-5	Izquierdo	8	0
Miembro inferior	Plexo lumbar	GF	L 2-5	Izquierdo	9	0

Miembro inferior	Plexo lumbar	GF	L 3-4	Derecho	1	0
Miembro inferior	Plexo lumbar	GF	L 3-4	Derecho	2	0
Miembro inferior	Plexo lumbar	GF	L 3-4	Derecho	3	0
Miembro inferior	Plexo lumbar	GF	L 3-4	Derecho	4	0
Miembro inferior	Plexo lumbar	GF	L 3-4	Derecho	5	0
Miembro inferior	Plexo lumbar	GF	L 3-4	Derecho	6	0
Miembro inferior	Plexo lumbar	GF	L 3-4	Derecho	7	0
Miembro inferior	Plexo lumbar	GF	L 3-4	Derecho	8	0
Miembro inferior	Plexo lumbar	GF	L 3-4	Derecho	9	0
Miembro inferior	Plexo lumbar	GF	L 3-4	Izquierd o	1	0
Miembro inferior	Plexo lumbar	GF	L 3-4	Izquierd o	2	0
Miembro inferior	Plexo lumbar	GF	L 3-4	Izquierd o	3	0
Miembro inferior	Plexo lumbar	GF	L 3-4	Izquierd o	4	0
Miembro inferior	Plexo lumbar	GF	L 3-4	Izquierd o	5	0
Miembro inferior	Plexo lumbar	GF	L 3-4	Izquierd o	6	0
Miembro inferior	Plexo lumbar	GF	L 3-4	Izquierd o	7	0
Miembro inferior	Plexo lumbar	GF	L 3-4	Izquierd o	8	0
Miembro inferior	Plexo lumbar	GF	L 3-4	Izquierd o	9	0
Miembro inferior	Plexo lumbar	GF	L2	Derecho	1	1
Miembro inferior	Plexo lumbar	GF	L2	Derecho	2	0
Miembro inferior	Plexo lumbar	GF	L2	Derecho	3	0
Miembro inferior	Plexo lumbar	GF	L2	Derecho	4	0
Miembro inferior	Plexo lumbar	GF	L2	Derecho	5	1
Miembro inferior	Plexo lumbar	GF	L2	Derecho	6	1
Miembro inferior	Plexo lumbar	GF	L2	Derecho	7	0
Miembro inferior	Plexo lumbar	GF	L2	Derecho	8	0
Miembro inferior	Plexo lumbar	GF	L2	Derecho	9	0

Miembro inferior	Plexo lumbar	GF	L2	Izquierdo	1	0
Miembro inferior	Plexo lumbar	GF	L2	Izquierdo	2	0
Miembro inferior	Plexo lumbar	GF	L2	Izquierdo	3	0
Miembro inferior	Plexo lumbar	GF	L2	Izquierdo	4	0
Miembro inferior	Plexo lumbar	GF	L2	Izquierdo	5	0
Miembro inferior	Plexo lumbar	GF	L2	Izquierdo	6	0
Miembro inferior	Plexo lumbar	GF	L2	Izquierdo	7	0
Miembro inferior	Plexo lumbar	GF	L2	Izquierdo	8	0
Miembro inferior	Plexo lumbar	GF	L2	Izquierdo	9	0
Miembro inferior	Plexo lumbar	GF	L3	Derecho	1	0
Miembro inferior	Plexo lumbar	GF	L3	Derecho	2	0
Miembro inferior	Plexo lumbar	GF	L3	Derecho	3	0
Miembro inferior	Plexo lumbar	GF	L3	Derecho	4	0
Miembro inferior	Plexo lumbar	GF	L3	Derecho	5	0
Miembro inferior	Plexo lumbar	GF	L3	Derecho	6	0
Miembro inferior	Plexo lumbar	GF	L3	Derecho	7	1
Miembro inferior	Plexo lumbar	GF	L3	Derecho	8	0
Miembro inferior	Plexo lumbar	GF	L3	Derecho	9	0
Miembro inferior	Plexo lumbar	GF	L3	Izquierdo	1	0
Miembro inferior	Plexo lumbar	GF	L3	Izquierdo	2	1
Miembro inferior	Plexo lumbar	GF	L3	Izquierdo	3	0
Miembro inferior	Plexo lumbar	GF	L3	Izquierdo	4	0
Miembro inferior	Plexo lumbar	GF	L3	Izquierdo	5	1
Miembro inferior	Plexo lumbar	GF	L3	Izquierdo	6	0
Miembro inferior	Plexo lumbar	GF	L3	Izquierdo	7	0
Miembro inferior	Plexo lumbar	GF	L3	Izquierdo	8	0
Miembro inferior	Plexo lumbar	GF	L3	Izquierdo	9	1

Miembro inferior	Plexo lumbar	GF	L4	Derecho	1	0
Miembro inferior	Plexo lumbar	GF	L4	Derecho	2	0
Miembro inferior	Plexo lumbar	GF	L4	Derecho	3	0
Miembro inferior	Plexo lumbar	GF	L4	Derecho	4	0
Miembro inferior	Plexo lumbar	GF	L4	Derecho	5	0
Miembro inferior	Plexo lumbar	GF	L4	Derecho	6	0
Miembro inferior	Plexo lumbar	GF	L4	Derecho	7	0
Miembro inferior	Plexo lumbar	GF	L4	Derecho	8	0
Miembro inferior	Plexo lumbar	GF	L4	Derecho	9	0
Miembro inferior	Plexo lumbar	GF	L4	Izquierdo	1	0
Miembro inferior	Plexo lumbar	GF	L4	Izquierdo	2	0
Miembro inferior	Plexo lumbar	GF	L4	Izquierdo	3	0
Miembro inferior	Plexo lumbar	GF	L4	Izquierdo	4	0
Miembro inferior	Plexo lumbar	GF	L4	Izquierdo	5	0
Miembro inferior	Plexo lumbar	GF	L4	Izquierdo	6	0
Miembro inferior	Plexo lumbar	GF	L4	Izquierdo	7	0
Miembro inferior	Plexo lumbar	GF	L4	Izquierdo	8	0
Miembro inferior	Plexo lumbar	GF	L4	Izquierdo	9	0
Miembro inferior	Plexo lumbar	GF	L5	Derecho	1	0
Miembro inferior	Plexo lumbar	GF	L5	Derecho	2	0
Miembro inferior	Plexo lumbar	GF	L5	Derecho	3	0
Miembro inferior	Plexo lumbar	GF	L5	Derecho	4	0
Miembro inferior	Plexo lumbar	GF	L5	Derecho	5	0
Miembro inferior	Plexo lumbar	GF	L5	Derecho	6	0
Miembro inferior	Plexo lumbar	GF	L5	Derecho	7	0
Miembro inferior	Plexo lumbar	GF	L5	Derecho	8	0
Miembro inferior	Plexo lumbar	GF	L5	Derecho	9	0

Miembro inferior	Plexo lumbar	GF	L5	Izquierdo	1	0
Miembro inferior	Plexo lumbar	GF	L5	Izquierdo	2	0
Miembro inferior	Plexo lumbar	GF	L5	Izquierdo	3	0
Miembro inferior	Plexo lumbar	GF	L5	Izquierdo	4	0
Miembro inferior	Plexo lumbar	GF	L5	Izquierdo	5	0
Miembro inferior	Plexo lumbar	GF	L5	Izquierdo	6	0
Miembro inferior	Plexo lumbar	GF	L5	Izquierdo	7	0
Miembro inferior	Plexo lumbar	GF	L5	Izquierdo	8	0
Miembro inferior	Plexo lumbar	GF	L5	Izquierdo	9	0
Miembro inferior	Plexo lumbar	GF	Obturatriz	Derecho	1	0
Miembro inferior	Plexo lumbar	GF	Obturatriz	Derecho	2	0
Miembro inferior	Plexo lumbar	GF	Obturatriz	Derecho	3	0
Miembro inferior	Plexo lumbar	GF	Obturatriz	Derecho	4	0
Miembro inferior	Plexo lumbar	GF	Obturatriz	Derecho	5	0
Miembro inferior	Plexo lumbar	GF	Obturatriz	Derecho	6	0
Miembro inferior	Plexo lumbar	GF	Obturatriz	Derecho	7	0
Miembro inferior	Plexo lumbar	GF	Obturatriz	Derecho	8	0
Miembro inferior	Plexo lumbar	GF	Obturatriz	Derecho	9	0
Miembro inferior	Plexo lumbar	GF	Obturatriz	Izquierdo	1	0
Miembro inferior	Plexo lumbar	GF	Obturatriz	Izquierdo	2	0
Miembro inferior	Plexo lumbar	GF	Obturatriz	Izquierdo	3	0
Miembro inferior	Plexo lumbar	GF	Obturatriz	Izquierdo	4	0
Miembro inferior	Plexo lumbar	GF	Obturatriz	Izquierdo	5	0
Miembro inferior	Plexo lumbar	GF	Obturatriz	Izquierdo	6	0
Miembro inferior	Plexo lumbar	GF	Obturatriz	Izquierdo	7	0
Miembro inferior	Plexo lumbar	GF	Obturatriz	Izquierdo	8	0
Miembro inferior	Plexo lumbar	GF	Obturatriz	Izquierdo	9	0

Miembro inferior	Plexo lumbar	O	Circunfleja ilíaca profunda	Derecho	1	0
Miembro inferior	Plexo lumbar	O	Circunfleja ilíaca profunda	Derecho	2	0
Miembro inferior	Plexo lumbar	O	Circunfleja ilíaca profunda	Derecho	3	0
Miembro inferior	Plexo lumbar	O	Circunfleja ilíaca profunda	Derecho	4	0
Miembro inferior	Plexo lumbar	O	Circunfleja ilíaca profunda	Derecho	5	0
Miembro inferior	Plexo lumbar	O	Circunfleja ilíaca profunda	Derecho	6	0
Miembro inferior	Plexo lumbar	O	Circunfleja ilíaca profunda	Derecho	7	0
Miembro inferior	Plexo lumbar	O	Circunfleja ilíaca profunda	Derecho	8	0
Miembro inferior	Plexo lumbar	O	Circunfleja ilíaca profunda	Derecho	9	0
Miembro inferior	Plexo lumbar	O	Circunfleja ilíaca profunda	Izquierdo	1	0
Miembro inferior	Plexo lumbar	O	Circunfleja ilíaca profunda	Izquierdo	2	0
Miembro inferior	Plexo lumbar	O	Circunfleja ilíaca profunda	Izquierdo	3	0
Miembro inferior	Plexo lumbar	O	Circunfleja ilíaca profunda	Izquierdo	4	0
Miembro inferior	Plexo lumbar	O	Circunfleja ilíaca profunda	Izquierdo	5	0
Miembro inferior	Plexo lumbar	O	Circunfleja ilíaca profunda	Izquierdo	6	0
Miembro inferior	Plexo lumbar	O	Circunfleja ilíaca profunda	Izquierdo	7	0
Miembro inferior	Plexo lumbar	O	Circunfleja ilíaca profunda	Izquierdo	8	0
Miembro inferior	Plexo lumbar	O	Circunfleja ilíaca profunda	Izquierdo	9	0
Miembro inferior	Plexo lumbar	O	Epigástrica inferior	Derecho	1	0
Miembro inferior	Plexo lumbar	O	Epigástrica inferior	Derecho	2	0
Miembro inferior	Plexo lumbar	O	Epigástrica inferior	Derecho	3	1
Miembro inferior	Plexo lumbar	O	Epigástrica inferior	Derecho	4	1
Miembro inferior	Plexo lumbar	O	Epigástrica inferior	Derecho	5	0
Miembro inferior	Plexo lumbar	O	Epigástrica inferior	Derecho	6	0
Miembro inferior	Plexo lumbar	O	Epigástrica inferior	Derecho	7	1
Miembro inferior	Plexo lumbar	O	Epigástrica inferior	Derecho	8	0
Miembro inferior	Plexo lumbar	O	Epigástrica inferior	Derecho	9	0



Miembro inferior	Plexo lumbar	O	Epigástrica inferior	Izquierdo	1	0
Miembro inferior	Plexo lumbar	O	Epigástrica inferior	Izquierdo	2	0
Miembro inferior	Plexo lumbar	O	Epigástrica inferior	Izquierdo	3	1
Miembro inferior	Plexo lumbar	O	Epigástrica inferior	Izquierdo	4	1
Miembro inferior	Plexo lumbar	O	Epigástrica inferior	Izquierdo	5	0
Miembro inferior	Plexo lumbar	O	Epigástrica inferior	Izquierdo	6	0
Miembro inferior	Plexo lumbar	O	Epigástrica inferior	Izquierdo	7	0
Miembro inferior	Plexo lumbar	O	Epigástrica inferior	Izquierdo	8	0
Miembro inferior	Plexo lumbar	O	Epigástrica inferior	Izquierdo	9	0
Miembro inferior	Plexo lumbar	O	Hipogástrica	Derecho	1	0
Miembro inferior	Plexo lumbar	O	Hipogástrica	Derecho	2	0
Miembro inferior	Plexo lumbar	O	Hipogástrica	Derecho	3	1
Miembro inferior	Plexo lumbar	O	Hipogástrica	Derecho	4	1
Miembro inferior	Plexo lumbar	O	Hipogástrica	Derecho	5	0
Miembro inferior	Plexo lumbar	O	Hipogástrica	Derecho	6	0
Miembro inferior	Plexo lumbar	O	Hipogástrica	Derecho	7	0
Miembro inferior	Plexo lumbar	O	Hipogástrica	Derecho	8	0
Miembro inferior	Plexo lumbar	O	Hipogástrica	Derecho	9	0
Miembro inferior	Plexo lumbar	O	Hipogástrica	Izquierdo	1	0
Miembro inferior	Plexo lumbar	O	Hipogástrica	Izquierdo	2	0
Miembro inferior	Plexo lumbar	O	Hipogástrica	Izquierdo	3	1
Miembro inferior	Plexo lumbar	O	Hipogástrica	Izquierdo	4	1
Miembro inferior	Plexo lumbar	O	Hipogástrica	Izquierdo	5	0
Miembro inferior	Plexo lumbar	O	Hipogástrica	Izquierdo	6	0
Miembro inferior	Plexo lumbar	O	Hipogástrica	Izquierdo	7	0
Miembro inferior	Plexo lumbar	O	Hipogástrica	Izquierdo	8	0
Miembro inferior	Plexo lumbar	O	Hipogástrica	Izquierdo	9	1

Miembro inferior	Plexo lumbar	O	Iliaca externa	Derecho	1	0
Miembro inferior	Plexo lumbar	O	Iliaca externa	Derecho	2	0
Miembro inferior	Plexo lumbar	O	Iliaca externa	Derecho	3	0
Miembro inferior	Plexo lumbar	O	Iliaca externa	Derecho	4	0
Miembro inferior	Plexo lumbar	O	Iliaca externa	Derecho	5	0
Miembro inferior	Plexo lumbar	O	Iliaca externa	Derecho	6	0
Miembro inferior	Plexo lumbar	O	Iliaca externa	Derecho	7	0
Miembro inferior	Plexo lumbar	O	Iliaca externa	Derecho	8	0
Miembro inferior	Plexo lumbar	O	Iliaca externa	Derecho	9	0
Miembro inferior	Plexo lumbar	O	Iliaca externa	Izquierdo	1	0
Miembro inferior	Plexo lumbar	O	Iliaca externa	Izquierdo	2	0
Miembro inferior	Plexo lumbar	O	Iliaca externa	Izquierdo	3	0
Miembro inferior	Plexo lumbar	O	Iliaca externa	Izquierdo	4	0
Miembro inferior	Plexo lumbar	O	Iliaca externa	Izquierdo	5	0
Miembro inferior	Plexo lumbar	O	Iliaca externa	Izquierdo	6	0
Miembro inferior	Plexo lumbar	O	Iliaca externa	Izquierdo	7	0
Miembro inferior	Plexo lumbar	O	Iliaca externa	Izquierdo	8	0
Miembro inferior	Plexo lumbar	O	Iliaca externa	Izquierdo	9	0
Miembro inferior	Plexo lumbar	O	Iliolumbar	Derecho	1	0
Miembro inferior	Plexo lumbar	O	Iliolumbar	Derecho	2	0
Miembro inferior	Plexo lumbar	O	Iliolumbar	Derecho	3	0
Miembro inferior	Plexo lumbar	O	Iliolumbar	Derecho	4	0
Miembro inferior	Plexo lumbar	O	Iliolumbar	Derecho	5	0
Miembro inferior	Plexo lumbar	O	Iliolumbar	Derecho	6	0
Miembro inferior	Plexo lumbar	O	Iliolumbar	Derecho	7	0
Miembro inferior	Plexo lumbar	O	Iliolumbar	Derecho	8	0
Miembro inferior	Plexo lumbar	O	Iliolumbar	Derecho	9	0

Miembro inferior	Plexo lumbar	O	Iliolumbar	Izquierdo	1	0
Miembro inferior	Plexo lumbar	O	Iliolumbar	Izquierdo	2	0
Miembro inferior	Plexo lumbar	O	Iliolumbar	Izquierdo	3	0
Miembro inferior	Plexo lumbar	O	Iliolumbar	Izquierdo	4	0
Miembro inferior	Plexo lumbar	O	Iliolumbar	Izquierdo	5	0
Miembro inferior	Plexo lumbar	O	Iliolumbar	Izquierdo	6	0
Miembro inferior	Plexo lumbar	O	Iliolumbar	Izquierdo	7	0
Miembro inferior	Plexo lumbar	O	Iliolumbar	Izquierdo	8	0
Miembro inferior	Plexo lumbar	O	Iliolumbar	Izquierdo	9	0
Miembro inferior	Plexo lumbar	O	L 1	Derecho	1	0
Miembro inferior	Plexo lumbar	O	L 1	Derecho	2	0
Miembro inferior	Plexo lumbar	O	L 1	Derecho	3	0
Miembro inferior	Plexo lumbar	O	L 1	Derecho	4	0
Miembro inferior	Plexo lumbar	O	L 1	Derecho	5	0
Miembro inferior	Plexo lumbar	O	L 1	Derecho	6	0
Miembro inferior	Plexo lumbar	O	L 1	Derecho	7	0
Miembro inferior	Plexo lumbar	O	L 1	Derecho	8	0
Miembro inferior	Plexo lumbar	O	L 1	Derecho	9	0
Miembro inferior	Plexo lumbar	O	L 1	Izquierdo	1	0
Miembro inferior	Plexo lumbar	O	L 1	Izquierdo	2	0
Miembro inferior	Plexo lumbar	O	L 1	Izquierdo	3	0
Miembro inferior	Plexo lumbar	O	L 1	Izquierdo	4	0
Miembro inferior	Plexo lumbar	O	L 1	Izquierdo	5	0
Miembro inferior	Plexo lumbar	O	L 1	Izquierdo	6	0
Miembro inferior	Plexo lumbar	O	L 1	Izquierdo	7	0
Miembro inferior	Plexo lumbar	O	L 1	Izquierdo	8	0
Miembro inferior	Plexo lumbar	O	L 1	Izquierdo	9	0

Miembro inferior	Plexo lumbar	O	L 1-2	Derecho	1	0
Miembro inferior	Plexo lumbar	O	L 1-2	Derecho	2	0
Miembro inferior	Plexo lumbar	O	L 1-2	Derecho	3	0
Miembro inferior	Plexo lumbar	O	L 1-2	Derecho	4	0
Miembro inferior	Plexo lumbar	O	L 1-2	Derecho	5	0
Miembro inferior	Plexo lumbar	O	L 1-2	Derecho	6	0
Miembro inferior	Plexo lumbar	O	L 1-2	Derecho	7	0
Miembro inferior	Plexo lumbar	O	L 1-2	Derecho	8	0
Miembro inferior	Plexo lumbar	O	L 1-2	Derecho	9	0
Miembro inferior	Plexo lumbar	O	L 1-2	Izquierd o	1	0
Miembro inferior	Plexo lumbar	O	L 1-2	Izquierd o	2	0
Miembro inferior	Plexo lumbar	O	L 1-2	Izquierd o	3	0
Miembro inferior	Plexo lumbar	O	L 1-2	Izquierd o	4	0
Miembro inferior	Plexo lumbar	O	L 1-2	Izquierd o	5	0
Miembro inferior	Plexo lumbar	O	L 1-2	Izquierd o	6	0
Miembro inferior	Plexo lumbar	O	L 1-2	Izquierd o	7	0
Miembro inferior	Plexo lumbar	O	L 1-2	Izquierd o	8	0
Miembro inferior	Plexo lumbar	O	L 1-2	Izquierd o	9	0
Miembro inferior	Plexo lumbar	O	L 1-5	Derecho	1	0
Miembro inferior	Plexo lumbar	O	L 1-5	Derecho	2	0
Miembro inferior	Plexo lumbar	O	L 1-5	Derecho	3	0
Miembro inferior	Plexo lumbar	O	L 1-5	Derecho	4	0
Miembro inferior	Plexo lumbar	O	L 1-5	Derecho	5	0
Miembro inferior	Plexo lumbar	O	L 1-5	Derecho	6	0
Miembro inferior	Plexo lumbar	O	L 1-5	Derecho	7	0
Miembro inferior	Plexo lumbar	O	L 1-5	Derecho	8	0
Miembro inferior	Plexo lumbar	O	L 1-5	Derecho	9	0

Miembro inferior	Plexo lumbar	O	L 1-5	Izquierdo	1	0
Miembro inferior	Plexo lumbar	O	L 1-5	Izquierdo	2	0
Miembro inferior	Plexo lumbar	O	L 1-5	Izquierdo	3	0
Miembro inferior	Plexo lumbar	O	L 1-5	Izquierdo	4	0
Miembro inferior	Plexo lumbar	O	L 1-5	Izquierdo	5	0
Miembro inferior	Plexo lumbar	O	L 1-5	Izquierdo	6	0
Miembro inferior	Plexo lumbar	O	L 1-5	Izquierdo	7	0
Miembro inferior	Plexo lumbar	O	L 1-5	Izquierdo	8	0
Miembro inferior	Plexo lumbar	O	L 1-5	Izquierdo	9	0
Miembro inferior	Plexo lumbar	O	L 2-5	Derecho	1	0
Miembro inferior	Plexo lumbar	O	L 2-5	Derecho	2	0
Miembro inferior	Plexo lumbar	O	L 2-5	Derecho	3	0
Miembro inferior	Plexo lumbar	O	L 2-5	Derecho	4	0
Miembro inferior	Plexo lumbar	O	L 2-5	Derecho	5	0
Miembro inferior	Plexo lumbar	O	L 2-5	Derecho	6	0
Miembro inferior	Plexo lumbar	O	L 2-5	Derecho	7	0
Miembro inferior	Plexo lumbar	O	L 2-5	Derecho	8	0
Miembro inferior	Plexo lumbar	O	L 2-5	Derecho	9	0
Miembro inferior	Plexo lumbar	O	L 2-5	Izquierdo	1	0
Miembro inferior	Plexo lumbar	O	L 2-5	Izquierdo	2	0
Miembro inferior	Plexo lumbar	O	L 2-5	Izquierdo	3	0
Miembro inferior	Plexo lumbar	O	L 2-5	Izquierdo	4	0
Miembro inferior	Plexo lumbar	O	L 2-5	Izquierdo	5	0
Miembro inferior	Plexo lumbar	O	L 2-5	Izquierdo	6	0
Miembro inferior	Plexo lumbar	O	L 2-5	Izquierdo	7	0
Miembro inferior	Plexo lumbar	O	L 2-5	Izquierdo	8	0
Miembro inferior	Plexo lumbar	O	L 2-5	Izquierdo	9	0

Miembro inferior	Plexo lumbar	O	L 3-4	Derecho	1	0
Miembro inferior	Plexo lumbar	O	L 3-4	Derecho	2	0
Miembro inferior	Plexo lumbar	O	L 3-4	Derecho	3	0
Miembro inferior	Plexo lumbar	O	L 3-4	Derecho	4	0
Miembro inferior	Plexo lumbar	O	L 3-4	Derecho	5	0
Miembro inferior	Plexo lumbar	O	L 3-4	Derecho	6	0
Miembro inferior	Plexo lumbar	O	L 3-4	Derecho	7	0
Miembro inferior	Plexo lumbar	O	L 3-4	Derecho	8	0
Miembro inferior	Plexo lumbar	O	L 3-4	Derecho	9	0
Miembro inferior	Plexo lumbar	O	L 3-4	Izquierdo	1	0
Miembro inferior	Plexo lumbar	O	L 3-4	Izquierdo	2	0
Miembro inferior	Plexo lumbar	O	L 3-4	Izquierdo	3	0
Miembro inferior	Plexo lumbar	O	L 3-4	Izquierdo	4	0
Miembro inferior	Plexo lumbar	O	L 3-4	Izquierdo	5	0
Miembro inferior	Plexo lumbar	O	L 3-4	Izquierdo	6	0
Miembro inferior	Plexo lumbar	O	L 3-4	Izquierdo	7	0
Miembro inferior	Plexo lumbar	O	L 3-4	Izquierdo	8	0
Miembro inferior	Plexo lumbar	O	L 3-4	Izquierdo	9	0
Miembro inferior	Plexo lumbar	O	L2	Derecho	1	0
Miembro inferior	Plexo lumbar	O	L2	Derecho	2	0
Miembro inferior	Plexo lumbar	O	L2	Derecho	3	0
Miembro inferior	Plexo lumbar	O	L2	Derecho	4	0
Miembro inferior	Plexo lumbar	O	L2	Derecho	5	0
Miembro inferior	Plexo lumbar	O	L2	Derecho	6	0
Miembro inferior	Plexo lumbar	O	L2	Derecho	7	0
Miembro inferior	Plexo lumbar	O	L2	Derecho	8	0
Miembro inferior	Plexo lumbar	O	L2	Derecho	9	0

Miembro inferior	Plexo lumbar	O	L2	Izquierdo	1	0
Miembro inferior	Plexo lumbar	O	L2	Izquierdo	2	0
Miembro inferior	Plexo lumbar	O	L2	Izquierdo	3	0
Miembro inferior	Plexo lumbar	O	L2	Izquierdo	4	0
Miembro inferior	Plexo lumbar	O	L2	Izquierdo	5	0
Miembro inferior	Plexo lumbar	O	L2	Izquierdo	6	0
Miembro inferior	Plexo lumbar	O	L2	Izquierdo	7	0
Miembro inferior	Plexo lumbar	O	L2	Izquierdo	8	0
Miembro inferior	Plexo lumbar	O	L2	Izquierdo	9	0
Miembro inferior	Plexo lumbar	O	L3	Derecho	1	0
Miembro inferior	Plexo lumbar	O	L3	Derecho	2	0
Miembro inferior	Plexo lumbar	O	L3	Derecho	3	0
Miembro inferior	Plexo lumbar	O	L3	Derecho	4	0
Miembro inferior	Plexo lumbar	O	L3	Derecho	5	0
Miembro inferior	Plexo lumbar	O	L3	Derecho	6	0
Miembro inferior	Plexo lumbar	O	L3	Derecho	7	0
Miembro inferior	Plexo lumbar	O	L3	Derecho	8	0
Miembro inferior	Plexo lumbar	O	L3	Derecho	9	0
Miembro inferior	Plexo lumbar	O	L3	Izquierdo	1	0
Miembro inferior	Plexo lumbar	O	L3	Izquierdo	2	0
Miembro inferior	Plexo lumbar	O	L3	Izquierdo	3	0
Miembro inferior	Plexo lumbar	O	L3	Izquierdo	4	0
Miembro inferior	Plexo lumbar	O	L3	Izquierdo	5	0
Miembro inferior	Plexo lumbar	O	L3	Izquierdo	6	0
Miembro inferior	Plexo lumbar	O	L3	Izquierdo	7	0
Miembro inferior	Plexo lumbar	O	L3	Izquierdo	8	0
Miembro inferior	Plexo lumbar	O	L3	Izquierdo	9	0

Miembro inferior	Plexo lumbar	O	L4	Derecho	1	0
Miembro inferior	Plexo lumbar	O	L4	Derecho	2	0
Miembro inferior	Plexo lumbar	O	L4	Derecho	3	0
Miembro inferior	Plexo lumbar	O	L4	Derecho	4	0
Miembro inferior	Plexo lumbar	O	L4	Derecho	5	0
Miembro inferior	Plexo lumbar	O	L4	Derecho	6	0
Miembro inferior	Plexo lumbar	O	L4	Derecho	7	0
Miembro inferior	Plexo lumbar	O	L4	Derecho	8	0
Miembro inferior	Plexo lumbar	O	L4	Derecho	9	0
Miembro inferior	Plexo lumbar	O	L4	Izquierd o	1	0
Miembro inferior	Plexo lumbar	O	L4	Izquierd o	2	0
Miembro inferior	Plexo lumbar	O	L4	Izquierd o	3	0
Miembro inferior	Plexo lumbar	O	L4	Izquierd o	4	0
Miembro inferior	Plexo lumbar	O	L4	Izquierd o	5	0
Miembro inferior	Plexo lumbar	O	L4	Izquierd o	6	0
Miembro inferior	Plexo lumbar	O	L4	Izquierd o	7	0
Miembro inferior	Plexo lumbar	O	L4	Izquierd o	8	0
Miembro inferior	Plexo lumbar	O	L4	Izquierd o	9	0
Miembro inferior	Plexo lumbar	O	L5	Derecho	1	0
Miembro inferior	Plexo lumbar	O	L5	Derecho	2	0
Miembro inferior	Plexo lumbar	O	L5	Derecho	3	0
Miembro inferior	Plexo lumbar	O	L5	Derecho	4	0
Miembro inferior	Plexo lumbar	O	L5	Derecho	5	0
Miembro inferior	Plexo lumbar	O	L5	Derecho	6	0
Miembro inferior	Plexo lumbar	O	L5	Derecho	7	0
Miembro inferior	Plexo lumbar	O	L5	Derecho	8	0
Miembro inferior	Plexo lumbar	O	L5	Derecho	9	0



Miembro inferior	Plexo lumbar	O	L5	Izquierdo	1	0
Miembro inferior	Plexo lumbar	O	L5	Izquierdo	2	0
Miembro inferior	Plexo lumbar	O	L5	Izquierdo	3	0
Miembro inferior	Plexo lumbar	O	L5	Izquierdo	4	0
Miembro inferior	Plexo lumbar	O	L5	Izquierdo	5	0
Miembro inferior	Plexo lumbar	O	L5	Izquierdo	6	0
Miembro inferior	Plexo lumbar	O	L5	Izquierdo	7	0
Miembro inferior	Plexo lumbar	O	L5	Izquierdo	8	0
Miembro inferior	Plexo lumbar	O	L5	Izquierdo	9	0
Miembro inferior	Plexo lumbar	O	Obturatriz	Derecho	1	1
Miembro inferior	Plexo lumbar	O	Obturatriz	Derecho	2	1
Miembro inferior	Plexo lumbar	O	Obturatriz	Derecho	3	0
Miembro inferior	Plexo lumbar	O	Obturatriz	Derecho	4	0
Miembro inferior	Plexo lumbar	O	Obturatriz	Derecho	5	1
Miembro inferior	Plexo lumbar	O	Obturatriz	Derecho	6	1
Miembro inferior	Plexo lumbar	O	Obturatriz	Derecho	7	0
Miembro inferior	Plexo lumbar	O	Obturatriz	Derecho	8	1
Miembro inferior	Plexo lumbar	O	Obturatriz	Derecho	9	1
Miembro inferior	Plexo lumbar	O	Obturatriz	Izquierdo	1	1
Miembro inferior	Plexo lumbar	O	Obturatriz	Izquierdo	2	1
Miembro inferior	Plexo lumbar	O	Obturatriz	Izquierdo	3	0
Miembro inferior	Plexo lumbar	O	Obturatriz	Izquierdo	4	0
Miembro inferior	Plexo lumbar	O	Obturatriz	Izquierdo	5	1
Miembro inferior	Plexo lumbar	O	Obturatriz	Izquierdo	6	1
Miembro inferior	Plexo lumbar	O	Obturatriz	Izquierdo	7	1
Miembro inferior	Plexo lumbar	O	Obturatriz	Izquierdo	8	1
Miembro inferior	Plexo lumbar	O	Obturatriz	Izquierdo	9	1

Miembro inferior	Plexo lumbar	Troncos	Circunfleja ilíaca profunda	Derecho	1	0
Miembro inferior	Plexo lumbar	Troncos	Circunfleja ilíaca profunda	Derecho	2	0
Miembro inferior	Plexo lumbar	Troncos	Circunfleja ilíaca profunda	Derecho	3	0
Miembro inferior	Plexo lumbar	Troncos	Circunfleja ilíaca profunda	Derecho	4	0
Miembro inferior	Plexo lumbar	Troncos	Circunfleja ilíaca profunda	Derecho	5	0
Miembro inferior	Plexo lumbar	Troncos	Circunfleja ilíaca profunda	Derecho	6	0
Miembro inferior	Plexo lumbar	Troncos	Circunfleja ilíaca profunda	Derecho	7	0
Miembro inferior	Plexo lumbar	Troncos	Circunfleja ilíaca profunda	Derecho	8	0
Miembro inferior	Plexo lumbar	Troncos	Circunfleja ilíaca profunda	Derecho	9	0
Miembro inferior	Plexo lumbar	Troncos	Circunfleja ilíaca profunda	Izquierdo	1	0
Miembro inferior	Plexo lumbar	Troncos	Circunfleja ilíaca profunda	Izquierdo	2	0
Miembro inferior	Plexo lumbar	Troncos	Circunfleja ilíaca profunda	Izquierdo	3	0
Miembro inferior	Plexo lumbar	Troncos	Circunfleja ilíaca profunda	Izquierdo	4	0
Miembro inferior	Plexo lumbar	Troncos	Circunfleja ilíaca profunda	Izquierdo	5	0
Miembro inferior	Plexo lumbar	Troncos	Circunfleja ilíaca profunda	Izquierdo	6	0
Miembro inferior	Plexo lumbar	Troncos	Circunfleja ilíaca profunda	Izquierdo	7	0
Miembro inferior	Plexo lumbar	Troncos	Circunfleja ilíaca profunda	Izquierdo	8	0
Miembro inferior	Plexo lumbar	Troncos	Circunfleja ilíaca profunda	Izquierdo	9	0
Miembro inferior	Plexo lumbar	Troncos	Epigástrica inferior	Derecho	1	0
Miembro inferior	Plexo lumbar	Troncos	Epigástrica inferior	Derecho	2	0
Miembro inferior	Plexo lumbar	Troncos	Epigástrica inferior	Derecho	3	0
Miembro inferior	Plexo lumbar	Troncos	Epigástrica inferior	Derecho	4	0
Miembro inferior	Plexo lumbar	Troncos	Epigástrica inferior	Derecho	5	0
Miembro inferior	Plexo lumbar	Troncos	Epigástrica inferior	Derecho	6	0
Miembro inferior	Plexo lumbar	Troncos	Epigástrica inferior	Derecho	7	0
Miembro inferior	Plexo lumbar	Troncos	Epigástrica inferior	Derecho	8	0
Miembro inferior	Plexo lumbar	Troncos	Epigástrica inferior	Derecho	9	0

Miembro inferior	Plexo lumbar	Troncos	Epigástrica inferior	Izquierdo	1	0
Miembro inferior	Plexo lumbar	Troncos	Epigástrica inferior	Izquierdo	2	0
Miembro inferior	Plexo lumbar	Troncos	Epigástrica inferior	Izquierdo	3	0
Miembro inferior	Plexo lumbar	Troncos	Epigástrica inferior	Izquierdo	4	0
Miembro inferior	Plexo lumbar	Troncos	Epigástrica inferior	Izquierdo	5	0
Miembro inferior	Plexo lumbar	Troncos	Epigástrica inferior	Izquierdo	6	0
Miembro inferior	Plexo lumbar	Troncos	Epigástrica inferior	Izquierdo	7	0
Miembro inferior	Plexo lumbar	Troncos	Epigástrica inferior	Izquierdo	8	0
Miembro inferior	Plexo lumbar	Troncos	Epigástrica inferior	Izquierdo	9	0
Miembro inferior	Plexo lumbar	Troncos	Hipogástrica	Derecho	1	0
Miembro inferior	Plexo lumbar	Troncos	Hipogástrica	Derecho	2	0
Miembro inferior	Plexo lumbar	Troncos	Hipogástrica	Derecho	3	0
Miembro inferior	Plexo lumbar	Troncos	Hipogástrica	Derecho	4	0
Miembro inferior	Plexo lumbar	Troncos	Hipogástrica	Derecho	5	0
Miembro inferior	Plexo lumbar	Troncos	Hipogástrica	Derecho	6	0
Miembro inferior	Plexo lumbar	Troncos	Hipogástrica	Derecho	7	0
Miembro inferior	Plexo lumbar	Troncos	Hipogástrica	Derecho	8	0
Miembro inferior	Plexo lumbar	Troncos	Hipogástrica	Derecho	9	0
Miembro inferior	Plexo lumbar	Troncos	Hipogástrica	Izquierdo	1	0
Miembro inferior	Plexo lumbar	Troncos	Hipogástrica	Izquierdo	2	0
Miembro inferior	Plexo lumbar	Troncos	Hipogástrica	Izquierdo	3	0
Miembro inferior	Plexo lumbar	Troncos	Hipogástrica	Izquierdo	4	0
Miembro inferior	Plexo lumbar	Troncos	Hipogástrica	Izquierdo	5	0
Miembro inferior	Plexo lumbar	Troncos	Hipogástrica	Izquierdo	6	0
Miembro inferior	Plexo lumbar	Troncos	Hipogástrica	Izquierdo	7	0
Miembro inferior	Plexo lumbar	Troncos	Hipogástrica	Izquierdo	8	0
Miembro inferior	Plexo lumbar	Troncos	Hipogástrica	Izquierdo	9	0

Miembro inferior	Plexo lumbar	Troncos	Ilíaca externa	Derecho	1	0
Miembro inferior	Plexo lumbar	Troncos	Ilíaca externa	Derecho	2	0
Miembro inferior	Plexo lumbar	Troncos	Ilíaca externa	Derecho	3	0
Miembro inferior	Plexo lumbar	Troncos	Ilíaca externa	Derecho	4	0
Miembro inferior	Plexo lumbar	Troncos	Ilíaca externa	Derecho	5	0
Miembro inferior	Plexo lumbar	Troncos	Ilíaca externa	Derecho	6	0
Miembro inferior	Plexo lumbar	Troncos	Ilíaca externa	Derecho	7	0
Miembro inferior	Plexo lumbar	Troncos	Ilíaca externa	Derecho	8	0
Miembro inferior	Plexo lumbar	Troncos	Ilíaca externa	Derecho	9	0
Miembro inferior	Plexo lumbar	Troncos	Ilíaca externa	Izquierdo	1	0
Miembro inferior	Plexo lumbar	Troncos	Ilíaca externa	Izquierdo	2	0
Miembro inferior	Plexo lumbar	Troncos	Ilíaca externa	Izquierdo	3	0
Miembro inferior	Plexo lumbar	Troncos	Ilíaca externa	Izquierdo	4	0
Miembro inferior	Plexo lumbar	Troncos	Ilíaca externa	Izquierdo	5	0
Miembro inferior	Plexo lumbar	Troncos	Ilíaca externa	Izquierdo	6	0
Miembro inferior	Plexo lumbar	Troncos	Ilíaca externa	Izquierdo	7	0
Miembro inferior	Plexo lumbar	Troncos	Ilíaca externa	Izquierdo	8	0
Miembro inferior	Plexo lumbar	Troncos	Ilíaca externa	Izquierdo	9	0
Miembro inferior	Plexo lumbar	Troncos	Iliolumbar	Derecho	1	0
Miembro inferior	Plexo lumbar	Troncos	Iliolumbar	Derecho	2	0
Miembro inferior	Plexo lumbar	Troncos	Iliolumbar	Derecho	3	0
Miembro inferior	Plexo lumbar	Troncos	Iliolumbar	Derecho	4	0
Miembro inferior	Plexo lumbar	Troncos	Iliolumbar	Derecho	5	0
Miembro inferior	Plexo lumbar	Troncos	Iliolumbar	Derecho	6	0
Miembro inferior	Plexo lumbar	Troncos	Iliolumbar	Derecho	7	0
Miembro inferior	Plexo lumbar	Troncos	Iliolumbar	Derecho	8	0
Miembro inferior	Plexo lumbar	Troncos	Iliolumbar	Derecho	9	0

Miembro inferior	Plexo lumbar	Troncos	Iliolumbar	Izquierdo	1	0
Miembro inferior	Plexo lumbar	Troncos	Iliolumbar	Izquierdo	2	0
Miembro inferior	Plexo lumbar	Troncos	Iliolumbar	Izquierdo	3	0
Miembro inferior	Plexo lumbar	Troncos	Iliolumbar	Izquierdo	4	0
Miembro inferior	Plexo lumbar	Troncos	Iliolumbar	Izquierdo	5	0
Miembro inferior	Plexo lumbar	Troncos	Iliolumbar	Izquierdo	6	0
Miembro inferior	Plexo lumbar	Troncos	Iliolumbar	Izquierdo	7	0
Miembro inferior	Plexo lumbar	Troncos	Iliolumbar	Izquierdo	8	0
Miembro inferior	Plexo lumbar	Troncos	Iliolumbar	Izquierdo	9	0
Miembro inferior	Plexo lumbar	Troncos	L 1	Derecho	1	0
Miembro inferior	Plexo lumbar	Troncos	L 1	Derecho	2	0
Miembro inferior	Plexo lumbar	Troncos	L 1	Derecho	3	0
Miembro inferior	Plexo lumbar	Troncos	L 1	Derecho	4	0
Miembro inferior	Plexo lumbar	Troncos	L 1	Derecho	5	0
Miembro inferior	Plexo lumbar	Troncos	L 1	Derecho	6	0
Miembro inferior	Plexo lumbar	Troncos	L 1	Derecho	7	0
Miembro inferior	Plexo lumbar	Troncos	L 1	Derecho	8	0
Miembro inferior	Plexo lumbar	Troncos	L 1	Derecho	9	0
Miembro inferior	Plexo lumbar	Troncos	L 1	Izquierdo	1	0
Miembro inferior	Plexo lumbar	Troncos	L 1	Izquierdo	2	0
Miembro inferior	Plexo lumbar	Troncos	L 1	Izquierdo	3	0
Miembro inferior	Plexo lumbar	Troncos	L 1	Izquierdo	4	0
Miembro inferior	Plexo lumbar	Troncos	L 1	Izquierdo	5	0
Miembro inferior	Plexo lumbar	Troncos	L 1	Izquierdo	6	0
Miembro inferior	Plexo lumbar	Troncos	L 1	Izquierdo	7	0
Miembro inferior	Plexo lumbar	Troncos	L 1	Izquierdo	8	0
Miembro inferior	Plexo lumbar	Troncos	L 1	Izquierdo	9	0

Miembro inferior	Plexo lumbar	Troncos	L 1-2	Derecho	1	0
Miembro inferior	Plexo lumbar	Troncos	L 1-2	Derecho	2	0
Miembro inferior	Plexo lumbar	Troncos	L 1-2	Derecho	3	0
Miembro inferior	Plexo lumbar	Troncos	L 1-2	Derecho	4	0
Miembro inferior	Plexo lumbar	Troncos	L 1-2	Derecho	5	0
Miembro inferior	Plexo lumbar	Troncos	L 1-2	Derecho	6	0
Miembro inferior	Plexo lumbar	Troncos	L 1-2	Derecho	7	0
Miembro inferior	Plexo lumbar	Troncos	L 1-2	Derecho	8	0
Miembro inferior	Plexo lumbar	Troncos	L 1-2	Derecho	9	0
Miembro inferior	Plexo lumbar	Troncos	L 1-2	Izquierdo	1	0
Miembro inferior	Plexo lumbar	Troncos	L 1-2	Izquierdo	2	0
Miembro inferior	Plexo lumbar	Troncos	L 1-2	Izquierdo	3	0
Miembro inferior	Plexo lumbar	Troncos	L 1-2	Izquierdo	4	0
Miembro inferior	Plexo lumbar	Troncos	L 1-2	Izquierdo	5	0
Miembro inferior	Plexo lumbar	Troncos	L 1-2	Izquierdo	6	0
Miembro inferior	Plexo lumbar	Troncos	L 1-2	Izquierdo	7	0
Miembro inferior	Plexo lumbar	Troncos	L 1-2	Izquierdo	8	0
Miembro inferior	Plexo lumbar	Troncos	L 1-2	Izquierdo	9	0
Miembro inferior	Plexo lumbar	Troncos	L 1-5	Derecho	1	1
Miembro inferior	Plexo lumbar	Troncos	L 1-5	Derecho	2	1
Miembro inferior	Plexo lumbar	Troncos	L 1-5	Derecho	3	0
Miembro inferior	Plexo lumbar	Troncos	L 1-5	Derecho	4	0
Miembro inferior	Plexo lumbar	Troncos	L 1-5	Derecho	5	1
Miembro inferior	Plexo lumbar	Troncos	L 1-5	Derecho	6	1
Miembro inferior	Plexo lumbar	Troncos	L 1-5	Derecho	7	0
Miembro inferior	Plexo lumbar	Troncos	L 1-5	Derecho	8	0
Miembro inferior	Plexo lumbar	Troncos	L 1-5	Derecho	9	1

Miembro inferior	Plexo lumbar	Troncos	L 1-5	Izquierdo	1	0
Miembro inferior	Plexo lumbar	Troncos	L 1-5	Izquierdo	2	1
Miembro inferior	Plexo lumbar	Troncos	L 1-5	Izquierdo	3	0
Miembro inferior	Plexo lumbar	Troncos	L 1-5	Izquierdo	4	0
Miembro inferior	Plexo lumbar	Troncos	L 1-5	Izquierdo	5	1
Miembro inferior	Plexo lumbar	Troncos	L 1-5	Izquierdo	6	1
Miembro inferior	Plexo lumbar	Troncos	L 1-5	Izquierdo	7	1
Miembro inferior	Plexo lumbar	Troncos	L 1-5	Izquierdo	8	0
Miembro inferior	Plexo lumbar	Troncos	L 1-5	Izquierdo	9	1
Miembro inferior	Plexo lumbar	Troncos	L 2-5	Derecho	1	0
Miembro inferior	Plexo lumbar	Troncos	L 2-5	Derecho	2	0
Miembro inferior	Plexo lumbar	Troncos	L 2-5	Derecho	3	1
Miembro inferior	Plexo lumbar	Troncos	L 2-5	Derecho	4	1
Miembro inferior	Plexo lumbar	Troncos	L 2-5	Derecho	5	0
Miembro inferior	Plexo lumbar	Troncos	L 2-5	Derecho	6	0
Miembro inferior	Plexo lumbar	Troncos	L 2-5	Derecho	7	1
Miembro inferior	Plexo lumbar	Troncos	L 2-5	Derecho	8	1
Miembro inferior	Plexo lumbar	Troncos	L 2-5	Derecho	9	0
Miembro inferior	Plexo lumbar	Troncos	L 2-5	Izquierdo	1	1
Miembro inferior	Plexo lumbar	Troncos	L 2-5	Izquierdo	2	1
Miembro inferior	Plexo lumbar	Troncos	L 2-5	Izquierdo	3	1
Miembro inferior	Plexo lumbar	Troncos	L 2-5	Izquierdo	4	1
Miembro inferior	Plexo lumbar	Troncos	L 2-5	Izquierdo	5	0
Miembro inferior	Plexo lumbar	Troncos	L 2-5	Izquierdo	6	0
Miembro inferior	Plexo lumbar	Troncos	L 2-5	Izquierdo	7	0
Miembro inferior	Plexo lumbar	Troncos	L 2-5	Izquierdo	8	1
Miembro inferior	Plexo lumbar	Troncos	L 2-5	Izquierdo	9	0

Miembro inferior	Plexo lumbar	Troncos	L 3-4	Derecho	1	0
Miembro inferior	Plexo lumbar	Troncos	L 3-4	Derecho	2	0
Miembro inferior	Plexo lumbar	Troncos	L 3-4	Derecho	3	0
Miembro inferior	Plexo lumbar	Troncos	L 3-4	Derecho	4	0
Miembro inferior	Plexo lumbar	Troncos	L 3-4	Derecho	5	0
Miembro inferior	Plexo lumbar	Troncos	L 3-4	Derecho	6	0
Miembro inferior	Plexo lumbar	Troncos	L 3-4	Derecho	7	0
Miembro inferior	Plexo lumbar	Troncos	L 3-4	Derecho	8	0
Miembro inferior	Plexo lumbar	Troncos	L 3-4	Derecho	9	0
Miembro inferior	Plexo lumbar	Troncos	L 3-4	Izquierd o	1	0
Miembro inferior	Plexo lumbar	Troncos	L 3-4	Izquierd o	2	0
Miembro inferior	Plexo lumbar	Troncos	L 3-4	Izquierd o	3	0
Miembro inferior	Plexo lumbar	Troncos	L 3-4	Izquierd o	4	0
Miembro inferior	Plexo lumbar	Troncos	L 3-4	Izquierd o	5	0
Miembro inferior	Plexo lumbar	Troncos	L 3-4	Izquierd o	6	0
Miembro inferior	Plexo lumbar	Troncos	L 3-4	Izquierd o	7	0
Miembro inferior	Plexo lumbar	Troncos	L 3-4	Izquierd o	8	0
Miembro inferior	Plexo lumbar	Troncos	L 3-4	Izquierd o	9	0
Miembro inferior	Plexo lumbar	Troncos	L2	Derecho	1	0
Miembro inferior	Plexo lumbar	Troncos	L2	Derecho	2	0
Miembro inferior	Plexo lumbar	Troncos	L2	Derecho	3	0
Miembro inferior	Plexo lumbar	Troncos	L2	Derecho	4	0
Miembro inferior	Plexo lumbar	Troncos	L2	Derecho	5	0
Miembro inferior	Plexo lumbar	Troncos	L2	Derecho	6	0
Miembro inferior	Plexo lumbar	Troncos	L2	Derecho	7	0
Miembro inferior	Plexo lumbar	Troncos	L2	Derecho	8	0
Miembro inferior	Plexo lumbar	Troncos	L2	Derecho	9	0



Miembro inferior	Plexo lumbar	Troncos	L2	Izquierdo	1	0
Miembro inferior	Plexo lumbar	Troncos	L2	Izquierdo	2	0
Miembro inferior	Plexo lumbar	Troncos	L2	Izquierdo	3	0
Miembro inferior	Plexo lumbar	Troncos	L2	Izquierdo	4	0
Miembro inferior	Plexo lumbar	Troncos	L2	Izquierdo	5	0
Miembro inferior	Plexo lumbar	Troncos	L2	Izquierdo	6	0
Miembro inferior	Plexo lumbar	Troncos	L2	Izquierdo	7	0
Miembro inferior	Plexo lumbar	Troncos	L2	Izquierdo	8	0
Miembro inferior	Plexo lumbar	Troncos	L2	Izquierdo	9	0
Miembro inferior	Plexo lumbar	Troncos	L3	Derecho	1	0
Miembro inferior	Plexo lumbar	Troncos	L3	Derecho	2	0
Miembro inferior	Plexo lumbar	Troncos	L3	Derecho	3	0
Miembro inferior	Plexo lumbar	Troncos	L3	Derecho	4	0
Miembro inferior	Plexo lumbar	Troncos	L3	Derecho	5	0
Miembro inferior	Plexo lumbar	Troncos	L3	Derecho	6	0
Miembro inferior	Plexo lumbar	Troncos	L3	Derecho	7	0
Miembro inferior	Plexo lumbar	Troncos	L3	Derecho	8	0
Miembro inferior	Plexo lumbar	Troncos	L3	Derecho	9	0
Miembro inferior	Plexo lumbar	Troncos	L3	Izquierdo	1	0
Miembro inferior	Plexo lumbar	Troncos	L3	Izquierdo	2	0
Miembro inferior	Plexo lumbar	Troncos	L3	Izquierdo	3	0
Miembro inferior	Plexo lumbar	Troncos	L3	Izquierdo	4	0
Miembro inferior	Plexo lumbar	Troncos	L3	Izquierdo	5	0
Miembro inferior	Plexo lumbar	Troncos	L3	Izquierdo	6	0
Miembro inferior	Plexo lumbar	Troncos	L3	Izquierdo	7	0
Miembro inferior	Plexo lumbar	Troncos	L3	Izquierdo	8	0
Miembro inferior	Plexo lumbar	Troncos	L3	Izquierdo	9	0

Miembro inferior	Plexo lumbar	Troncos	L4	Derecho	1	0
Miembro inferior	Plexo lumbar	Troncos	L4	Derecho	2	0
Miembro inferior	Plexo lumbar	Troncos	L4	Derecho	3	0
Miembro inferior	Plexo lumbar	Troncos	L4	Derecho	4	0
Miembro inferior	Plexo lumbar	Troncos	L4	Derecho	5	0
Miembro inferior	Plexo lumbar	Troncos	L4	Derecho	6	0
Miembro inferior	Plexo lumbar	Troncos	L4	Derecho	7	0
Miembro inferior	Plexo lumbar	Troncos	L4	Derecho	8	0
Miembro inferior	Plexo lumbar	Troncos	L4	Derecho	9	0
Miembro inferior	Plexo lumbar	Troncos	L4	Izquierdo	1	0
Miembro inferior	Plexo lumbar	Troncos	L4	Izquierdo	2	0
Miembro inferior	Plexo lumbar	Troncos	L4	Izquierdo	3	0
Miembro inferior	Plexo lumbar	Troncos	L4	Izquierdo	4	0
Miembro inferior	Plexo lumbar	Troncos	L4	Izquierdo	5	0
Miembro inferior	Plexo lumbar	Troncos	L4	Izquierdo	6	0
Miembro inferior	Plexo lumbar	Troncos	L4	Izquierdo	7	0
Miembro inferior	Plexo lumbar	Troncos	L4	Izquierdo	8	0
Miembro inferior	Plexo lumbar	Troncos	L4	Izquierdo	9	0
Miembro inferior	Plexo lumbar	Troncos	L5	Derecho	1	0
Miembro inferior	Plexo lumbar	Troncos	L5	Derecho	2	0
Miembro inferior	Plexo lumbar	Troncos	L5	Derecho	3	0
Miembro inferior	Plexo lumbar	Troncos	L5	Derecho	4	0
Miembro inferior	Plexo lumbar	Troncos	L5	Derecho	5	0
Miembro inferior	Plexo lumbar	Troncos	L5	Derecho	6	0
Miembro inferior	Plexo lumbar	Troncos	L5	Derecho	7	0
Miembro inferior	Plexo lumbar	Troncos	L5	Derecho	8	0
Miembro inferior	Plexo lumbar	Troncos	L5	Derecho	9	0

Miembro inferior	Plexo lumbar	Troncos	L5	Izquierdo	1	0
Miembro inferior	Plexo lumbar	Troncos	L5	Izquierdo	2	0
Miembro inferior	Plexo lumbar	Troncos	L5	Izquierdo	3	0
Miembro inferior	Plexo lumbar	Troncos	L5	Izquierdo	4	0
Miembro inferior	Plexo lumbar	Troncos	L5	Izquierdo	5	0
Miembro inferior	Plexo lumbar	Troncos	L5	Izquierdo	6	0
Miembro inferior	Plexo lumbar	Troncos	L5	Izquierdo	7	0
Miembro inferior	Plexo lumbar	Troncos	L5	Izquierdo	8	0
Miembro inferior	Plexo lumbar	Troncos	L5	Izquierdo	9	0
Miembro inferior	Plexo lumbar	Troncos	Obturatriz	Derecho	1	0
Miembro inferior	Plexo lumbar	Troncos	Obturatriz	Derecho	2	0
Miembro inferior	Plexo lumbar	Troncos	Obturatriz	Derecho	3	0
Miembro inferior	Plexo lumbar	Troncos	Obturatriz	Derecho	4	0
Miembro inferior	Plexo lumbar	Troncos	Obturatriz	Derecho	5	0
Miembro inferior	Plexo lumbar	Troncos	Obturatriz	Derecho	6	0
Miembro inferior	Plexo lumbar	Troncos	Obturatriz	Derecho	7	0
Miembro inferior	Plexo lumbar	Troncos	Obturatriz	Derecho	8	0
Miembro inferior	Plexo lumbar	Troncos	Obturatriz	Derecho	9	0
Miembro inferior	Plexo lumbar	Troncos	Obturatriz	Izquierdo	1	0
Miembro inferior	Plexo lumbar	Troncos	Obturatriz	Izquierdo	2	0
Miembro inferior	Plexo lumbar	Troncos	Obturatriz	Izquierdo	3	0
Miembro inferior	Plexo lumbar	Troncos	Obturatriz	Izquierdo	4	0
Miembro inferior	Plexo lumbar	Troncos	Obturatriz	Izquierdo	5	0
Miembro inferior	Plexo lumbar	Troncos	Obturatriz	Izquierdo	6	0
Miembro inferior	Plexo lumbar	Troncos	Obturatriz	Izquierdo	7	0
Miembro inferior	Plexo lumbar	Troncos	Obturatriz	Izquierdo	8	0
Miembro inferior	Plexo lumbar	Troncos	Obturatriz	Izquierdo	9	0

Miembro inferior	Plexo sacro	Región Pélvica	glútea superior	Derecho	1	1
Miembro inferior	Plexo sacro	Región Pélvica	glútea superior	Derecho	2	1
Miembro inferior	Plexo sacro	Región Pélvica	glútea superior	Derecho	3	1
Miembro inferior	Plexo sacro	Región Pélvica	glútea superior	Derecho	4	1
Miembro inferior	Plexo sacro	Región Pélvica	glútea superior	Derecho	5	1
Miembro inferior	Plexo sacro	Región Pélvica	glútea superior	Derecho	6	1
Miembro inferior	Plexo sacro	Región Pélvica	glútea superior	Derecho	7	1
Miembro inferior	Plexo sacro	Región Pélvica	glútea superior	Derecho	8	1
Miembro inferior	Plexo sacro	Región Pélvica	glútea superior	Derecho	9	1
Miembro inferior	Plexo sacro	Región Pélvica	glútea superior	Derecho	10	1
Miembro inferior	Plexo sacro	Región Pélvica	glútea superior	Izquierdo	1	0
Miembro inferior	Plexo sacro	Región Pélvica	glútea superior	Izquierdo	2	0
Miembro inferior	Plexo sacro	Región Pélvica	glútea superior	Izquierdo	3	0
Miembro inferior	Plexo sacro	Región Pélvica	glútea superior	Izquierdo	4	0
Miembro inferior	Plexo sacro	Región Pélvica	glútea superior	Izquierdo	5	0
Miembro inferior	Plexo sacro	Región Pélvica	glútea superior	Izquierdo	6	0
Miembro inferior	Plexo sacro	Región Pélvica	glútea superior	Izquierdo	7	0
Miembro inferior	Plexo sacro	Región Pélvica	glútea superior	Izquierdo	8	1
Miembro inferior	Plexo sacro	Región Pélvica	glútea superior	Izquierdo	9	1
Miembro inferior	Plexo sacro	Región Pélvica	glútea superior	Izquierdo	10	0
Miembro inferior	Plexo sacro	Región Pélvica	Sacra lateral inferior	Derecho	1	0
Miembro inferior	Plexo sacro	Región Pélvica	Sacra lateral inferior	Derecho	2	0
Miembro inferior	Plexo sacro	Región Pélvica	Sacra lateral inferior	Derecho	3	0
Miembro inferior	Plexo sacro	Región Pélvica	Sacra lateral inferior	Derecho	4	0
Miembro inferior	Plexo sacro	Región Pélvica	Sacra lateral inferior	Derecho	5	0
Miembro inferior	Plexo sacro	Región Pélvica	Sacra lateral inferior	Derecho	6	0
Miembro inferior	Plexo sacro	Región Pélvica	Sacra lateral inferior	Derecho	7	0

Miembro inferior	Plexo sacro	Región Pélvica	Sacra lateral inferior	Derecho	8	0
Miembro inferior	Plexo sacro	Región Pélvica	Sacra lateral inferior	Derecho	9	0
Miembro inferior	Plexo sacro	Región Pélvica	Sacra lateral inferior	Derecho	10	1
Miembro inferior	Plexo sacro	Región Pélvica	Sacra lateral inferior	Izquierdo	1	0
Miembro inferior	Plexo sacro	Región Pélvica	Sacra lateral inferior	Izquierdo	2	0
Miembro inferior	Plexo sacro	Región Pélvica	Sacra lateral inferior	Izquierdo	3	0
Miembro inferior	Plexo sacro	Región Pélvica	Sacra lateral inferior	Izquierdo	4	1
Miembro inferior	Plexo sacro	Región Pélvica	Sacra lateral inferior	Izquierdo	5	0
Miembro inferior	Plexo sacro	Región Pélvica	Sacra lateral inferior	Izquierdo	6	1
Miembro inferior	Plexo sacro	Región Pélvica	Sacra lateral inferior	Izquierdo	7	1
Miembro inferior	Plexo sacro	Región Pélvica	Sacra lateral inferior	Izquierdo	8	1
Miembro inferior	Plexo sacro	Región Pélvica	Sacra lateral inferior	Izquierdo	9	1
Miembro inferior	Plexo sacro	Región Pélvica	Sacra lateral inferior	Izquierdo	10	0
Miembro inferior	Plexo sacro	Región Pélvica	Sacra lateral superior	Derecho	1	2
Miembro inferior	Plexo sacro	Región Pélvica	Sacra lateral superior	Derecho	2	1
Miembro inferior	Plexo sacro	Región Pélvica	Sacra lateral superior	Derecho	3	2
Miembro inferior	Plexo sacro	Región Pélvica	Sacra lateral superior	Derecho	4	3
Miembro inferior	Plexo sacro	Región Pélvica	Sacra lateral superior	Derecho	5	2
Miembro inferior	Plexo sacro	Región Pélvica	Sacra lateral superior	Derecho	6	1
Miembro inferior	Plexo sacro	Región Pélvica	Sacra lateral superior	Derecho	7	3
Miembro inferior	Plexo sacro	Región Pélvica	Sacra lateral superior	Derecho	8	1
Miembro inferior	Plexo sacro	Región Pélvica	Sacra lateral superior	Derecho	9	3
Miembro inferior	Plexo sacro	Región Pélvica	Sacra lateral superior	Derecho	10	2
Miembro inferior	Plexo sacro	Región Pélvica	Sacra lateral superior	Izquierdo	1	1
Miembro inferior	Plexo sacro	Región Pélvica	Sacra lateral superior	Izquierdo	2	1
Miembro inferior	Plexo sacro	Región Pélvica	Sacra lateral superior	Izquierdo	3	1
Miembro inferior	Plexo sacro	Región Pélvica	Sacra lateral superior	Izquierdo	4	1

Miembro inferior	Plexo sacro	Región Pélvica	Sacra lateral superior	Izquierdo	5	1
Miembro inferior	Plexo sacro	Región Pélvica	Sacra lateral superior	Izquierdo	6	1
Miembro inferior	Plexo sacro	Región Pélvica	Sacra lateral superior	Izquierdo	7	0
Miembro inferior	Plexo sacro	Región Pélvica	Sacra lateral superior	Izquierdo	8	1
Miembro inferior	Plexo sacro	Región Pélvica	Sacra lateral superior	Izquierdo	9	0
Miembro inferior	Plexo sacro	Región Pélvica	Sacra lateral superior	Izquierdo	10	1
Miembro inferior	Tibial	Región poplíteo	Articulares	Derecho	1	1
Miembro inferior	Tibial	Región poplíteo	Articulares	Derecho	2	0
Miembro inferior	Tibial	Región poplíteo	Articulares	Derecho	3	0
Miembro inferior	Tibial	Región poplíteo	Articulares	Derecho	4	0
Miembro inferior	Tibial	Región poplíteo	Articulares	Derecho	5	0
Miembro inferior	Tibial	Región poplíteo	Articulares	Derecho	6	0
Miembro inferior	Tibial	Región poplíteo	Articulares	Derecho	7	0
Miembro inferior	Tibial	Región poplíteo	Articulares	Izquierdo	1	0
Miembro inferior	Tibial	Región poplíteo	Articulares	Izquierdo	2	0
Miembro inferior	Tibial	Región poplíteo	Articulares	Izquierdo	3	1
Miembro inferior	Tibial	Región poplíteo	Articulares	Izquierdo	4	1
Miembro inferior	Tibial	Región poplíteo	Articulares	Izquierdo	5	1
Miembro inferior	Tibial	Región poplíteo	Articulares	Izquierdo	6	1
Miembro inferior	Tibial	Región poplíteo	Articulares	Izquierdo	7	0
Miembro inferior	Tibial	Región poplíteo	Musculares	Derecho	1	0
Miembro inferior	Tibial	Región poplíteo	Musculares	Derecho	2	0
Miembro inferior	Tibial	Región poplíteo	Musculares	Derecho	3	0
Miembro inferior	Tibial	Región poplíteo	Musculares	Derecho	4	0
Miembro inferior	Tibial	Región poplíteo	Musculares	Derecho	5	0
Miembro inferior	Tibial	Región poplíteo	Musculares	Derecho	6	0
Miembro inferior	Tibial	Región poplíteo	Musculares	Derecho	7	0

Miembro inferior	Tibial	Región poplítea	Musculares	Izquierdo	1	1
Miembro inferior	Tibial	Región poplítea	Musculares	Izquierdo	2	1
Miembro inferior	Tibial	Región poplítea	Musculares	Izquierdo	3	1
Miembro inferior	Tibial	Región poplítea	Musculares	Izquierdo	4	0
Miembro inferior	Tibial	Región poplítea	Musculares	Izquierdo	5	1
Miembro inferior	Tibial	Región poplítea	Musculares	Izquierdo	6	1
Miembro inferior	Tibial	Región poplítea	Musculares	Izquierdo	7	1
Miembro inferior	Tibial	Región poplítea	Poplítea	Derecho	1	2
Miembro inferior	Tibial	Región poplítea	Poplítea	Derecho	2	2
Miembro inferior	Tibial	Región poplítea	Poplítea	Derecho	3	1
Miembro inferior	Tibial	Región poplítea	Poplítea	Derecho	4	2
Miembro inferior	Tibial	Región poplítea	Poplítea	Derecho	5	1
Miembro inferior	Tibial	Región poplítea	Poplítea	Derecho	6	1
Miembro inferior	Tibial	Región poplítea	Poplítea	Derecho	7	2
Miembro inferior	Tibial	Región poplítea	Poplítea	Izquierdo	1	0
Miembro inferior	Tibial	Región poplítea	Poplítea	Izquierdo	2	2
Miembro inferior	Tibial	Región poplítea	Poplítea	Izquierdo	3	0
Miembro inferior	Tibial	Región poplítea	Poplítea	Izquierdo	4	1
Miembro inferior	Tibial	Región poplítea	Poplítea	Izquierdo	5	1
Miembro inferior	Tibial	Región poplítea	Poplítea	Izquierdo	6	0
Miembro inferior	Tibial	Región poplítea	Poplítea	Izquierdo	7	2
Miembro inferior	Tibial	Región poplítea	Tibial posterior	Derecho	1	0
Miembro inferior	Tibial	Región poplítea	Tibial posterior	Derecho	2	0
Miembro inferior	Tibial	Región poplítea	Tibial posterior	Derecho	3	0
Miembro inferior	Tibial	Región poplítea	Tibial posterior	Derecho	4	1
Miembro inferior	Tibial	Región poplítea	Tibial posterior	Derecho	5	0
Miembro inferior	Tibial	Región poplítea	Tibial posterior	Derecho	6	0

Miembro inferior	Tibial	Región poplítea	Tibial posterior	Derecho	7	0
Miembro inferior	Tibial	Región poplítea	Tibial posterior	Izquierdo	1	0
Miembro inferior	Tibial	Región poplítea	Tibial posterior	Izquierdo	2	0
Miembro inferior	Tibial	Región poplítea	Tibial posterior	Izquierdo	3	0
Miembro inferior	Tibial	Región poplítea	Tibial posterior	Izquierdo	4	0
Miembro inferior	Tibial	Región poplítea	Tibial posterior	Izquierdo	5	0
Miembro inferior	Tibial	Región poplítea	Tibial posterior	Izquierdo	6	0
Miembro inferior	Tibial	Región poplítea	Tibial posterior	Izquierdo	7	0
Miembro inferior	Tibial posterior	Tercio inferior región dorsal pierna	Peronea	Derecho	1	0
Miembro inferior	Tibial posterior	Tercio inferior región dorsal pierna	Peronea	Derecho	2	0
Miembro inferior	Tibial posterior	Tercio inferior región dorsal pierna	Peronea	Derecho	3	0
Miembro inferior	Tibial posterior	Tercio inferior región dorsal pierna	Peronea	Derecho	4	0
Miembro inferior	Tibial posterior	Tercio inferior región dorsal pierna	Peronea	Derecho	5	0
Miembro inferior	Tibial posterior	Tercio inferior región dorsal pierna	Peronea	Derecho	6	0
Miembro inferior	Tibial posterior	Tercio inferior región dorsal pierna	Peronea	Derecho	7	0
Miembro inferior	Tibial posterior	Tercio inferior región dorsal pierna	Peronea	Izquierdo	1	0
Miembro inferior	Tibial posterior	Tercio inferior región dorsal pierna	Peronea	Izquierdo	2	0
Miembro inferior	Tibial posterior	Tercio inferior región dorsal pierna	Peronea	Izquierdo	3	0
Miembro inferior	Tibial posterior	Tercio inferior región dorsal pierna	Peronea	Izquierdo	4	0
Miembro inferior	Tibial posterior	Tercio inferior región dorsal pierna	Peronea	Izquierdo	5	0
Miembro inferior	Tibial posterior	Tercio inferior región dorsal pierna	Peronea	Izquierdo	6	0
Miembro inferior	Tibial posterior	Tercio inferior región dorsal pierna	Peronea	Izquierdo	7	0
Miembro inferior	Tibial posterior	Tercio inferior región dorsal pierna	Tibial posterior	Derecho	1	1
Miembro inferior	Tibial posterior	Tercio inferior región dorsal pierna	Tibial posterior	Derecho	2	1
Miembro inferior	Tibial posterior	Tercio inferior región dorsal pierna	Tibial posterior	Derecho	3	1
Miembro inferior	Tibial posterior	Tercio inferior región dorsal pierna	Tibial posterior	Derecho	4	1
Miembro inferior	Tibial posterior	Tercio inferior región dorsal pierna	Tibial posterior	Derecho	5	1



Miembro inferior	Tibial posterior	Tercio inferior región dorsal pierna	Tibial posterior	Derecho	6	1
Miembro inferior	Tibial posterior	Tercio inferior región dorsal pierna	Tibial posterior	Derecho	7	1
Miembro inferior	Tibial posterior	Tercio inferior región dorsal pierna	Tibial posterior	Izquierdo	1	1
Miembro inferior	Tibial posterior	Tercio inferior región dorsal pierna	Tibial posterior	Izquierdo	2	1
Miembro inferior	Tibial posterior	Tercio inferior región dorsal pierna	Tibial posterior	Izquierdo	3	1
Miembro inferior	Tibial posterior	Tercio inferior región dorsal pierna	Tibial posterior	Izquierdo	4	1
Miembro inferior	Tibial posterior	Tercio inferior región dorsal pierna	Tibial posterior	Izquierdo	5	1
Miembro inferior	Tibial posterior	Tercio inferior región dorsal pierna	Tibial posterior	Izquierdo	6	1
Miembro inferior	Tibial posterior	Tercio inferior región dorsal pierna	Tibial posterior	Izquierdo	7	1
Miembro inferior	Tibial posterior	Tercio medio región dorsal pierna	Peronea	Derecho	1	0
Miembro inferior	Tibial posterior	Tercio medio región dorsal pierna	Peronea	Derecho	2	0
Miembro inferior	Tibial posterior	Tercio medio región dorsal pierna	Peronea	Derecho	3	0
Miembro inferior	Tibial posterior	Tercio medio región dorsal pierna	Peronea	Derecho	4	0
Miembro inferior	Tibial posterior	Tercio medio región dorsal pierna	Peronea	Derecho	5	0
Miembro inferior	Tibial posterior	Tercio medio región dorsal pierna	Peronea	Derecho	6	0
Miembro inferior	Tibial posterior	Tercio medio región dorsal pierna	Peronea	Derecho	7	0
Miembro inferior	Tibial posterior	Tercio medio región dorsal pierna	Peronea	Izquierdo	1	1
Miembro inferior	Tibial posterior	Tercio medio región dorsal pierna	Peronea	Izquierdo	2	0
Miembro inferior	Tibial posterior	Tercio medio región dorsal pierna	Peronea	Izquierdo	3	0
Miembro inferior	Tibial posterior	Tercio medio región dorsal pierna	Peronea	Izquierdo	4	0
Miembro inferior	Tibial posterior	Tercio medio región dorsal pierna	Peronea	Izquierdo	5	0
Miembro inferior	Tibial posterior	Tercio medio región dorsal pierna	Peronea	Izquierdo	6	1
Miembro inferior	Tibial posterior	Tercio medio región dorsal pierna	Peronea	Izquierdo	7	0
Miembro inferior	Tibial posterior	Tercio medio región dorsal pierna	Recurrente peronea anterior	Derecho	1	0
Miembro inferior	Tibial posterior	Tercio medio región dorsal pierna	Recurrente peronea anterior	Derecho	2	0
Miembro inferior	Tibial posterior	Tercio medio región dorsal pierna	Recurrente peronea anterior	Derecho	3	0
Miembro inferior	Tibial posterior	Tercio medio región dorsal pierna	Recurrente peronea anterior	Derecho	4	0

Miembro inferior	Tibial posterior	Tercio medio región dorsal pierna	Recurrente peronea anterior	Derecho	5	0
Miembro inferior	Tibial posterior	Tercio medio región dorsal pierna	Recurrente peronea anterior	Derecho	6	0
Miembro inferior	Tibial posterior	Tercio medio región dorsal pierna	Recurrente peronea anterior	Derecho	7	0
Miembro inferior	Tibial posterior	Tercio medio región dorsal pierna	Recurrente peronea anterior	Izquierd o	1	0
Miembro inferior	Tibial posterior	Tercio medio región dorsal pierna	Recurrente peronea anterior	Izquierd o	2	0
Miembro inferior	Tibial posterior	Tercio medio región dorsal pierna	Recurrente peronea anterior	Izquierd o	3	0
Miembro inferior	Tibial posterior	Tercio medio región dorsal pierna	Recurrente peronea anterior	Izquierd o	4	0
Miembro inferior	Tibial posterior	Tercio medio región dorsal pierna	Recurrente peronea anterior	Izquierd o	5	0
Miembro inferior	Tibial posterior	Tercio medio región dorsal pierna	Recurrente peronea anterior	Izquierd o	6	0
Miembro inferior	Tibial posterior	Tercio medio región dorsal pierna	Recurrente peronea anterior	Izquierd o	7	0
Miembro inferior	Tibial posterior	Tercio medio región dorsal pierna	Tibial posterior	Derecho	1	1
Miembro inferior	Tibial posterior	Tercio medio región dorsal pierna	Tibial posterior	Derecho	2	1
Miembro inferior	Tibial posterior	Tercio medio región dorsal pierna	Tibial posterior	Derecho	3	1
Miembro inferior	Tibial posterior	Tercio medio región dorsal pierna	Tibial posterior	Derecho	4	3
Miembro inferior	Tibial posterior	Tercio medio región dorsal pierna	Tibial posterior	Derecho	5	1
Miembro inferior	Tibial posterior	Tercio medio región dorsal pierna	Tibial posterior	Derecho	6	1
Miembro inferior	Tibial posterior	Tercio medio región dorsal pierna	Tibial posterior	Derecho	7	1
Miembro inferior	Tibial posterior	Tercio medio región dorsal pierna	Tibial posterior	Izquierd o	1	1
Miembro inferior	Tibial posterior	Tercio medio región dorsal pierna	Tibial posterior	Izquierd o	2	1
Miembro inferior	Tibial posterior	Tercio medio región dorsal pierna	Tibial posterior	Izquierd o	3	1
Miembro inferior	Tibial posterior	Tercio medio región dorsal pierna	Tibial posterior	Izquierd o	4	1
Miembro inferior	Tibial posterior	Tercio medio región dorsal pierna	Tibial posterior	Izquierd o	5	1
Miembro inferior	Tibial posterior	Tercio medio región dorsal pierna	Tibial posterior	Izquierd o	6	1
Miembro inferior	Tibial posterior	Tercio medio región dorsal pierna	Tibial posterior	Izquierd o	7	1
Miembro inferior	Tibial posterior	Tercio medio región dorsal pierna	Tronco tibioperoneo	Derecho	1	0
Miembro inferior	Tibial posterior	Tercio medio región dorsal pierna	Tronco tibioperoneo	Derecho	2	0
Miembro inferior	Tibial posterior	Tercio medio región dorsal pierna	Tronco tibioperoneo	Derecho	3	0

Miembro inferior	Tibial posterior	Tercio medio región dorsal pierna	Tronco tibioperoneo	Derecho	4	0
Miembro inferior	Tibial posterior	Tercio medio región dorsal pierna	Tronco tibioperoneo	Derecho	5	0
Miembro inferior	Tibial posterior	Tercio medio región dorsal pierna	Tronco tibioperoneo	Derecho	6	0
Miembro inferior	Tibial posterior	Tercio medio región dorsal pierna	Tronco tibioperoneo	Derecho	7	0
Miembro inferior	Tibial posterior	Tercio medio región dorsal pierna	Tronco tibioperoneo	Izquierdo	1	0
Miembro inferior	Tibial posterior	Tercio medio región dorsal pierna	Tronco tibioperoneo	Izquierdo	2	0
Miembro inferior	Tibial posterior	Tercio medio región dorsal pierna	Tronco tibioperoneo	Izquierdo	3	0
Miembro inferior	Tibial posterior	Tercio medio región dorsal pierna	Tronco tibioperoneo	Izquierdo	4	0
Miembro inferior	Tibial posterior	Tercio medio región dorsal pierna	Tronco tibioperoneo	Izquierdo	5	0
Miembro inferior	Tibial posterior	Tercio medio región dorsal pierna	Tronco tibioperoneo	Izquierdo	6	0
Miembro inferior	Tibial posterior	Tercio medio región dorsal pierna	Tronco tibioperoneo	Izquierdo	7	0
Miembro inferior	Tibial posterior	Tercio superior región dorsal pierna	Peronea	Derecho	1	0
Miembro inferior	Tibial posterior	Tercio superior región dorsal pierna	Peronea	Derecho	2	0
Miembro inferior	Tibial posterior	Tercio superior región dorsal pierna	Peronea	Derecho	3	1
Miembro inferior	Tibial posterior	Tercio superior región dorsal pierna	Peronea	Derecho	4	0
Miembro inferior	Tibial posterior	Tercio superior región dorsal pierna	Peronea	Derecho	5	1
Miembro inferior	Tibial posterior	Tercio superior región dorsal pierna	Peronea	Derecho	6	1
Miembro inferior	Tibial posterior	Tercio superior región dorsal pierna	Peronea	Derecho	7	0
Miembro inferior	Tibial posterior	Tercio superior región dorsal pierna	Peronea	Izquierdo	1	1
Miembro inferior	Tibial posterior	Tercio superior región dorsal pierna	Peronea	Izquierdo	2	1
Miembro inferior	Tibial posterior	Tercio superior región dorsal pierna	Peronea	Izquierdo	3	1
Miembro inferior	Tibial posterior	Tercio superior región dorsal pierna	Peronea	Izquierdo	4	1
Miembro inferior	Tibial posterior	Tercio superior región dorsal pierna	Peronea	Izquierdo	5	1
Miembro inferior	Tibial posterior	Tercio superior región dorsal pierna	Peronea	Izquierdo	6	1
Miembro inferior	Tibial posterior	Tercio superior región dorsal pierna	Peronea	Izquierdo	7	1
Miembro inferior	Tibial posterior	Tercio superior región dorsal pierna	Recurrente peronea anterior	Derecho	1	0
Miembro inferior	Tibial posterior	Tercio superior región dorsal pierna	Recurrente peronea anterior	Derecho	2	0

Miembro inferior	Tibial posterior	Tercio superior región dorsal pierna	Recurrente peronea anterior	Derecho	3	0
Miembro inferior	Tibial posterior	Tercio superior región dorsal pierna	Recurrente peronea anterior	Derecho	4	0
Miembro inferior	Tibial posterior	Tercio superior región dorsal pierna	Recurrente peronea anterior	Derecho	5	0
Miembro inferior	Tibial posterior	Tercio superior región dorsal pierna	Recurrente peronea anterior	Derecho	6	0
Miembro inferior	Tibial posterior	Tercio superior región dorsal pierna	Recurrente peronea anterior	Derecho	7	1
Miembro inferior	Tibial posterior	Tercio superior región dorsal pierna	Recurrente peronea anterior	Izquierdo	1	0
Miembro inferior	Tibial posterior	Tercio superior región dorsal pierna	Recurrente peronea anterior	Izquierdo	2	0
Miembro inferior	Tibial posterior	Tercio superior región dorsal pierna	Recurrente peronea anterior	Izquierdo	3	0
Miembro inferior	Tibial posterior	Tercio superior región dorsal pierna	Recurrente peronea anterior	Izquierdo	4	0
Miembro inferior	Tibial posterior	Tercio superior región dorsal pierna	Recurrente peronea anterior	Izquierdo	5	0
Miembro inferior	Tibial posterior	Tercio superior región dorsal pierna	Recurrente peronea anterior	Izquierdo	6	0
Miembro inferior	Tibial posterior	Tercio superior región dorsal pierna	Recurrente peronea anterior	Izquierdo	7	0
Miembro inferior	Tibial posterior	Tercio superior región dorsal pierna	Tibial posterior	Derecho	1	0
Miembro inferior	Tibial posterior	Tercio superior región dorsal pierna	Tibial posterior	Derecho	2	0
Miembro inferior	Tibial posterior	Tercio superior región dorsal pierna	Tibial posterior	Derecho	3	0
Miembro inferior	Tibial posterior	Tercio superior región dorsal pierna	Tibial posterior	Derecho	4	0
Miembro inferior	Tibial posterior	Tercio superior región dorsal pierna	Tibial posterior	Derecho	5	0
Miembro inferior	Tibial posterior	Tercio superior región dorsal pierna	Tibial posterior	Derecho	6	0
Miembro inferior	Tibial posterior	Tercio superior región dorsal pierna	Tibial posterior	Derecho	7	0
Miembro inferior	Tibial posterior	Tercio superior región dorsal pierna	Tibial posterior	Izquierdo	1	0
Miembro inferior	Tibial posterior	Tercio superior región dorsal pierna	Tibial posterior	Izquierdo	2	0
Miembro inferior	Tibial posterior	Tercio superior región dorsal pierna	Tibial posterior	Izquierdo	3	0
Miembro inferior	Tibial posterior	Tercio superior región dorsal pierna	Tibial posterior	Izquierdo	4	0
Miembro inferior	Tibial posterior	Tercio superior región dorsal pierna	Tibial posterior	Izquierdo	5	0
Miembro inferior	Tibial posterior	Tercio superior región dorsal pierna	Tibial posterior	Izquierdo	6	0
Miembro inferior	Tibial posterior	Tercio superior región dorsal pierna	Tibial posterior	Izquierdo	7	0
Miembro inferior	Tibial posterior	Tercio superior región dorsal pierna	Tronco tibioperoneo	Derecho	1	1

Miembro inferior	Tibial posterior	Tercio superior región dorsal pierna	Tronco tibioperoneo	Derecho	2	1
Miembro inferior	Tibial posterior	Tercio superior región dorsal pierna	Tronco tibioperoneo	Derecho	3	0
Miembro inferior	Tibial posterior	Tercio superior región dorsal pierna	Tronco tibioperoneo	Derecho	4	1
Miembro inferior	Tibial posterior	Tercio superior región dorsal pierna	Tronco tibioperoneo	Derecho	5	0
Miembro inferior	Tibial posterior	Tercio superior región dorsal pierna	Tronco tibioperoneo	Derecho	6	1
Miembro inferior	Tibial posterior	Tercio superior región dorsal pierna	Tronco tibioperoneo	Derecho	7	0
Miembro inferior	Tibial posterior	Tercio superior región dorsal pierna	Tronco tibioperoneo	Izquierdo	1	0
Miembro inferior	Tibial posterior	Tercio superior región dorsal pierna	Tronco tibioperoneo	Izquierdo	2	0
Miembro inferior	Tibial posterior	Tercio superior región dorsal pierna	Tronco tibioperoneo	Izquierdo	3	1
Miembro inferior	Tibial posterior	Tercio superior región dorsal pierna	Tronco tibioperoneo	Izquierdo	4	1
Miembro inferior	Tibial posterior	Tercio superior región dorsal pierna	Tronco tibioperoneo	Izquierdo	5	1
Miembro inferior	Tibial posterior	Tercio superior región dorsal pierna	Tronco tibioperoneo	Izquierdo	6	1
Miembro inferior	Tibial posterior	Tercio superior región dorsal pierna	Tronco tibioperoneo	Izquierdo	7	1
Miembro superior	Axilar	Región axilar	Axilar	Derecho	1	0
Miembro superior	Axilar	Región axilar	Axilar	Derecho	2	0
Miembro superior	Axilar	Región axilar	Axilar	Derecho	3	0
Miembro superior	Axilar	Región axilar	Axilar	Derecho	4	1
Miembro superior	Axilar	Región axilar	Axilar	Derecho	5	0
Miembro superior	Axilar	Región axilar	Axilar	Derecho	6	1
Miembro superior	Axilar	Región axilar	Axilar	Derecho	7	0
Miembro superior	Axilar	Región axilar	Axilar	Izquierdo	1	0
Miembro superior	Axilar	Región axilar	Axilar	Izquierdo	2	0
Miembro superior	Axilar	Región axilar	Axilar	Izquierdo	3	1
Miembro superior	Axilar	Región axilar	Axilar	Izquierdo	4	1
Miembro superior	Axilar	Región axilar	Axilar	Izquierdo	5	1
Miembro superior	Axilar	Región axilar	Axilar	Izquierdo	6	0
Miembro superior	Axilar	Región axilar	Axilar	Izquierdo	7	0

Miembro superior	Axilar	Región axilar	Circunfleja dorsal	Derecho	1	0
Miembro superior	Axilar	Región axilar	Circunfleja dorsal	Derecho	2	1
Miembro superior	Axilar	Región axilar	Circunfleja dorsal	Derecho	3	1
Miembro superior	Axilar	Región axilar	Circunfleja dorsal	Derecho	4	0
Miembro superior	Axilar	Región axilar	Circunfleja dorsal	Derecho	5	0
Miembro superior	Axilar	Región axilar	Circunfleja dorsal	Derecho	6	0
Miembro superior	Axilar	Región axilar	Circunfleja dorsal	Derecho	7	0
Miembro superior	Axilar	Región axilar	Circunfleja dorsal	Izquierdo	1	0
Miembro superior	Axilar	Región axilar	Circunfleja dorsal	Izquierdo	2	1
Miembro superior	Axilar	Región axilar	Circunfleja dorsal	Izquierdo	3	0
Miembro superior	Axilar	Región axilar	Circunfleja dorsal	Izquierdo	4	0
Miembro superior	Axilar	Región axilar	Circunfleja dorsal	Izquierdo	5	0
Miembro superior	Axilar	Región axilar	Circunfleja dorsal	Izquierdo	6	0
Miembro superior	Axilar	Región axilar	Circunfleja dorsal	Izquierdo	7	0
Miembro superior	Axilar	Región axilar	Circunfleja ventral	Derecho	1	0
Miembro superior	Axilar	Región axilar	Circunfleja ventral	Derecho	2	0
Miembro superior	Axilar	Región axilar	Circunfleja ventral	Derecho	3	0
Miembro superior	Axilar	Región axilar	Circunfleja ventral	Derecho	4	0
Miembro superior	Axilar	Región axilar	Circunfleja ventral	Derecho	5	0
Miembro superior	Axilar	Región axilar	Circunfleja ventral	Derecho	6	0
Miembro superior	Axilar	Región axilar	Circunfleja ventral	Derecho	7	1
Miembro superior	Axilar	Región axilar	Circunfleja ventral	Izquierdo	1	0
Miembro superior	Axilar	Región axilar	Circunfleja ventral	Izquierdo	2	0
Miembro superior	Axilar	Región axilar	Circunfleja ventral	Izquierdo	3	0
Miembro superior	Axilar	Región axilar	Circunfleja ventral	Izquierdo	4	0
Miembro superior	Axilar	Región axilar	Circunfleja ventral	Izquierdo	5	0
Miembro superior	Axilar	Región axilar	Circunfleja ventral	Izquierdo	6	0

Miembro superior	Axilar	Región axilar	Circunfleja ventral	Izquierdo	7	0
Miembro superior	Axilar	Región axilar	Escapular dorsal	Derecho	1	0
Miembro superior	Axilar	Región axilar	Escapular dorsal	Derecho	2	0
Miembro superior	Axilar	Región axilar	Escapular dorsal	Derecho	3	0
Miembro superior	Axilar	Región axilar	Escapular dorsal	Derecho	4	0
Miembro superior	Axilar	Región axilar	Escapular dorsal	Derecho	5	0
Miembro superior	Axilar	Región axilar	Escapular dorsal	Derecho	6	0
Miembro superior	Axilar	Región axilar	Escapular dorsal	Derecho	7	0
Miembro superior	Axilar	Región axilar	Escapular dorsal	Izquierdo	1	0
Miembro superior	Axilar	Región axilar	Escapular dorsal	Izquierdo	2	0
Miembro superior	Axilar	Región axilar	Escapular dorsal	Izquierdo	3	0
Miembro superior	Axilar	Región axilar	Escapular dorsal	Izquierdo	4	0
Miembro superior	Axilar	Región axilar	Escapular dorsal	Izquierdo	5	0
Miembro superior	Axilar	Región axilar	Escapular dorsal	Izquierdo	6	0
Miembro superior	Axilar	Región axilar	Escapular dorsal	Izquierdo	7	0
Miembro superior	Axilar	Región axilar	Escapular inferior	Derecho	1	1
Miembro superior	Axilar	Región axilar	Escapular inferior	Derecho	2	0
Miembro superior	Axilar	Región axilar	Escapular inferior	Derecho	3	0
Miembro superior	Axilar	Región axilar	Escapular inferior	Derecho	4	0
Miembro superior	Axilar	Región axilar	Escapular inferior	Derecho	5	1
Miembro superior	Axilar	Región axilar	Escapular inferior	Derecho	6	1
Miembro superior	Axilar	Región axilar	Escapular inferior	Derecho	7	0
Miembro superior	Axilar	Región axilar	Escapular inferior	Izquierdo	1	1
Miembro superior	Axilar	Región axilar	Escapular inferior	Izquierdo	2	0
Miembro superior	Axilar	Región axilar	Escapular inferior	Izquierdo	3	0
Miembro superior	Axilar	Región axilar	Escapular inferior	Izquierdo	4	0
Miembro superior	Axilar	Región axilar	Escapular inferior	Izquierdo	5	0

Miembro superior	Axilar	Región axilar	Escapular inferior	Izquierdo	6	1
Miembro superior	Axilar	Región axilar	Escapular inferior	Izquierdo	7	0
Miembro superior	Axilar	Región axilar	Muscular	Derecho	1	0
Miembro superior	Axilar	Región axilar	Muscular	Derecho	2	0
Miembro superior	Axilar	Región axilar	Muscular	Derecho	3	0
Miembro superior	Axilar	Región axilar	Muscular	Derecho	4	0
Miembro superior	Axilar	Región axilar	Muscular	Derecho	5	1
Miembro superior	Axilar	Región axilar	Muscular	Derecho	6	0
Miembro superior	Axilar	Región axilar	Muscular	Derecho	7	0
Miembro superior	Axilar	Región axilar	Muscular	Izquierdo	1	0
Miembro superior	Axilar	Región axilar	Muscular	Izquierdo	2	0
Miembro superior	Axilar	Región axilar	Muscular	Izquierdo	3	0
Miembro superior	Axilar	Región axilar	Muscular	Izquierdo	4	0
Miembro superior	Axilar	Región axilar	Muscular	Izquierdo	5	0
Miembro superior	Axilar	Región axilar	Muscular	Izquierdo	6	0
Miembro superior	Axilar	Región axilar	Muscular	Izquierdo	7	0
Miembro superior	Axilar	Región axilar	Subclavia 2°-3° TN	Derecho	1	1
Miembro superior	Axilar	Región axilar	Subclavia 2°-3° TN	Derecho	2	0
Miembro superior	Axilar	Región axilar	Subclavia 2°-3° TN	Derecho	3	1
Miembro superior	Axilar	Región axilar	Subclavia 2°-3° TN	Derecho	4	1
Miembro superior	Axilar	Región axilar	Subclavia 2°-3° TN	Derecho	5	0
Miembro superior	Axilar	Región axilar	Subclavia 2°-3° TN	Derecho	6	1
Miembro superior	Axilar	Región axilar	Subclavia 2°-3° TN	Derecho	7	1
Miembro superior	Axilar	Región axilar	Subclavia 2°-3° TN	Izquierdo	1	0
Miembro superior	Axilar	Región axilar	Subclavia 2°-3° TN	Izquierdo	2	0
Miembro superior	Axilar	Región axilar	Subclavia 2°-3° TN	Izquierdo	3	0
Miembro superior	Axilar	Región axilar	Subclavia 2°-3° TN	Izquierdo	4	0



Miembro superior	Axilar	Región axilar	Subclavia 2°-3° TN	Izquierdo	5	1
Miembro superior	Axilar	Región axilar	Subclavia 2°-3° TN	Izquierdo	6	1
Miembro superior	Axilar	Región axilar	Subclavia 2°-3° TN	Izquierdo	7	0
Miembro superior	Axilar	Región deltoidea	Axilar	Derecho	1	0
Miembro superior	Axilar	Región deltoidea	Axilar	Derecho	2	0
Miembro superior	Axilar	Región deltoidea	Axilar	Derecho	3	0
Miembro superior	Axilar	Región deltoidea	Axilar	Derecho	4	0
Miembro superior	Axilar	Región deltoidea	Axilar	Derecho	5	0
Miembro superior	Axilar	Región deltoidea	Axilar	Derecho	6	0
Miembro superior	Axilar	Región deltoidea	Axilar	Derecho	7	0
Miembro superior	Axilar	Región deltoidea	Axilar	Izquierdo	1	0
Miembro superior	Axilar	Región deltoidea	Axilar	Izquierdo	2	0
Miembro superior	Axilar	Región deltoidea	Axilar	Izquierdo	3	0
Miembro superior	Axilar	Región deltoidea	Axilar	Izquierdo	4	0
Miembro superior	Axilar	Región deltoidea	Axilar	Izquierdo	5	0
Miembro superior	Axilar	Región deltoidea	Axilar	Izquierdo	6	0
Miembro superior	Axilar	Región deltoidea	Axilar	Izquierdo	7	0
Miembro superior	Axilar	Región deltoidea	Circunfleja dorsal	Derecho	1	1
Miembro superior	Axilar	Región deltoidea	Circunfleja dorsal	Derecho	2	1
Miembro superior	Axilar	Región deltoidea	Circunfleja dorsal	Derecho	3	0
Miembro superior	Axilar	Región deltoidea	Circunfleja dorsal	Derecho	4	0
Miembro superior	Axilar	Región deltoidea	Circunfleja dorsal	Derecho	5	0
Miembro superior	Axilar	Región deltoidea	Circunfleja dorsal	Derecho	6	0
Miembro superior	Axilar	Región deltoidea	Circunfleja dorsal	Derecho	7	0
Miembro superior	Axilar	Región deltoidea	Circunfleja dorsal	Izquierdo	1	1
Miembro superior	Axilar	Región deltoidea	Circunfleja dorsal	Izquierdo	2	1
Miembro superior	Axilar	Región deltoidea	Circunfleja dorsal	Izquierdo	3	0

Miembro superior	Axilar	Región deltoidea	Circunfleja dorsal	Izquierdo	4	0
Miembro superior	Axilar	Región deltoidea	Circunfleja dorsal	Izquierdo	5	0
Miembro superior	Axilar	Región deltoidea	Circunfleja dorsal	Izquierdo	6	0
Miembro superior	Axilar	Región deltoidea	Circunfleja dorsal	Izquierdo	7	0
Miembro superior	Axilar	Región deltoidea	Circunfleja ventral	Derecho	1	0
Miembro superior	Axilar	Región deltoidea	Circunfleja ventral	Derecho	2	0
Miembro superior	Axilar	Región deltoidea	Circunfleja ventral	Derecho	3	0
Miembro superior	Axilar	Región deltoidea	Circunfleja ventral	Derecho	4	0
Miembro superior	Axilar	Región deltoidea	Circunfleja ventral	Derecho	5	0
Miembro superior	Axilar	Región deltoidea	Circunfleja ventral	Derecho	6	0
Miembro superior	Axilar	Región deltoidea	Circunfleja ventral	Derecho	7	0
Miembro superior	Axilar	Región deltoidea	Circunfleja ventral	Izquierdo	1	0
Miembro superior	Axilar	Región deltoidea	Circunfleja ventral	Izquierdo	2	0
Miembro superior	Axilar	Región deltoidea	Circunfleja ventral	Izquierdo	3	0
Miembro superior	Axilar	Región deltoidea	Circunfleja ventral	Izquierdo	4	0
Miembro superior	Axilar	Región deltoidea	Circunfleja ventral	Izquierdo	5	0
Miembro superior	Axilar	Región deltoidea	Circunfleja ventral	Izquierdo	6	0
Miembro superior	Axilar	Región deltoidea	Circunfleja ventral	Izquierdo	7	0
Miembro superior	Axilar	Región deltoidea	Escapular dorsal	Derecho	1	0
Miembro superior	Axilar	Región deltoidea	Escapular dorsal	Derecho	2	0
Miembro superior	Axilar	Región deltoidea	Escapular dorsal	Derecho	3	0
Miembro superior	Axilar	Región deltoidea	Escapular dorsal	Derecho	4	0
Miembro superior	Axilar	Región deltoidea	Escapular dorsal	Derecho	5	0
Miembro superior	Axilar	Región deltoidea	Escapular dorsal	Derecho	6	0
Miembro superior	Axilar	Región deltoidea	Escapular dorsal	Derecho	7	0
Miembro superior	Axilar	Región deltoidea	Escapular dorsal	Izquierdo	1	0
Miembro superior	Axilar	Región deltoidea	Escapular dorsal	Izquierdo	2	0

Miembro superior	Axilar	Región deltoidea	Escapular dorsal	Izquierdo	3	0
Miembro superior	Axilar	Región deltoidea	Escapular dorsal	Izquierdo	4	0
Miembro superior	Axilar	Región deltoidea	Escapular dorsal	Izquierdo	5	0
Miembro superior	Axilar	Región deltoidea	Escapular dorsal	Izquierdo	6	0
Miembro superior	Axilar	Región deltoidea	Escapular dorsal	Izquierdo	7	0
Miembro superior	Axilar	Región deltoidea	Escapular inferior	Derecho	1	0
Miembro superior	Axilar	Región deltoidea	Escapular inferior	Derecho	2	0
Miembro superior	Axilar	Región deltoidea	Escapular inferior	Derecho	3	0
Miembro superior	Axilar	Región deltoidea	Escapular inferior	Derecho	4	0
Miembro superior	Axilar	Región deltoidea	Escapular inferior	Derecho	5	0
Miembro superior	Axilar	Región deltoidea	Escapular inferior	Derecho	6	0
Miembro superior	Axilar	Región deltoidea	Escapular inferior	Derecho	7	0
Miembro superior	Axilar	Región deltoidea	Escapular inferior	Izquierdo	1	0
Miembro superior	Axilar	Región deltoidea	Escapular inferior	Izquierdo	2	0
Miembro superior	Axilar	Región deltoidea	Escapular inferior	Izquierdo	3	0
Miembro superior	Axilar	Región deltoidea	Escapular inferior	Izquierdo	4	0
Miembro superior	Axilar	Región deltoidea	Escapular inferior	Izquierdo	5	0
Miembro superior	Axilar	Región deltoidea	Escapular inferior	Izquierdo	6	0
Miembro superior	Axilar	Región deltoidea	Escapular inferior	Izquierdo	7	0
Miembro superior	Cubital	Canal olecraniano	Colateral medial superficial	Derecho	1	0
Miembro superior	Cubital	Canal olecraniano	Colateral medial superficial	Derecho	2	0
Miembro superior	Cubital	Canal olecraniano	Colateral medial superficial	Derecho	3	0
Miembro superior	Cubital	Canal olecraniano	Colateral medial superficial	Derecho	4	0
Miembro superior	Cubital	Canal olecraniano	Colateral medial superficial	Derecho	5	0
Miembro superior	Cubital	Canal olecraniano	Colateral medial superficial	Derecho	6	0
Miembro superior	Cubital	Canal olecraniano	Colateral medial superficial	Derecho	7	0
Miembro superior	Cubital	Canal olecraniano	Colateral medial superficial	Izquierdo	1	0

Miembro superior	Cubital	Canal olecraniano	Colateral medial superficial	Izquierdo	2	0
Miembro superior	Cubital	Canal olecraniano	Colateral medial superficial	Izquierdo	3	0
Miembro superior	Cubital	Canal olecraniano	Colateral medial superficial	Izquierdo	4	0
Miembro superior	Cubital	Canal olecraniano	Colateral medial superficial	Izquierdo	5	0
Miembro superior	Cubital	Canal olecraniano	Colateral medial superficial	Izquierdo	6	0
Miembro superior	Cubital	Canal olecraniano	Colateral medial superficial	Izquierdo	7	0
Miembro superior	Cubital	Canal olecraniano	Cubital	Derecho	1	0
Miembro superior	Cubital	Canal olecraniano	Cubital	Derecho	2	0
Miembro superior	Cubital	Canal olecraniano	Cubital	Derecho	3	0
Miembro superior	Cubital	Canal olecraniano	Cubital	Derecho	4	0
Miembro superior	Cubital	Canal olecraniano	Cubital	Derecho	5	0
Miembro superior	Cubital	Canal olecraniano	Cubital	Derecho	6	0
Miembro superior	Cubital	Canal olecraniano	Cubital	Derecho	7	0
Miembro superior	Cubital	Canal olecraniano	Cubital	Izquierdo	1	0
Miembro superior	Cubital	Canal olecraniano	Cubital	Izquierdo	2	0
Miembro superior	Cubital	Canal olecraniano	Cubital	Izquierdo	3	0
Miembro superior	Cubital	Canal olecraniano	Cubital	Izquierdo	4	0
Miembro superior	Cubital	Canal olecraniano	Cubital	Izquierdo	5	0
Miembro superior	Cubital	Canal olecraniano	Cubital	Izquierdo	6	0
Miembro superior	Cubital	Canal olecraniano	Cubital	Izquierdo	7	0
Miembro superior	Cubital	Canal olecraniano	Recurrente cubital	Derecho	1	1
Miembro superior	Cubital	Canal olecraniano	Recurrente cubital	Derecho	2	1
Miembro superior	Cubital	Canal olecraniano	Recurrente cubital	Derecho	3	1
Miembro superior	Cubital	Canal olecraniano	Recurrente cubital	Derecho	4	1
Miembro superior	Cubital	Canal olecraniano	Recurrente cubital	Derecho	5	1
Miembro superior	Cubital	Canal olecraniano	Recurrente cubital	Derecho	6	1
Miembro superior	Cubital	Canal olecraniano	Recurrente cubital	Derecho	7	1

Miembro superior	Cubital	Canal olecraniano	Recurrente cubital	Izquierdo	1	1
Miembro superior	Cubital	Canal olecraniano	Recurrente cubital	Izquierdo	2	1
Miembro superior	Cubital	Canal olecraniano	Recurrente cubital	Izquierdo	3	1
Miembro superior	Cubital	Canal olecraniano	Recurrente cubital	Izquierdo	4	1
Miembro superior	Cubital	Canal olecraniano	Recurrente cubital	Izquierdo	5	1
Miembro superior	Cubital	Canal olecraniano	Recurrente cubital	Izquierdo	6	1
Miembro superior	Cubital	Canal olecraniano	Recurrente cubital	Izquierdo	7	1
Miembro superior	Cubital	Región antebraquial	Cubital	Derecho	1	2
Miembro superior	Cubital	Región antebraquial	Cubital	Derecho	2	2
Miembro superior	Cubital	Región antebraquial	Cubital	Derecho	3	2
Miembro superior	Cubital	Región antebraquial	Cubital	Derecho	4	2
Miembro superior	Cubital	Región antebraquial	Cubital	Derecho	5	2
Miembro superior	Cubital	Región antebraquial	Cubital	Derecho	6	1
Miembro superior	Cubital	Región antebraquial	Cubital	Derecho	7	2
Miembro superior	Cubital	Región antebraquial	Cubital	Izquierdo	1	0
Miembro superior	Cubital	Región antebraquial	Cubital	Izquierdo	2	0
Miembro superior	Cubital	Región antebraquial	Cubital	Izquierdo	3	2
Miembro superior	Cubital	Región antebraquial	Cubital	Izquierdo	4	2
Miembro superior	Cubital	Región antebraquial	Cubital	Izquierdo	5	2
Miembro superior	Cubital	Región antebraquial	Cubital	Izquierdo	6	2
Miembro superior	Cubital	Región antebraquial	Cubital	Izquierdo	7	2
Miembro superior	Cubital	Región antebraquial	Recurrente cubital	Derecho	1	0
Miembro superior	Cubital	Región antebraquial	Recurrente cubital	Derecho	2	0
Miembro superior	Cubital	Región antebraquial	Recurrente cubital	Derecho	3	0
Miembro superior	Cubital	Región antebraquial	Recurrente cubital	Derecho	4	0
Miembro superior	Cubital	Región antebraquial	Recurrente cubital	Derecho	5	0
Miembro superior	Cubital	Región antebraquial	Recurrente cubital	Derecho	6	0

Miembro superior	Cubital	Región antebraquial	Recurrente cubital	Derecho	7	0
Miembro superior	Cubital	Región antebraquial	Recurrente cubital	Izquierd o	1	0
Miembro superior	Cubital	Región antebraquial	Recurrente cubital	Izquierd o	2	0
Miembro superior	Cubital	Región antebraquial	Recurrente cubital	Izquierd o	3	0
Miembro superior	Cubital	Región antebraquial	Recurrente cubital	Izquierd o	4	0
Miembro superior	Cubital	Región antebraquial	Recurrente cubital	Izquierd o	5	0
Miembro superior	Cubital	Región antebraquial	Recurrente cubital	Izquierd o	6	0
Miembro superior	Cubital	Región antebraquial	Recurrente cubital	Izquierd o	7	0
Miembro superior	Cubital	Región axilar	Axilar	Derecho	1	1
Miembro superior	Cubital	Región axilar	Axilar	Derecho	2	1
Miembro superior	Cubital	Región axilar	Axilar	Derecho	3	2
Miembro superior	Cubital	Región axilar	Axilar	Derecho	4	1
Miembro superior	Cubital	Región axilar	Axilar	Derecho	5	1
Miembro superior	Cubital	Región axilar	Axilar	Derecho	6	1
Miembro superior	Cubital	Región axilar	Axilar	Derecho	7	1
Miembro superior	Cubital	Región axilar	Axilar	Izquierd o	1	1
Miembro superior	Cubital	Región axilar	Axilar	Izquierd o	2	1
Miembro superior	Cubital	Región axilar	Axilar	Izquierd o	3	1
Miembro superior	Cubital	Región axilar	Axilar	Izquierd o	4	1
Miembro superior	Cubital	Región axilar	Axilar	Izquierd o	5	2
Miembro superior	Cubital	Región axilar	Axilar	Izquierd o	6	1
Miembro superior	Cubital	Región axilar	Axilar	Izquierd o	7	2
Miembro superior	Cubital	Región axilar	Braquial	Derecho	1	0
Miembro superior	Cubital	Región axilar	Braquial	Derecho	2	0
Miembro superior	Cubital	Región axilar	Braquial	Derecho	3	0
Miembro superior	Cubital	Región axilar	Braquial	Derecho	4	0
Miembro superior	Cubital	Región axilar	Braquial	Derecho	5	0

Miembro superior	Cubital	Región axilar	Braquial	Derecho	6	0
Miembro superior	Cubital	Región axilar	Braquial	Derecho	7	0
Miembro superior	Cubital	Región axilar	Braquial	Izquierd o	1	0
Miembro superior	Cubital	Región axilar	Braquial	Izquierd o	2	0
Miembro superior	Cubital	Región axilar	Braquial	Izquierd o	3	0
Miembro superior	Cubital	Región axilar	Braquial	Izquierd o	4	0
Miembro superior	Cubital	Región axilar	Braquial	Izquierd o	5	0
Miembro superior	Cubital	Región axilar	Braquial	Izquierd o	6	0
Miembro superior	Cubital	Región axilar	Braquial	Izquierd o	7	0
Miembro superior	Cubital	Región axilar	Torácica lateral	Derecho	1	0
Miembro superior	Cubital	Región axilar	Torácica lateral	Derecho	2	1
Miembro superior	Cubital	Región axilar	Torácica lateral	Derecho	3	0
Miembro superior	Cubital	Región axilar	Torácica lateral	Derecho	4	0
Miembro superior	Cubital	Región axilar	Torácica lateral	Derecho	5	0
Miembro superior	Cubital	Región axilar	Torácica lateral	Derecho	6	0
Miembro superior	Cubital	Región axilar	Torácica lateral	Derecho	7	1
Miembro superior	Cubital	Región axilar	Torácica lateral	Izquierd o	1	0
Miembro superior	Cubital	Región axilar	Torácica lateral	Izquierd o	2	0
Miembro superior	Cubital	Región axilar	Torácica lateral	Izquierd o	3	0
Miembro superior	Cubital	Región axilar	Torácica lateral	Izquierd o	4	0
Miembro superior	Cubital	Región axilar	Torácica lateral	Izquierd o	5	0
Miembro superior	Cubital	Región axilar	Torácica lateral	Izquierd o	6	0
Miembro superior	Cubital	Región axilar	Torácica lateral	Izquierd o	7	0
Miembro superior	Cubital	Región braquial	Axilar	Derecho	1	0
Miembro superior	Cubital	Región braquial	Axilar	Derecho	2	0
Miembro superior	Cubital	Región braquial	Axilar	Derecho	3	0
Miembro superior	Cubital	Región braquial	Axilar	Derecho	4	0

Miembro superior	Cubital	Región braquial	Axilar	Derecho	5	0
Miembro superior	Cubital	Región braquial	Axilar	Derecho	6	0
Miembro superior	Cubital	Región braquial	Axilar	Derecho	7	0
Miembro superior	Cubital	Región braquial	Axilar	Izquierd o	1	0
Miembro superior	Cubital	Región braquial	Axilar	Izquierd o	2	0
Miembro superior	Cubital	Región braquial	Axilar	Izquierd o	3	0
Miembro superior	Cubital	Región braquial	Axilar	Izquierd o	4	0
Miembro superior	Cubital	Región braquial	Axilar	Izquierd o	5	0
Miembro superior	Cubital	Región braquial	Axilar	Izquierd o	6	0
Miembro superior	Cubital	Región braquial	Axilar	Izquierd o	7	0
Miembro superior	Cubital	Región braquial	Braquial	Derecho	1	1
Miembro superior	Cubital	Región braquial	Braquial	Derecho	2	2
Miembro superior	Cubital	Región braquial	Braquial	Derecho	3	2
Miembro superior	Cubital	Región braquial	Braquial	Derecho	4	2
Miembro superior	Cubital	Región braquial	Braquial	Derecho	5	1
Miembro superior	Cubital	Región braquial	Braquial	Derecho	6	2
Miembro superior	Cubital	Región braquial	Braquial	Derecho	7	1
Miembro superior	Cubital	Región braquial	Braquial	Izquierd o	1	1
Miembro superior	Cubital	Región braquial	Braquial	Izquierd o	2	1
Miembro superior	Cubital	Región braquial	Braquial	Izquierd o	3	2
Miembro superior	Cubital	Región braquial	Braquial	Izquierd o	4	2
Miembro superior	Cubital	Región braquial	Braquial	Izquierd o	5	1
Miembro superior	Cubital	Región braquial	Braquial	Izquierd o	6	2
Miembro superior	Cubital	Región braquial	Braquial	Izquierd o	7	1
Miembro superior	Cubital	Región braquial	Colateral medial superficial	Derecho	1	1
Miembro superior	Cubital	Región braquial	Colateral medial superficial	Derecho	2	1
Miembro superior	Cubital	Región braquial	Colateral medial superficial	Derecho	3	1



Miembro superior	Cubital	Región braquial	Colateral medial superficial	Derecho	4	1
Miembro superior	Cubital	Región braquial	Colateral medial superficial	Derecho	5	1
Miembro superior	Cubital	Región braquial	Colateral medial superficial	Derecho	6	1
Miembro superior	Cubital	Región braquial	Colateral medial superficial	Derecho	7	1
Miembro superior	Cubital	Región braquial	Colateral medial superficial	Izquierdo	1	0
Miembro superior	Cubital	Región braquial	Colateral medial superficial	Izquierdo	2	0
Miembro superior	Cubital	Región braquial	Colateral medial superficial	Izquierdo	3	0
Miembro superior	Cubital	Región braquial	Colateral medial superficial	Izquierdo	4	0
Miembro superior	Cubital	Región braquial	Colateral medial superficial	Izquierdo	5	0
Miembro superior	Cubital	Región braquial	Colateral medial superficial	Izquierdo	6	0
Miembro superior	Cubital	Región braquial	Colateral medial superficial	Izquierdo	7	0
Miembro superior	Cubital	Región braquial	Recurrente cubital	Derecho	1	0
Miembro superior	Cubital	Región braquial	Recurrente cubital	Derecho	2	0
Miembro superior	Cubital	Región braquial	Recurrente cubital	Derecho	3	0
Miembro superior	Cubital	Región braquial	Recurrente cubital	Derecho	4	0
Miembro superior	Cubital	Región braquial	Recurrente cubital	Derecho	5	0
Miembro superior	Cubital	Región braquial	Recurrente cubital	Derecho	6	0
Miembro superior	Cubital	Región braquial	Recurrente cubital	Derecho	7	0
Miembro superior	Cubital	Región braquial	Recurrente cubital	Izquierdo	1	0
Miembro superior	Cubital	Región braquial	Recurrente cubital	Izquierdo	2	0
Miembro superior	Cubital	Región braquial	Recurrente cubital	Izquierdo	3	0
Miembro superior	Cubital	Región braquial	Recurrente cubital	Izquierdo	4	0
Miembro superior	Cubital	Región braquial	Recurrente cubital	Izquierdo	5	0
Miembro superior	Cubital	Región braquial	Recurrente cubital	Izquierdo	6	0
Miembro superior	Cubital	Región braquial	Recurrente cubital	Izquierdo	7	0
Miembro superior	Cubital	Región de la mano	Arco arterial palmar profundo	Derecho	1	0
Miembro superior	Cubital	Región de la mano	Arco arterial palmar profundo	Derecho	2	0

Miembro superior	Cubital	Región de la mano	Arco arterial palmar profundo	Derecho	3	0
Miembro superior	Cubital	Región de la mano	Arco arterial palmar profundo	Derecho	4	1
Miembro superior	Cubital	Región de la mano	Arco arterial palmar profundo	Derecho	5	0
Miembro superior	Cubital	Región de la mano	Arco arterial palmar profundo	Derecho	6	0
Miembro superior	Cubital	Región de la mano	Arco arterial palmar profundo	Derecho	7	0
Miembro superior	Cubital	Región de la mano	Arco arterial palmar profundo	Izquierdo	1	1
Miembro superior	Cubital	Región de la mano	Arco arterial palmar profundo	Izquierdo	2	1
Miembro superior	Cubital	Región de la mano	Arco arterial palmar profundo	Izquierdo	3	0
Miembro superior	Cubital	Región de la mano	Arco arterial palmar profundo	Izquierdo	4	0
Miembro superior	Cubital	Región de la mano	Arco arterial palmar profundo	Izquierdo	5	0
Miembro superior	Cubital	Región de la mano	Arco arterial palmar profundo	Izquierdo	6	0
Miembro superior	Cubital	Región de la mano	Arco arterial palmar profundo	Izquierdo	7	0
Miembro superior	Cubital	Región de la mano	Arco arterial palmar superficial	Derecho	1	0
Miembro superior	Cubital	Región de la mano	Arco arterial palmar superficial	Derecho	2	0
Miembro superior	Cubital	Región de la mano	Arco arterial palmar superficial	Derecho	3	1
Miembro superior	Cubital	Región de la mano	Arco arterial palmar superficial	Derecho	4	0
Miembro superior	Cubital	Región de la mano	Arco arterial palmar superficial	Derecho	5	1
Miembro superior	Cubital	Región de la mano	Arco arterial palmar superficial	Derecho	6	1
Miembro superior	Cubital	Región de la mano	Arco arterial palmar superficial	Derecho	7	1
Miembro superior	Cubital	Región de la mano	Arco arterial palmar superficial	Izquierdo	1	0
Miembro superior	Cubital	Región de la mano	Arco arterial palmar superficial	Izquierdo	2	0
Miembro superior	Cubital	Región de la mano	Arco arterial palmar superficial	Izquierdo	3	0

Miembro superior	Cubital	Región de la mano	Arco arterial palmar superficial	Izquierdo	4	0
Miembro superior	Cubital	Región de la mano	Arco arterial palmar superficial	Izquierdo	5	0
Miembro superior	Cubital	Región de la mano	Arco arterial palmar superficial	Izquierdo	6	0
Miembro superior	Cubital	Región de la mano	Arco arterial palmar superficial	Izquierdo	7	0
Miembro superior	Cubital	Región de la mano	Cubital	Derecho	1	0
Miembro superior	Cubital	Región de la mano	Cubital	Derecho	2	1
Miembro superior	Cubital	Región de la mano	Cubital	Derecho	3	1
Miembro superior	Cubital	Región de la mano	Cubital	Derecho	4	1
Miembro superior	Cubital	Región de la mano	Cubital	Derecho	5	0
Miembro superior	Cubital	Región de la mano	Cubital	Derecho	6	1
Miembro superior	Cubital	Región de la mano	Cubital	Derecho	7	0
Miembro superior	Cubital	Región de la mano	Cubital	Izquierdo	1	0
Miembro superior	Cubital	Región de la mano	Cubital	Izquierdo	2	0
Miembro superior	Cubital	Región de la mano	Cubital	Izquierdo	3	1
Miembro superior	Cubital	Región de la mano	Cubital	Izquierdo	4	1
Miembro superior	Cubital	Región de la mano	Cubital	Izquierdo	5	0
Miembro superior	Cubital	Región de la mano	Cubital	Izquierdo	6	1
Miembro superior	Cubital	Región de la mano	Cubital	Izquierdo	7	0
Miembro superior	Mediano	Pliegue codo	Arterias recurrentes	Derecho	1	0
Miembro superior	Mediano	Pliegue codo	Arterias recurrentes	Derecho	2	0
Miembro superior	Mediano	Pliegue codo	Arterias recurrentes	Derecho	3	0
Miembro superior	Mediano	Pliegue codo	Arterias recurrentes	Derecho	4	0
Miembro superior	Mediano	Pliegue codo	Arterias recurrentes	Derecho	5	0
Miembro superior	Mediano	Pliegue codo	Arterias recurrentes	Derecho	6	0
Miembro superior	Mediano	Pliegue codo	Arterias recurrentes	Derecho	7	0
Miembro superior	Mediano	Pliegue codo	Arterias recurrentes	Derecho	8	0

Miembro superior	Mediano	Pliegue codo	Arterias recurrentes	Derecho	9	0
Miembro superior	Mediano	Pliegue codo	Arterias recurrentes	Derecho	10	0
Miembro superior	Mediano	Pliegue codo	Arterias recurrentes	Izquierdo	1	0
Miembro superior	Mediano	Pliegue codo	Arterias recurrentes	Izquierdo	2	2
Miembro superior	Mediano	Pliegue codo	Arterias recurrentes	Izquierdo	3	0
Miembro superior	Mediano	Pliegue codo	Arterias recurrentes	Izquierdo	4	0
Miembro superior	Mediano	Pliegue codo	Arterias recurrentes	Izquierdo	5	0
Miembro superior	Mediano	Pliegue codo	Arterias recurrentes	Izquierdo	6	0
Miembro superior	Mediano	Pliegue codo	Arterias recurrentes	Izquierdo	7	0
Miembro superior	Mediano	Pliegue codo	Arterias recurrentes	Izquierdo	8	0
Miembro superior	Mediano	Pliegue codo	Arterias recurrentes	Izquierdo	9	0
Miembro superior	Mediano	Pliegue codo	Arterias recurrentes	Izquierdo	10	0
Miembro superior	Mediano	Pliegue codo	Braquial	Derecho	1	0
Miembro superior	Mediano	Pliegue codo	Braquial	Derecho	2	0
Miembro superior	Mediano	Pliegue codo	Braquial	Derecho	3	0
Miembro superior	Mediano	Pliegue codo	Braquial	Derecho	4	0
Miembro superior	Mediano	Pliegue codo	Braquial	Derecho	5	0
Miembro superior	Mediano	Pliegue codo	Braquial	Derecho	6	0
Miembro superior	Mediano	Pliegue codo	Braquial	Derecho	7	0
Miembro superior	Mediano	Pliegue codo	Braquial	Derecho	8	0
Miembro superior	Mediano	Pliegue codo	Braquial	Derecho	9	1
Miembro superior	Mediano	Pliegue codo	Braquial	Derecho	10	1
Miembro superior	Mediano	Pliegue codo	Braquial	Izquierdo	1	0
Miembro superior	Mediano	Pliegue codo	Braquial	Izquierdo	2	0
Miembro superior	Mediano	Pliegue codo	Braquial	Izquierdo	3	0
Miembro superior	Mediano	Pliegue codo	Braquial	Izquierdo	4	0
Miembro superior	Mediano	Pliegue codo	Braquial	Izquierdo	5	0

Miembro superior	Mediano	Pliegue codo	Braquial	Izquierdo	6	0
Miembro superior	Mediano	Pliegue codo	Braquial	Izquierdo	7	0
Miembro superior	Mediano	Pliegue codo	Braquial	Izquierdo	8	0
Miembro superior	Mediano	Pliegue codo	Braquial	Izquierdo	9	0
Miembro superior	Mediano	Pliegue codo	Braquial	Izquierdo	10	1
Miembro superior	Mediano	Pliegue codo	Colateral medial superficial	Derecho	1	1
Miembro superior	Mediano	Pliegue codo	Colateral medial superficial	Derecho	2	0
Miembro superior	Mediano	Pliegue codo	Colateral medial superficial	Derecho	3	0
Miembro superior	Mediano	Pliegue codo	Colateral medial superficial	Derecho	4	1
Miembro superior	Mediano	Pliegue codo	Colateral medial superficial	Derecho	5	0
Miembro superior	Mediano	Pliegue codo	Colateral medial superficial	Derecho	6	0
Miembro superior	Mediano	Pliegue codo	Colateral medial superficial	Derecho	7	0
Miembro superior	Mediano	Pliegue codo	Colateral medial superficial	Derecho	8	0
Miembro superior	Mediano	Pliegue codo	Colateral medial superficial	Derecho	9	0
Miembro superior	Mediano	Pliegue codo	Colateral medial superficial	Derecho	10	0
Miembro superior	Mediano	Pliegue codo	Colateral medial superficial	Izquierdo	1	1
Miembro superior	Mediano	Pliegue codo	Colateral medial superficial	Izquierdo	2	0
Miembro superior	Mediano	Pliegue codo	Colateral medial superficial	Izquierdo	3	0
Miembro superior	Mediano	Pliegue codo	Colateral medial superficial	Izquierdo	4	1
Miembro superior	Mediano	Pliegue codo	Colateral medial superficial	Izquierdo	5	1
Miembro superior	Mediano	Pliegue codo	Colateral medial superficial	Izquierdo	6	1
Miembro superior	Mediano	Pliegue codo	Colateral medial superficial	Izquierdo	7	1
Miembro superior	Mediano	Pliegue codo	Colateral medial superficial	Izquierdo	8	1
Miembro superior	Mediano	Pliegue codo	Colateral medial superficial	Izquierdo	9	1
Miembro superior	Mediano	Pliegue codo	Colateral medial superficial	Izquierdo	10	0
Miembro superior	Mediano	Pliegue codo	Músculo pronador	Derecho	1	0
Miembro superior	Mediano	Pliegue codo	Músculo pronador	Derecho	2	1

Miembro superior	Mediano	Pliegue codo	Músculo pronador	Derecho	3	0
Miembro superior	Mediano	Pliegue codo	Músculo pronador	Derecho	4	0
Miembro superior	Mediano	Pliegue codo	Músculo pronador	Derecho	5	0
Miembro superior	Mediano	Pliegue codo	Músculo pronador	Derecho	6	0
Miembro superior	Mediano	Pliegue codo	Músculo pronador	Derecho	7	0
Miembro superior	Mediano	Pliegue codo	Músculo pronador	Derecho	8	0
Miembro superior	Mediano	Pliegue codo	Músculo pronador	Derecho	9	0
Miembro superior	Mediano	Pliegue codo	Músculo pronador	Derecho	10	0
Miembro superior	Mediano	Pliegue codo	Músculo pronador	Izquierdo	1	0
Miembro superior	Mediano	Pliegue codo	Músculo pronador	Izquierdo	2	0
Miembro superior	Mediano	Pliegue codo	Músculo pronador	Izquierdo	3	0
Miembro superior	Mediano	Pliegue codo	Músculo pronador	Izquierdo	4	0
Miembro superior	Mediano	Pliegue codo	Músculo pronador	Izquierdo	5	0
Miembro superior	Mediano	Pliegue codo	Músculo pronador	Izquierdo	6	0
Miembro superior	Mediano	Pliegue codo	Músculo pronador	Izquierdo	7	0
Miembro superior	Mediano	Pliegue codo	Músculo pronador	Izquierdo	8	0
Miembro superior	Mediano	Pliegue codo	Músculo pronador	Izquierdo	9	0
Miembro superior	Mediano	Pliegue codo	Músculo pronador	Izquierdo	10	0
Miembro superior	Mediano	Pliegue codo	Nervio mediano	Derecho	1	0
Miembro superior	Mediano	Pliegue codo	Nervio mediano	Derecho	2	0
Miembro superior	Mediano	Pliegue codo	Nervio mediano	Derecho	3	0
Miembro superior	Mediano	Pliegue codo	Nervio mediano	Derecho	4	0
Miembro superior	Mediano	Pliegue codo	Nervio mediano	Derecho	5	0
Miembro superior	Mediano	Pliegue codo	Nervio mediano	Derecho	6	0
Miembro superior	Mediano	Pliegue codo	Nervio mediano	Derecho	7	0
Miembro superior	Mediano	Pliegue codo	Nervio mediano	Derecho	8	0
Miembro superior	Mediano	Pliegue codo	Nervio mediano	Derecho	9	0

Miembro superior	Mediano	Pliegue codo	Nervio mediano	Derecho	10	0
Miembro superior	Mediano	Pliegue codo	Nervio mediano	Izquierd o	1	0
Miembro superior	Mediano	Pliegue codo	Nervio mediano	Izquierd o	2	1
Miembro superior	Mediano	Pliegue codo	Nervio mediano	Izquierd o	3	0
Miembro superior	Mediano	Pliegue codo	Nervio mediano	Izquierd o	4	0
Miembro superior	Mediano	Pliegue codo	Nervio mediano	Izquierd o	5	0
Miembro superior	Mediano	Pliegue codo	Nervio mediano	Izquierd o	6	0
Miembro superior	Mediano	Pliegue codo	Nervio mediano	Izquierd o	7	0
Miembro superior	Mediano	Pliegue codo	Nervio mediano	Izquierd o	8	0
Miembro superior	Mediano	Pliegue codo	Nervio mediano	Izquierd o	9	0
Miembro superior	Mediano	Pliegue codo	Nervio mediano	Izquierd o	10	0
Miembro superior	Mediano	Rebi3n braquial	Arterias recurrentes	Derecho	1	0
Miembro superior	Mediano	Rebi3n braquial	Arterias recurrentes	Derecho	2	0
Miembro superior	Mediano	Rebi3n braquial	Arterias recurrentes	Derecho	3	0
Miembro superior	Mediano	Rebi3n braquial	Arterias recurrentes	Derecho	4	0
Miembro superior	Mediano	Rebi3n braquial	Arterias recurrentes	Derecho	5	0
Miembro superior	Mediano	Rebi3n braquial	Arterias recurrentes	Derecho	6	0
Miembro superior	Mediano	Rebi3n braquial	Arterias recurrentes	Derecho	7	0
Miembro superior	Mediano	Rebi3n braquial	Arterias recurrentes	Derecho	8	0
Miembro superior	Mediano	Rebi3n braquial	Arterias recurrentes	Derecho	9	0
Miembro superior	Mediano	Rebi3n braquial	Arterias recurrentes	Derecho	10	0
Miembro superior	Mediano	Rebi3n braquial	Arterias recurrentes	Izquierd o	1	0
Miembro superior	Mediano	Rebi3n braquial	Arterias recurrentes	Izquierd o	2	0
Miembro superior	Mediano	Rebi3n braquial	Arterias recurrentes	Izquierd o	3	0
Miembro superior	Mediano	Rebi3n braquial	Arterias recurrentes	Izquierd o	4	0
Miembro superior	Mediano	Rebi3n braquial	Arterias recurrentes	Izquierd o	5	0
Miembro superior	Mediano	Rebi3n braquial	Arterias recurrentes	Izquierd o	6	0

Miembro superior	Mediano	Rebi3n braquial	Arterias recurrentes	Izquierd o	7	0
Miembro superior	Mediano	Rebi3n braquial	Arterias recurrentes	Izquierd o	8	0
Miembro superior	Mediano	Rebi3n braquial	Arterias recurrentes	Izquierd o	9	0
Miembro superior	Mediano	Rebi3n braquial	Arterias recurrentes	Izquierd o	10	0
Miembro superior	Mediano	Rebi3n braquial	Axilar	Derecho	1	1
Miembro superior	Mediano	Rebi3n braquial	Axilar	Derecho	2	0
Miembro superior	Mediano	Rebi3n braquial	Axilar	Derecho	3	0
Miembro superior	Mediano	Rebi3n braquial	Axilar	Derecho	4	0
Miembro superior	Mediano	Rebi3n braquial	Axilar	Derecho	5	0
Miembro superior	Mediano	Rebi3n braquial	Axilar	Derecho	6	0
Miembro superior	Mediano	Rebi3n braquial	Axilar	Derecho	7	0
Miembro superior	Mediano	Rebi3n braquial	Axilar	Derecho	8	0
Miembro superior	Mediano	Rebi3n braquial	Axilar	Derecho	9	0
Miembro superior	Mediano	Rebi3n braquial	Axilar	Derecho	10	0
Miembro superior	Mediano	Rebi3n braquial	Axilar	Izquierd o	1	0
Miembro superior	Mediano	Rebi3n braquial	Axilar	Izquierd o	2	0
Miembro superior	Mediano	Rebi3n braquial	Axilar	Izquierd o	3	0
Miembro superior	Mediano	Rebi3n braquial	Axilar	Izquierd o	4	0
Miembro superior	Mediano	Rebi3n braquial	Axilar	Izquierd o	5	0
Miembro superior	Mediano	Rebi3n braquial	Axilar	Izquierd o	6	0
Miembro superior	Mediano	Rebi3n braquial	Axilar	Izquierd o	7	0
Miembro superior	Mediano	Rebi3n braquial	Axilar	Izquierd o	8	0
Miembro superior	Mediano	Rebi3n braquial	Axilar	Izquierd o	9	0
Miembro superior	Mediano	Rebi3n braquial	Axilar	Izquierd o	10	0
Miembro superior	Mediano	Rebi3n braquial	Braquial	Derecho	1	1
Miembro superior	Mediano	Rebi3n braquial	Braquial	Derecho	2	0
Miembro superior	Mediano	Rebi3n braquial	Braquial	Derecho	3	2



Miembro superior	Mediano	Rebión braquial	Braquial	Derecho	4	2
Miembro superior	Mediano	Rebión braquial	Braquial	Derecho	5	1
Miembro superior	Mediano	Rebión braquial	Braquial	Derecho	6	1
Miembro superior	Mediano	Rebión braquial	Braquial	Derecho	7	1
Miembro superior	Mediano	Rebión braquial	Braquial	Derecho	8	2
Miembro superior	Mediano	Rebión braquial	Braquial	Derecho	9	0
Miembro superior	Mediano	Rebión braquial	Braquial	Derecho	10	1
Miembro superior	Mediano	Rebión braquial	Braquial	Izquierdo	1	1
Miembro superior	Mediano	Rebión braquial	Braquial	Izquierdo	2	1
Miembro superior	Mediano	Rebión braquial	Braquial	Izquierdo	3	1
Miembro superior	Mediano	Rebión braquial	Braquial	Izquierdo	4	2
Miembro superior	Mediano	Rebión braquial	Braquial	Izquierdo	5	1
Miembro superior	Mediano	Rebión braquial	Braquial	Izquierdo	6	1
Miembro superior	Mediano	Rebión braquial	Braquial	Izquierdo	7	2
Miembro superior	Mediano	Rebión braquial	Braquial	Izquierdo	8	2
Miembro superior	Mediano	Rebión braquial	Braquial	Izquierdo	9	1
Miembro superior	Mediano	Rebión braquial	Braquial	Izquierdo	10	1
Miembro superior	Mediano	Rebión braquial	Circunfleja ventral	Derecho	1	0
Miembro superior	Mediano	Rebión braquial	Circunfleja ventral	Derecho	2	1
Miembro superior	Mediano	Rebión braquial	Circunfleja ventral	Derecho	3	0
Miembro superior	Mediano	Rebión braquial	Circunfleja ventral	Derecho	4	0
Miembro superior	Mediano	Rebión braquial	Circunfleja ventral	Derecho	5	0
Miembro superior	Mediano	Rebión braquial	Circunfleja ventral	Derecho	6	1
Miembro superior	Mediano	Rebión braquial	Circunfleja ventral	Derecho	7	1
Miembro superior	Mediano	Rebión braquial	Circunfleja ventral	Derecho	8	1
Miembro superior	Mediano	Rebión braquial	Circunfleja ventral	Derecho	9	1
Miembro superior	Mediano	Rebión braquial	Circunfleja ventral	Derecho	10	0

Miembro superior	Mediano	Rebi3n braquial	Circunfleja ventral	Izquierd o	1	0
Miembro superior	Mediano	Rebi3n braquial	Circunfleja ventral	Izquierd o	2	0
Miembro superior	Mediano	Rebi3n braquial	Circunfleja ventral	Izquierd o	3	0
Miembro superior	Mediano	Rebi3n braquial	Circunfleja ventral	Izquierd o	4	0
Miembro superior	Mediano	Rebi3n braquial	Circunfleja ventral	Izquierd o	5	0
Miembro superior	Mediano	Rebi3n braquial	Circunfleja ventral	Izquierd o	6	0
Miembro superior	Mediano	Rebi3n braquial	Circunfleja ventral	Izquierd o	7	0
Miembro superior	Mediano	Rebi3n braquial	Circunfleja ventral	Izquierd o	8	0
Miembro superior	Mediano	Rebi3n braquial	Circunfleja ventral	Izquierd o	9	0
Miembro superior	Mediano	Rebi3n braquial	Circunfleja ventral	Izquierd o	10	0
Miembro superior	Mediano	Rebi3n braquial	Pectoral menor	Derecho	1	0
Miembro superior	Mediano	Rebi3n braquial	Pectoral menor	Derecho	2	0
Miembro superior	Mediano	Rebi3n braquial	Pectoral menor	Derecho	3	0
Miembro superior	Mediano	Rebi3n braquial	Pectoral menor	Derecho	4	0
Miembro superior	Mediano	Rebi3n braquial	Pectoral menor	Derecho	5	0
Miembro superior	Mediano	Rebi3n braquial	Pectoral menor	Derecho	6	0
Miembro superior	Mediano	Rebi3n braquial	Pectoral menor	Derecho	7	0
Miembro superior	Mediano	Rebi3n braquial	Pectoral menor	Derecho	8	0
Miembro superior	Mediano	Rebi3n braquial	Pectoral menor	Derecho	9	0
Miembro superior	Mediano	Rebi3n braquial	Pectoral menor	Derecho	10	0
Miembro superior	Mediano	Rebi3n braquial	Pectoral menor	Izquierd o	1	0
Miembro superior	Mediano	Rebi3n braquial	Pectoral menor	Izquierd o	2	0
Miembro superior	Mediano	Rebi3n braquial	Pectoral menor	Izquierd o	3	0
Miembro superior	Mediano	Rebi3n braquial	Pectoral menor	Izquierd o	4	0
Miembro superior	Mediano	Rebi3n braquial	Pectoral menor	Izquierd o	5	0
Miembro superior	Mediano	Rebi3n braquial	Pectoral menor	Izquierd o	6	0
Miembro superior	Mediano	Rebi3n braquial	Pectoral menor	Izquierd o	7	0

Miembro superior	Mediano	Rebi3n braquial	Pectoral menor	Izquierd o	8	0
Miembro superior	Mediano	Rebi3n braquial	Pectoral menor	Izquierd o	9	0
Miembro superior	Mediano	Rebi3n braquial	Pectoral menor	Izquierd o	10	0
Miembro superior	Mediano	Regi3n antebraquial	Colateral medial superficial	Derecho	1	0
Miembro superior	Mediano	Regi3n antebraquial	Colateral medial superficial	Derecho	2	0
Miembro superior	Mediano	Regi3n antebraquial	Colateral medial superficial	Derecho	3	1
Miembro superior	Mediano	Regi3n antebraquial	Colateral medial superficial	Derecho	4	0
Miembro superior	Mediano	Regi3n antebraquial	Colateral medial superficial	Derecho	5	0
Miembro superior	Mediano	Regi3n antebraquial	Colateral medial superficial	Derecho	6	0
Miembro superior	Mediano	Regi3n antebraquial	Colateral medial superficial	Derecho	7	0
Miembro superior	Mediano	Regi3n antebraquial	Colateral medial superficial	Derecho	8	0
Miembro superior	Mediano	Regi3n antebraquial	Colateral medial superficial	Derecho	9	0
Miembro superior	Mediano	Regi3n antebraquial	Colateral medial superficial	Derecho	10	0
Miembro superior	Mediano	Regi3n antebraquial	Colateral medial superficial	Izquierd o	1	0
Miembro superior	Mediano	Regi3n antebraquial	Colateral medial superficial	Izquierd o	2	0
Miembro superior	Mediano	Regi3n antebraquial	Colateral medial superficial	Izquierd o	3	0
Miembro superior	Mediano	Regi3n antebraquial	Colateral medial superficial	Izquierd o	4	0
Miembro superior	Mediano	Regi3n antebraquial	Colateral medial superficial	Izquierd o	5	0
Miembro superior	Mediano	Regi3n antebraquial	Colateral medial superficial	Izquierd o	6	0
Miembro superior	Mediano	Regi3n antebraquial	Colateral medial superficial	Izquierd o	7	0
Miembro superior	Mediano	Regi3n antebraquial	Colateral medial superficial	Izquierd o	8	0
Miembro superior	Mediano	Regi3n antebraquial	Colateral medial superficial	Izquierd o	9	0
Miembro superior	Mediano	Regi3n antebraquial	Colateral medial superficial	Izquierd o	10	0
Miembro superior	Mediano	Regi3n antebraquial	Cubital	Derecho	1	0
Miembro superior	Mediano	Regi3n antebraquial	Cubital	Derecho	2	0
Miembro superior	Mediano	Regi3n antebraquial	Cubital	Derecho	3	0
Miembro superior	Mediano	Regi3n antebraquial	Cubital	Derecho	4	0

Miembro superior	Mediano	Región antebraquial	Cubital	Derecho	5	0
Miembro superior	Mediano	Región antebraquial	Cubital	Derecho	6	1
Miembro superior	Mediano	Región antebraquial	Cubital	Derecho	7	0
Miembro superior	Mediano	Región antebraquial	Cubital	Derecho	8	0
Miembro superior	Mediano	Región antebraquial	Cubital	Derecho	9	0
Miembro superior	Mediano	Región antebraquial	Cubital	Derecho	10	0
Miembro superior	Mediano	Región antebraquial	Cubital	Izquierd o	1	0
Miembro superior	Mediano	Región antebraquial	Cubital	Izquierd o	2	0
Miembro superior	Mediano	Región antebraquial	Cubital	Izquierd o	3	0
Miembro superior	Mediano	Región antebraquial	Cubital	Izquierd o	4	0
Miembro superior	Mediano	Región antebraquial	Cubital	Izquierd o	5	0
Miembro superior	Mediano	Región antebraquial	Cubital	Izquierd o	6	0
Miembro superior	Mediano	Región antebraquial	Cubital	Izquierd o	7	0
Miembro superior	Mediano	Región antebraquial	Cubital	Izquierd o	8	0
Miembro superior	Mediano	Región antebraquial	Cubital	Izquierd o	9	0
Miembro superior	Mediano	Región antebraquial	Cubital	Izquierd o	10	0
Miembro superior	Mediano	Región antebraquial	Interósea antebraquial	Derecho	1	0
Miembro superior	Mediano	Región antebraquial	Interósea antebraquial	Derecho	2	0
Miembro superior	Mediano	Región antebraquial	Interósea antebraquial	Derecho	3	0
Miembro superior	Mediano	Región antebraquial	Interósea antebraquial	Derecho	4	1
Miembro superior	Mediano	Región antebraquial	Interósea antebraquial	Derecho	5	0
Miembro superior	Mediano	Región antebraquial	Interósea antebraquial	Derecho	6	0
Miembro superior	Mediano	Región antebraquial	Interósea antebraquial	Derecho	7	1
Miembro superior	Mediano	Región antebraquial	Interósea antebraquial	Derecho	8	1
Miembro superior	Mediano	Región antebraquial	Interósea antebraquial	Derecho	9	1
Miembro superior	Mediano	Región antebraquial	Interósea antebraquial	Derecho	10	1
Miembro superior	Mediano	Región antebraquial	Interósea antebraquial	Izquierd o	1	0

Miembro superior	Mediano	Región antebraquial	Interósea antebraquial	Izquierdo	2	0
Miembro superior	Mediano	Región antebraquial	Interósea antebraquial	Izquierdo	3	1
Miembro superior	Mediano	Región antebraquial	Interósea antebraquial	Izquierdo	4	1
Miembro superior	Mediano	Región antebraquial	Interósea antebraquial	Izquierdo	5	0
Miembro superior	Mediano	Región antebraquial	Interósea antebraquial	Izquierdo	6	0
Miembro superior	Mediano	Región antebraquial	Interósea antebraquial	Izquierdo	7	0
Miembro superior	Mediano	Región antebraquial	Interósea antebraquial	Izquierdo	8	0
Miembro superior	Mediano	Región antebraquial	Interósea antebraquial	Izquierdo	9	0
Miembro superior	Mediano	Región antebraquial	Interósea antebraquial	Izquierdo	10	1
Miembro superior	Mediano	Región antebraquial	Músculo pronador	Derecho	1	1
Miembro superior	Mediano	Región antebraquial	Músculo pronador	Derecho	2	0
Miembro superior	Mediano	Región antebraquial	Músculo pronador	Derecho	3	1
Miembro superior	Mediano	Región antebraquial	Músculo pronador	Derecho	4	0
Miembro superior	Mediano	Región antebraquial	Músculo pronador	Derecho	5	0
Miembro superior	Mediano	Región antebraquial	Músculo pronador	Derecho	6	0
Miembro superior	Mediano	Región antebraquial	Músculo pronador	Derecho	7	0
Miembro superior	Mediano	Región antebraquial	Músculo pronador	Derecho	8	0
Miembro superior	Mediano	Región antebraquial	Músculo pronador	Derecho	9	0
Miembro superior	Mediano	Región antebraquial	Músculo pronador	Derecho	10	0
Miembro superior	Mediano	Región antebraquial	Músculo pronador	Izquierdo	1	2
Miembro superior	Mediano	Región antebraquial	Músculo pronador	Izquierdo	2	0
Miembro superior	Mediano	Región antebraquial	Músculo pronador	Izquierdo	3	0
Miembro superior	Mediano	Región antebraquial	Músculo pronador	Izquierdo	4	0
Miembro superior	Mediano	Región antebraquial	Músculo pronador	Izquierdo	5	0
Miembro superior	Mediano	Región antebraquial	Músculo pronador	Izquierdo	6	0
Miembro superior	Mediano	Región antebraquial	Músculo pronador	Izquierdo	7	1
Miembro superior	Mediano	Región antebraquial	Músculo pronador	Izquierdo	8	1

Miembro superior	Mediano	Región antebraquial	Músculo pronador	Izquierdo	9	1
Miembro superior	Mediano	Región antebraquial	Músculo pronador	Izquierdo	10	1
Miembro superior	Mediano	Región antebraquial	Nervio mediano	Derecho	1	0
Miembro superior	Mediano	Región antebraquial	Nervio mediano	Derecho	2	1
Miembro superior	Mediano	Región antebraquial	Nervio mediano	Derecho	3	0
Miembro superior	Mediano	Región antebraquial	Nervio mediano	Derecho	4	1
Miembro superior	Mediano	Región antebraquial	Nervio mediano	Derecho	5	1
Miembro superior	Mediano	Región antebraquial	Nervio mediano	Derecho	6	1
Miembro superior	Mediano	Región antebraquial	Nervio mediano	Derecho	7	1
Miembro superior	Mediano	Región antebraquial	Nervio mediano	Derecho	8	0
Miembro superior	Mediano	Región antebraquial	Nervio mediano	Derecho	9	0
Miembro superior	Mediano	Región antebraquial	Nervio mediano	Derecho	10	1
Miembro superior	Mediano	Región antebraquial	Nervio mediano	Izquierdo	1	0
Miembro superior	Mediano	Región antebraquial	Nervio mediano	Izquierdo	2	1
Miembro superior	Mediano	Región antebraquial	Nervio mediano	Izquierdo	3	0
Miembro superior	Mediano	Región antebraquial	Nervio mediano	Izquierdo	4	1
Miembro superior	Mediano	Región antebraquial	Nervio mediano	Izquierdo	5	1
Miembro superior	Mediano	Región antebraquial	Nervio mediano	Izquierdo	6	1
Miembro superior	Mediano	Región antebraquial	Nervio mediano	Izquierdo	7	0
Miembro superior	Mediano	Región antebraquial	Nervio mediano	Izquierdo	8	0
Miembro superior	Mediano	Región antebraquial	Nervio mediano	Izquierdo	9	0
Miembro superior	Mediano	Región antebraquial	Nervio mediano	Izquierdo	10	1
Miembro superior	Mediano	Región antebraquial	Radial	Derecho	1	1
Miembro superior	Mediano	Región antebraquial	Radial	Derecho	2	0
Miembro superior	Mediano	Región antebraquial	Radial	Derecho	3	0
Miembro superior	Mediano	Región antebraquial	Radial	Derecho	4	1
Miembro superior	Mediano	Región antebraquial	Radial	Derecho	5	1

Miembro superior	Mediano	Región antebraquial	Radial	Derecho	6	1
Miembro superior	Mediano	Región antebraquial	Radial	Derecho	7	1
Miembro superior	Mediano	Región antebraquial	Radial	Derecho	8	1
Miembro superior	Mediano	Región antebraquial	Radial	Derecho	9	1
Miembro superior	Mediano	Región antebraquial	Radial	Derecho	10	0
Miembro superior	Mediano	Región antebraquial	Radial	Izquierdo	1	1
Miembro superior	Mediano	Región antebraquial	Radial	Izquierdo	2	0
Miembro superior	Mediano	Región antebraquial	Radial	Izquierdo	3	1
Miembro superior	Mediano	Región antebraquial	Radial	Izquierdo	4	1
Miembro superior	Mediano	Región antebraquial	Radial	Izquierdo	5	1
Miembro superior	Mediano	Región antebraquial	Radial	Izquierdo	6	1
Miembro superior	Mediano	Región antebraquial	Radial	Izquierdo	7	1
Miembro superior	Mediano	Región antebraquial	Radial	Izquierdo	8	1
Miembro superior	Mediano	Región antebraquial	Radial	Izquierdo	9	1
Miembro superior	Mediano	Región antebraquial	Radial	Izquierdo	10	0
Miembro superior	Mediano	Región axilar	Axilar	Derecho	1	1
Miembro superior	Mediano	Región axilar	Axilar	Derecho	2	1
Miembro superior	Mediano	Región axilar	Axilar	Derecho	3	0
Miembro superior	Mediano	Región axilar	Axilar	Derecho	4	1
Miembro superior	Mediano	Región axilar	Axilar	Derecho	5	1
Miembro superior	Mediano	Región axilar	Axilar	Derecho	6	0
Miembro superior	Mediano	Región axilar	Axilar	Derecho	7	0
Miembro superior	Mediano	Región axilar	Axilar	Derecho	8	0
Miembro superior	Mediano	Región axilar	Axilar	Derecho	9	1
Miembro superior	Mediano	Región axilar	Axilar	Derecho	10	1
Miembro superior	Mediano	Región axilar	Axilar	Izquierdo	1	1
Miembro superior	Mediano	Región axilar	Axilar	Izquierdo	2	0

Miembro superior	Mediano	Región axilar	Axilar	Izquierdo	3	1
Miembro superior	Mediano	Región axilar	Axilar	Izquierdo	4	1
Miembro superior	Mediano	Región axilar	Axilar	Izquierdo	5	1
Miembro superior	Mediano	Región axilar	Axilar	Izquierdo	6	1
Miembro superior	Mediano	Región axilar	Axilar	Izquierdo	7	1
Miembro superior	Mediano	Región axilar	Axilar	Izquierdo	8	0
Miembro superior	Mediano	Región axilar	Axilar	Izquierdo	9	0
Miembro superior	Mediano	Región axilar	Axilar	Izquierdo	10	1
Miembro superior	Mediano	Región axilar	Braquial	Derecho	1	0
Miembro superior	Mediano	Región axilar	Braquial	Derecho	2	0
Miembro superior	Mediano	Región axilar	Braquial	Derecho	3	0
Miembro superior	Mediano	Región axilar	Braquial	Derecho	4	0
Miembro superior	Mediano	Región axilar	Braquial	Derecho	5	0
Miembro superior	Mediano	Región axilar	Braquial	Derecho	6	0
Miembro superior	Mediano	Región axilar	Braquial	Derecho	7	0
Miembro superior	Mediano	Región axilar	Braquial	Derecho	8	0
Miembro superior	Mediano	Región axilar	Braquial	Derecho	9	0
Miembro superior	Mediano	Región axilar	Braquial	Derecho	10	0
Miembro superior	Mediano	Región axilar	Braquial	Izquierdo	1	0
Miembro superior	Mediano	Región axilar	Braquial	Izquierdo	2	1
Miembro superior	Mediano	Región axilar	Braquial	Izquierdo	3	0
Miembro superior	Mediano	Región axilar	Braquial	Izquierdo	4	0
Miembro superior	Mediano	Región axilar	Braquial	Izquierdo	5	0
Miembro superior	Mediano	Región axilar	Braquial	Izquierdo	6	0
Miembro superior	Mediano	Región axilar	Braquial	Izquierdo	7	0
Miembro superior	Mediano	Región axilar	Braquial	Izquierdo	8	0
Miembro superior	Mediano	Región axilar	Braquial	Izquierdo	9	0



Miembro superior	Mediano	Región axilar	Braquial	Izquierdo	10	0
Miembro superior	Mediano	Región axilar	Circunfleja ventral	Derecho	1	0
Miembro superior	Mediano	Región axilar	Circunfleja ventral	Derecho	2	0
Miembro superior	Mediano	Región axilar	Circunfleja ventral	Derecho	3	0
Miembro superior	Mediano	Región axilar	Circunfleja ventral	Derecho	4	0
Miembro superior	Mediano	Región axilar	Circunfleja ventral	Derecho	5	0
Miembro superior	Mediano	Región axilar	Circunfleja ventral	Derecho	6	0
Miembro superior	Mediano	Región axilar	Circunfleja ventral	Derecho	7	0
Miembro superior	Mediano	Región axilar	Circunfleja ventral	Derecho	8	0
Miembro superior	Mediano	Región axilar	Circunfleja ventral	Derecho	9	0
Miembro superior	Mediano	Región axilar	Circunfleja ventral	Derecho	10	0
Miembro superior	Mediano	Región axilar	Circunfleja ventral	Izquierdo	1	0
Miembro superior	Mediano	Región axilar	Circunfleja ventral	Izquierdo	2	0
Miembro superior	Mediano	Región axilar	Circunfleja ventral	Izquierdo	3	0
Miembro superior	Mediano	Región axilar	Circunfleja ventral	Izquierdo	4	0
Miembro superior	Mediano	Región axilar	Circunfleja ventral	Izquierdo	5	0
Miembro superior	Mediano	Región axilar	Circunfleja ventral	Izquierdo	6	0
Miembro superior	Mediano	Región axilar	Circunfleja ventral	Izquierdo	7	0
Miembro superior	Mediano	Región axilar	Circunfleja ventral	Izquierdo	8	0
Miembro superior	Mediano	Región axilar	Circunfleja ventral	Izquierdo	9	0
Miembro superior	Mediano	Región axilar	Circunfleja ventral	Izquierdo	10	0
Miembro superior	Mediano	Región axilar	Pectoral menor	Derecho	1	0
Miembro superior	Mediano	Región axilar	Pectoral menor	Derecho	2	0
Miembro superior	Mediano	Región axilar	Pectoral menor	Derecho	3	0
Miembro superior	Mediano	Región axilar	Pectoral menor	Derecho	4	0
Miembro superior	Mediano	Región axilar	Pectoral menor	Derecho	5	0
Miembro superior	Mediano	Región axilar	Pectoral menor	Derecho	6	0

Miembro superior	Mediano	Región axilar	Pectoral menor	Derecho	7	0
Miembro superior	Mediano	Región axilar	Pectoral menor	Derecho	8	0
Miembro superior	Mediano	Región axilar	Pectoral menor	Derecho	9	0
Miembro superior	Mediano	Región axilar	Pectoral menor	Derecho	10	0
Miembro superior	Mediano	Región axilar	Pectoral menor	Izquierdo	1	0
Miembro superior	Mediano	Región axilar	Pectoral menor	Izquierdo	2	0
Miembro superior	Mediano	Región axilar	Pectoral menor	Izquierdo	3	0
Miembro superior	Mediano	Región axilar	Pectoral menor	Izquierdo	4	0
Miembro superior	Mediano	Región axilar	Pectoral menor	Izquierdo	5	0
Miembro superior	Mediano	Región axilar	Pectoral menor	Izquierdo	6	0
Miembro superior	Mediano	Región axilar	Pectoral menor	Izquierdo	7	1
Miembro superior	Mediano	Región axilar	Pectoral menor	Izquierdo	8	1
Miembro superior	Mediano	Región axilar	Pectoral menor	Izquierdo	9	1
Miembro superior	Mediano	Región axilar	Pectoral menor	Izquierdo	10	1
Miembro superior	Mediano	Región de la mano	Cubital	Derecho	1	0
Miembro superior	Mediano	Región de la mano	Cubital	Derecho	2	0
Miembro superior	Mediano	Región de la mano	Cubital	Derecho	3	0
Miembro superior	Mediano	Región de la mano	Cubital	Derecho	4	0
Miembro superior	Mediano	Región de la mano	Cubital	Derecho	5	0
Miembro superior	Mediano	Región de la mano	Cubital	Derecho	6	0
Miembro superior	Mediano	Región de la mano	Cubital	Derecho	7	0
Miembro superior	Mediano	Región de la mano	Cubital	Derecho	8	0
Miembro superior	Mediano	Región de la mano	Cubital	Derecho	9	0
Miembro superior	Mediano	Región de la mano	Cubital	Derecho	10	0
Miembro superior	Mediano	Región de la mano	Cubital	Izquierdo	1	0
Miembro superior	Mediano	Región de la mano	Cubital	Izquierdo	2	0
Miembro superior	Mediano	Región de la mano	Cubital	Izquierdo	3	0

Miembro superior	Mediano	Región de la mano	Cubital	Izquierdo	4	0
Miembro superior	Mediano	Región de la mano	Cubital	Izquierdo	5	0
Miembro superior	Mediano	Región de la mano	Cubital	Izquierdo	6	0
Miembro superior	Mediano	Región de la mano	Cubital	Izquierdo	7	0
Miembro superior	Mediano	Región de la mano	Cubital	Izquierdo	8	0
Miembro superior	Mediano	Región de la mano	Cubital	Izquierdo	9	0
Miembro superior	Mediano	Región de la mano	Cubital	Izquierdo	10	0
Miembro superior	Mediano	Región de la mano	Interósea de la mano	Derecho	1	0
Miembro superior	Mediano	Región de la mano	Interósea de la mano	Derecho	2	0
Miembro superior	Mediano	Región de la mano	Interósea de la mano	Derecho	3	0
Miembro superior	Mediano	Región de la mano	Interósea de la mano	Derecho	4	0
Miembro superior	Mediano	Región de la mano	Interósea de la mano	Derecho	5	0
Miembro superior	Mediano	Región de la mano	Interósea de la mano	Derecho	6	0
Miembro superior	Mediano	Región de la mano	Interósea de la mano	Derecho	7	1
Miembro superior	Mediano	Región de la mano	Interósea de la mano	Derecho	8	0
Miembro superior	Mediano	Región de la mano	Interósea de la mano	Derecho	9	0
Miembro superior	Mediano	Región de la mano	Interósea de la mano	Derecho	10	0
Miembro superior	Mediano	Región de la mano	Interósea de la mano	Izquierdo	1	0
Miembro superior	Mediano	Región de la mano	Interósea de la mano	Izquierdo	2	0
Miembro superior	Mediano	Región de la mano	Interósea de la mano	Izquierdo	3	0
Miembro superior	Mediano	Región de la mano	Interósea de la mano	Izquierdo	4	0
Miembro superior	Mediano	Región de la mano	Interósea de la mano	Izquierdo	5	0
Miembro superior	Mediano	Región de la mano	Interósea de la mano	Izquierdo	6	0
Miembro superior	Mediano	Región de la mano	Interósea de la mano	Izquierdo	7	0
Miembro superior	Mediano	Región de la mano	Interósea de la mano	Izquierdo	8	0
Miembro superior	Mediano	Región de la mano	Interósea de la mano	Izquierdo	9	0
Miembro superior	Mediano	Región de la mano	Interósea de la mano	Izquierdo	10	0

Miembro superior	Mediano	Región de la mano	Radial	Derecho	1	0
Miembro superior	Mediano	Región de la mano	Radial	Derecho	2	0
Miembro superior	Mediano	Región de la mano	Radial	Derecho	3	0
Miembro superior	Mediano	Región de la mano	Radial	Derecho	4	0
Miembro superior	Mediano	Región de la mano	Radial	Derecho	5	0
Miembro superior	Mediano	Región de la mano	Radial	Derecho	6	0
Miembro superior	Mediano	Región de la mano	Radial	Derecho	7	0
Miembro superior	Mediano	Región de la mano	Radial	Derecho	8	0
Miembro superior	Mediano	Región de la mano	Radial	Derecho	9	0
Miembro superior	Mediano	Región de la mano	Radial	Derecho	10	0
Miembro superior	Mediano	Región de la mano	Radial	Izquierdo	1	0
Miembro superior	Mediano	Región de la mano	Radial	Izquierdo	2	1
Miembro superior	Mediano	Región de la mano	Radial	Izquierdo	3	0
Miembro superior	Mediano	Región de la mano	Radial	Izquierdo	4	0
Miembro superior	Mediano	Región de la mano	Radial	Izquierdo	5	1
Miembro superior	Mediano	Región de la mano	Radial	Izquierdo	6	1
Miembro superior	Mediano	Región de la mano	Radial	Izquierdo	7	1
Miembro superior	Mediano	Región de la mano	Radial	Izquierdo	8	1
Miembro superior	Mediano	Región de la mano	Radial	Izquierdo	9	1
Miembro superior	Mediano	Región de la mano	Radial	Izquierdo	10	1
Miembro superior	Musculocutáneo	Area postcoracobraquial	Braquial	Derecho	1	2
Miembro superior	Musculocutáneo	Area postcoracobraquial	Braquial	Derecho	2	2
Miembro superior	Musculocutáneo	Area postcoracobraquial	Braquial	Derecho	3	2
Miembro superior	Musculocutáneo	Area postcoracobraquial	Braquial	Derecho	4	0
Miembro superior	Musculocutáneo	Area postcoracobraquial	Braquial	Derecho	5	2
Miembro superior	Musculocutáneo	Area postcoracobraquial	Braquial	Derecho	6	1
Miembro superior	Musculocutáneo	Area postcoracobraquial	Braquial	Derecho	7	0

Miembro superior	Musculocutáneo	Area postcoracobraquial	Braquial	Derecho	8	0
Miembro superior	Musculocutáneo	Area postcoracobraquial	Braquial	Derecho	9	0
Miembro superior	Musculocutáneo	Area postcoracobraquial	Braquial	Derecho	10	2
Miembro superior	Musculocutáneo	Area postcoracobraquial	Braquial	Derecho	11	1
Miembro superior	Musculocutáneo	Area postcoracobraquial	Braquial	Derecho	12	2
Miembro superior	Musculocutáneo	Area postcoracobraquial	Braquial	Izquierdo	1	1
Miembro superior	Musculocutáneo	Area postcoracobraquial	Braquial	Izquierdo	2	1
Miembro superior	Musculocutáneo	Area postcoracobraquial	Braquial	Izquierdo	3	1
Miembro superior	Musculocutáneo	Area postcoracobraquial	Braquial	Izquierdo	4	1
Miembro superior	Musculocutáneo	Area postcoracobraquial	Braquial	Izquierdo	5	2
Miembro superior	Musculocutáneo	Area postcoracobraquial	Braquial	Izquierdo	6	1
Miembro superior	Musculocutáneo	Area postcoracobraquial	Braquial	Izquierdo	7	1
Miembro superior	Musculocutáneo	Area postcoracobraquial	Braquial	Izquierdo	8	1
Miembro superior	Musculocutáneo	Area postcoracobraquial	Braquial	Izquierdo	9	0
Miembro superior	Musculocutáneo	Area postcoracobraquial	Braquial	Izquierdo	10	0
Miembro superior	Musculocutáneo	Area postcoracobraquial	Braquial	Izquierdo	11	1
Miembro superior	Musculocutáneo	Area postcoracobraquial	Braquial	Izquierdo	12	1
Miembro superior	Musculocutáneo	Area postcoracobraquial	Coracobraquial	Derecho	1	0
Miembro superior	Musculocutáneo	Area postcoracobraquial	Coracobraquial	Derecho	2	0
Miembro superior	Musculocutáneo	Area postcoracobraquial	Coracobraquial	Derecho	3	0
Miembro superior	Musculocutáneo	Area postcoracobraquial	Coracobraquial	Derecho	4	0
Miembro superior	Musculocutáneo	Area postcoracobraquial	Coracobraquial	Derecho	5	0
Miembro superior	Musculocutáneo	Area postcoracobraquial	Coracobraquial	Derecho	6	0
Miembro superior	Musculocutáneo	Area postcoracobraquial	Coracobraquial	Derecho	7	0
Miembro superior	Musculocutáneo	Area postcoracobraquial	Coracobraquial	Derecho	8	0
Miembro superior	Musculocutáneo	Area postcoracobraquial	Coracobraquial	Derecho	9	0
Miembro superior	Musculocutáneo	Area postcoracobraquial	Coracobraquial	Derecho	10	0

Miembro superior	Musculocutáneo	Area postcoracobraquial	Coracobraquial	Derecho	11	0
Miembro superior	Musculocutáneo	Area postcoracobraquial	Coracobraquial	Derecho	12	0
Miembro superior	Musculocutáneo	Area postcoracobraquial	Coracobraquial	Izquierdo	1	0
Miembro superior	Musculocutáneo	Area postcoracobraquial	Coracobraquial	Izquierdo	2	0
Miembro superior	Musculocutáneo	Area postcoracobraquial	Coracobraquial	Izquierdo	3	0
Miembro superior	Musculocutáneo	Area postcoracobraquial	Coracobraquial	Izquierdo	4	0
Miembro superior	Musculocutáneo	Area postcoracobraquial	Coracobraquial	Izquierdo	5	0
Miembro superior	Musculocutáneo	Area postcoracobraquial	Coracobraquial	Izquierdo	6	0
Miembro superior	Musculocutáneo	Area postcoracobraquial	Coracobraquial	Izquierdo	7	0
Miembro superior	Musculocutáneo	Area postcoracobraquial	Coracobraquial	Izquierdo	8	0
Miembro superior	Musculocutáneo	Area postcoracobraquial	Coracobraquial	Izquierdo	9	0
Miembro superior	Musculocutáneo	Area postcoracobraquial	Coracobraquial	Izquierdo	10	0
Miembro superior	Musculocutáneo	Area postcoracobraquial	Coracobraquial	Izquierdo	11	0
Miembro superior	Musculocutáneo	Area postcoracobraquial	Coracobraquial	Izquierdo	12	0
Miembro superior	Musculocutáneo	Area postcoracobraquial	Muscular bíceps	Derecho	1	0
Miembro superior	Musculocutáneo	Area postcoracobraquial	Muscular bíceps	Derecho	2	0
Miembro superior	Musculocutáneo	Area postcoracobraquial	Muscular bíceps	Derecho	3	0
Miembro superior	Musculocutáneo	Area postcoracobraquial	Muscular bíceps	Derecho	4	2
Miembro superior	Musculocutáneo	Area postcoracobraquial	Muscular bíceps	Derecho	5	0
Miembro superior	Musculocutáneo	Area postcoracobraquial	Muscular bíceps	Derecho	6	0
Miembro superior	Musculocutáneo	Area postcoracobraquial	Muscular bíceps	Derecho	7	2
Miembro superior	Musculocutáneo	Area postcoracobraquial	Muscular bíceps	Derecho	8	0
Miembro superior	Musculocutáneo	Area postcoracobraquial	Muscular bíceps	Derecho	9	0
Miembro superior	Musculocutáneo	Area postcoracobraquial	Muscular bíceps	Derecho	10	0
Miembro superior	Musculocutáneo	Area postcoracobraquial	Muscular bíceps	Derecho	11	0
Miembro superior	Musculocutáneo	Area postcoracobraquial	Muscular bíceps	Derecho	12	0
Miembro superior	Musculocutáneo	Area postcoracobraquial	Muscular bíceps	Izquierdo	1	0

Miembro superior	Musculocutáneo	Area postcoracobraquial	Muscular bíceps	Izquierdo	2	0
Miembro superior	Musculocutáneo	Area postcoracobraquial	Muscular bíceps	Izquierdo	3	0
Miembro superior	Musculocutáneo	Area postcoracobraquial	Muscular bíceps	Izquierdo	4	0
Miembro superior	Musculocutáneo	Area postcoracobraquial	Muscular bíceps	Izquierdo	5	0
Miembro superior	Musculocutáneo	Area postcoracobraquial	Muscular bíceps	Izquierdo	6	0
Miembro superior	Musculocutáneo	Area postcoracobraquial	Muscular bíceps	Izquierdo	7	0
Miembro superior	Musculocutáneo	Area postcoracobraquial	Muscular bíceps	Izquierdo	8	0
Miembro superior	Musculocutáneo	Area postcoracobraquial	Muscular bíceps	Izquierdo	9	0
Miembro superior	Musculocutáneo	Area postcoracobraquial	Muscular bíceps	Izquierdo	10	0
Miembro superior	Musculocutáneo	Area postcoracobraquial	Muscular bíceps	Izquierdo	11	0
Miembro superior	Musculocutáneo	Area postcoracobraquial	Muscular bíceps	Izquierdo	12	0
Miembro superior	Musculocutáneo	Area postcoracobraquial	Muscular tríceps	Derecho	1	0
Miembro superior	Musculocutáneo	Area postcoracobraquial	Muscular tríceps	Derecho	2	0
Miembro superior	Musculocutáneo	Area postcoracobraquial	Muscular tríceps	Derecho	3	0
Miembro superior	Musculocutáneo	Area postcoracobraquial	Muscular tríceps	Derecho	4	0
Miembro superior	Musculocutáneo	Area postcoracobraquial	Muscular tríceps	Derecho	5	3
Miembro superior	Musculocutáneo	Area postcoracobraquial	Muscular tríceps	Derecho	6	0
Miembro superior	Musculocutáneo	Area postcoracobraquial	Muscular tríceps	Derecho	7	0
Miembro superior	Musculocutáneo	Area postcoracobraquial	Muscular tríceps	Derecho	8	0
Miembro superior	Musculocutáneo	Area postcoracobraquial	Muscular tríceps	Derecho	9	0
Miembro superior	Musculocutáneo	Area postcoracobraquial	Muscular tríceps	Derecho	10	0
Miembro superior	Musculocutáneo	Area postcoracobraquial	Muscular tríceps	Derecho	11	0
Miembro superior	Musculocutáneo	Area postcoracobraquial	Muscular tríceps	Derecho	12	0
Miembro superior	Musculocutáneo	Area postcoracobraquial	Muscular tríceps	Izquierdo	1	0
Miembro superior	Musculocutáneo	Area postcoracobraquial	Muscular tríceps	Izquierdo	2	0
Miembro superior	Musculocutáneo	Area postcoracobraquial	Muscular tríceps	Izquierdo	3	0
Miembro superior	Musculocutáneo	Area postcoracobraquial	Muscular tríceps	Izquierdo	4	0

Miembro superior	Musculocutáneo	Area postcoracobraquial	Muscular tríceps	Izquierdo	5	0
Miembro superior	Musculocutáneo	Area postcoracobraquial	Muscular tríceps	Izquierdo	6	0
Miembro superior	Musculocutáneo	Area postcoracobraquial	Muscular tríceps	Izquierdo	7	0
Miembro superior	Musculocutáneo	Area postcoracobraquial	Muscular tríceps	Izquierdo	8	0
Miembro superior	Musculocutáneo	Area postcoracobraquial	Muscular tríceps	Izquierdo	9	0
Miembro superior	Musculocutáneo	Area postcoracobraquial	Muscular tríceps	Izquierdo	10	0
Miembro superior	Musculocutáneo	Area postcoracobraquial	Muscular tríceps	Izquierdo	11	0
Miembro superior	Musculocutáneo	Area postcoracobraquial	Muscular tríceps	Izquierdo	12	0
Miembro superior	Musculocutáneo	Area postcoracobraquial	Musculares	Derecho	1	0
Miembro superior	Musculocutáneo	Area postcoracobraquial	Musculares	Derecho	2	0
Miembro superior	Musculocutáneo	Area postcoracobraquial	Musculares	Derecho	3	0
Miembro superior	Musculocutáneo	Area postcoracobraquial	Musculares	Derecho	4	0
Miembro superior	Musculocutáneo	Area postcoracobraquial	Musculares	Derecho	5	0
Miembro superior	Musculocutáneo	Area postcoracobraquial	Musculares	Derecho	6	0
Miembro superior	Musculocutáneo	Area postcoracobraquial	Musculares	Derecho	7	0
Miembro superior	Musculocutáneo	Area postcoracobraquial	Musculares	Derecho	8	0
Miembro superior	Musculocutáneo	Area postcoracobraquial	Musculares	Derecho	9	0
Miembro superior	Musculocutáneo	Area postcoracobraquial	Musculares	Derecho	10	0
Miembro superior	Musculocutáneo	Area postcoracobraquial	Musculares	Derecho	11	0
Miembro superior	Musculocutáneo	Area postcoracobraquial	Musculares	Derecho	12	0
Miembro superior	Musculocutáneo	Area postcoracobraquial	Musculares	Izquierdo	1	0
Miembro superior	Musculocutáneo	Area postcoracobraquial	Musculares	Izquierdo	2	0
Miembro superior	Musculocutáneo	Area postcoracobraquial	Musculares	Izquierdo	3	0
Miembro superior	Musculocutáneo	Area postcoracobraquial	Musculares	Izquierdo	4	0
Miembro superior	Musculocutáneo	Area postcoracobraquial	Musculares	Izquierdo	5	0
Miembro superior	Musculocutáneo	Area postcoracobraquial	Musculares	Izquierdo	6	0
Miembro superior	Musculocutáneo	Area postcoracobraquial	Musculares	Izquierdo	7	0



Miembro superior	Musculocutáneo	Area postcoracobraquial	Musculares	Izquierdo	8	0
Miembro superior	Musculocutáneo	Area postcoracobraquial	Musculares	Izquierdo	9	0
Miembro superior	Musculocutáneo	Area postcoracobraquial	Musculares	Izquierdo	10	0
Miembro superior	Musculocutáneo	Area postcoracobraquial	Musculares	Izquierdo	11	0
Miembro superior	Musculocutáneo	Area postcoracobraquial	Musculares	Izquierdo	12	0
Miembro superior	Musculocutáneo	Area precoracobraquial	Axilar	Derecho	1	0
Miembro superior	Musculocutáneo	Area precoracobraquial	Axilar	Derecho	2	1
Miembro superior	Musculocutáneo	Area precoracobraquial	Axilar	Derecho	3	0
Miembro superior	Musculocutáneo	Area precoracobraquial	Axilar	Derecho	4	0
Miembro superior	Musculocutáneo	Area precoracobraquial	Axilar	Derecho	5	0
Miembro superior	Musculocutáneo	Area precoracobraquial	Axilar	Derecho	6	0
Miembro superior	Musculocutáneo	Area precoracobraquial	Axilar	Derecho	7	0
Miembro superior	Musculocutáneo	Area precoracobraquial	Axilar	Derecho	8	0
Miembro superior	Musculocutáneo	Area precoracobraquial	Axilar	Derecho	9	0
Miembro superior	Musculocutáneo	Area precoracobraquial	Axilar	Derecho	10	0
Miembro superior	Musculocutáneo	Area precoracobraquial	Axilar	Derecho	11	0
Miembro superior	Musculocutáneo	Area precoracobraquial	Axilar	Derecho	12	0
Miembro superior	Musculocutáneo	Area precoracobraquial	Axilar	Izquierdo	1	0
Miembro superior	Musculocutáneo	Area precoracobraquial	Axilar	Izquierdo	2	0
Miembro superior	Musculocutáneo	Area precoracobraquial	Axilar	Izquierdo	3	0
Miembro superior	Musculocutáneo	Area precoracobraquial	Axilar	Izquierdo	4	0
Miembro superior	Musculocutáneo	Area precoracobraquial	Axilar	Izquierdo	5	0
Miembro superior	Musculocutáneo	Area precoracobraquial	Axilar	Izquierdo	6	0
Miembro superior	Musculocutáneo	Area precoracobraquial	Axilar	Izquierdo	7	0
Miembro superior	Musculocutáneo	Area precoracobraquial	Axilar	Izquierdo	8	0
Miembro superior	Musculocutáneo	Area precoracobraquial	Axilar	Izquierdo	9	0
Miembro superior	Musculocutáneo	Area precoracobraquial	Axilar	Izquierdo	10	0

Miembro superior	Musculocutáneo	Area precoracobraquial	Axilar	Izquierdo	11	0
Miembro superior	Musculocutáneo	Area precoracobraquial	Axilar	Izquierdo	12	0
Miembro superior	Musculocutáneo	Area precoracobraquial	Braquial	Derecho	1	1
Miembro superior	Musculocutáneo	Area precoracobraquial	Braquial	Derecho	2	0
Miembro superior	Musculocutáneo	Area precoracobraquial	Braquial	Derecho	3	0
Miembro superior	Musculocutáneo	Area precoracobraquial	Braquial	Derecho	4	0
Miembro superior	Musculocutáneo	Area precoracobraquial	Braquial	Derecho	5	0
Miembro superior	Musculocutáneo	Area precoracobraquial	Braquial	Derecho	6	0
Miembro superior	Musculocutáneo	Area precoracobraquial	Braquial	Derecho	7	0
Miembro superior	Musculocutáneo	Area precoracobraquial	Braquial	Derecho	8	0
Miembro superior	Musculocutáneo	Area precoracobraquial	Braquial	Derecho	9	0
Miembro superior	Musculocutáneo	Area precoracobraquial	Braquial	Derecho	10	0
Miembro superior	Musculocutáneo	Area precoracobraquial	Braquial	Derecho	11	0
Miembro superior	Musculocutáneo	Area precoracobraquial	Braquial	Derecho	12	0
Miembro superior	Musculocutáneo	Area precoracobraquial	Braquial	Izquierdo	1	0
Miembro superior	Musculocutáneo	Area precoracobraquial	Braquial	Izquierdo	2	2
Miembro superior	Musculocutáneo	Area precoracobraquial	Braquial	Izquierdo	3	0
Miembro superior	Musculocutáneo	Area precoracobraquial	Braquial	Izquierdo	4	0
Miembro superior	Musculocutáneo	Area precoracobraquial	Braquial	Izquierdo	5	2
Miembro superior	Musculocutáneo	Area precoracobraquial	Braquial	Izquierdo	6	1
Miembro superior	Musculocutáneo	Area precoracobraquial	Braquial	Izquierdo	7	0
Miembro superior	Musculocutáneo	Area precoracobraquial	Braquial	Izquierdo	8	1
Miembro superior	Musculocutáneo	Area precoracobraquial	Braquial	Izquierdo	9	2
Miembro superior	Musculocutáneo	Area precoracobraquial	Braquial	Izquierdo	10	1
Miembro superior	Musculocutáneo	Area precoracobraquial	Braquial	Izquierdo	11	0
Miembro superior	Musculocutáneo	Area precoracobraquial	Braquial	Izquierdo	12	2
Miembro superior	Musculocutáneo	Area precoracobraquial	Coracobraquial	Derecho	1	0

Miembro superior	Musculocutáneo	Area precoracobraquial	Coracobraquial	Derecho	2	0
Miembro superior	Musculocutáneo	Area precoracobraquial	Coracobraquial	Derecho	3	0
Miembro superior	Musculocutáneo	Area precoracobraquial	Coracobraquial	Derecho	4	0
Miembro superior	Musculocutáneo	Area precoracobraquial	Coracobraquial	Derecho	5	2
Miembro superior	Musculocutáneo	Area precoracobraquial	Coracobraquial	Derecho	6	1
Miembro superior	Musculocutáneo	Area precoracobraquial	Coracobraquial	Derecho	7	0
Miembro superior	Musculocutáneo	Area precoracobraquial	Coracobraquial	Derecho	8	2
Miembro superior	Musculocutáneo	Area precoracobraquial	Coracobraquial	Derecho	9	1
Miembro superior	Musculocutáneo	Area precoracobraquial	Coracobraquial	Derecho	10	1
Miembro superior	Musculocutáneo	Area precoracobraquial	Coracobraquial	Derecho	11	1
Miembro superior	Musculocutáneo	Area precoracobraquial	Coracobraquial	Derecho	12	2
Miembro superior	Musculocutáneo	Area precoracobraquial	Coracobraquial	Izquierdo	1	0
Miembro superior	Musculocutáneo	Area precoracobraquial	Coracobraquial	Izquierdo	2	0
Miembro superior	Musculocutáneo	Area precoracobraquial	Coracobraquial	Izquierdo	3	0
Miembro superior	Musculocutáneo	Area precoracobraquial	Coracobraquial	Izquierdo	4	0
Miembro superior	Musculocutáneo	Area precoracobraquial	Coracobraquial	Izquierdo	5	0
Miembro superior	Musculocutáneo	Area precoracobraquial	Coracobraquial	Izquierdo	6	0
Miembro superior	Musculocutáneo	Area precoracobraquial	Coracobraquial	Izquierdo	7	0
Miembro superior	Musculocutáneo	Area precoracobraquial	Coracobraquial	Izquierdo	8	0
Miembro superior	Musculocutáneo	Area precoracobraquial	Coracobraquial	Izquierdo	9	0
Miembro superior	Musculocutáneo	Area precoracobraquial	Coracobraquial	Izquierdo	10	0
Miembro superior	Musculocutáneo	Area precoracobraquial	Coracobraquial	Izquierdo	11	0
Miembro superior	Musculocutáneo	Area precoracobraquial	Coracobraquial	Izquierdo	12	0
Miembro superior	Musculocutáneo	Area precoracobraquial	Muscular bíceps	Derecho	1	0
Miembro superior	Musculocutáneo	Area precoracobraquial	Muscular bíceps	Derecho	2	1
Miembro superior	Musculocutáneo	Area precoracobraquial	Muscular bíceps	Derecho	3	1
Miembro superior	Musculocutáneo	Area precoracobraquial	Muscular bíceps	Derecho	4	0

Miembro superior	Musculocutáneo	Area precoracobraquial	Muscular bíceps	Derecho	5	0
Miembro superior	Musculocutáneo	Area precoracobraquial	Muscular bíceps	Derecho	6	0
Miembro superior	Musculocutáneo	Area precoracobraquial	Muscular bíceps	Derecho	7	0
Miembro superior	Musculocutáneo	Area precoracobraquial	Muscular bíceps	Derecho	8	0
Miembro superior	Musculocutáneo	Area precoracobraquial	Muscular bíceps	Derecho	9	1
Miembro superior	Musculocutáneo	Area precoracobraquial	Muscular bíceps	Derecho	10	0
Miembro superior	Musculocutáneo	Area precoracobraquial	Muscular bíceps	Derecho	11	0
Miembro superior	Musculocutáneo	Area precoracobraquial	Muscular bíceps	Derecho	12	0
Miembro superior	Musculocutáneo	Area precoracobraquial	Muscular bíceps	Izquierdo	1	0
Miembro superior	Musculocutáneo	Area precoracobraquial	Muscular bíceps	Izquierdo	2	0
Miembro superior	Musculocutáneo	Area precoracobraquial	Muscular bíceps	Izquierdo	3	0
Miembro superior	Musculocutáneo	Area precoracobraquial	Muscular bíceps	Izquierdo	4	0
Miembro superior	Musculocutáneo	Area precoracobraquial	Muscular bíceps	Izquierdo	5	0
Miembro superior	Musculocutáneo	Area precoracobraquial	Muscular bíceps	Izquierdo	6	0
Miembro superior	Musculocutáneo	Area precoracobraquial	Muscular bíceps	Izquierdo	7	0
Miembro superior	Musculocutáneo	Area precoracobraquial	Muscular bíceps	Izquierdo	8	0
Miembro superior	Musculocutáneo	Area precoracobraquial	Muscular bíceps	Izquierdo	9	0
Miembro superior	Musculocutáneo	Area precoracobraquial	Muscular bíceps	Izquierdo	10	0
Miembro superior	Musculocutáneo	Area precoracobraquial	Muscular bíceps	Izquierdo	11	0
Miembro superior	Musculocutáneo	Area precoracobraquial	Muscular bíceps	Izquierdo	12	0
Miembro superior	Musculocutáneo	Area precoracobraquial	Muscular deltoides	Derecho	1	0
Miembro superior	Musculocutáneo	Area precoracobraquial	Muscular deltoides	Derecho	2	0
Miembro superior	Musculocutáneo	Area precoracobraquial	Muscular deltoides	Derecho	3	0
Miembro superior	Musculocutáneo	Area precoracobraquial	Muscular deltoides	Derecho	4	0
Miembro superior	Musculocutáneo	Area precoracobraquial	Muscular deltoides	Derecho	5	0
Miembro superior	Musculocutáneo	Area precoracobraquial	Muscular deltoides	Derecho	6	0
Miembro superior	Musculocutáneo	Area precoracobraquial	Muscular deltoides	Derecho	7	1

Miembro superior	Musculocutáneo	Area precoracobraquial	Muscular deltoides	Derecho	8	0
Miembro superior	Musculocutáneo	Area precoracobraquial	Muscular deltoides	Derecho	9	0
Miembro superior	Musculocutáneo	Area precoracobraquial	Muscular deltoides	Derecho	10	0
Miembro superior	Musculocutáneo	Area precoracobraquial	Muscular deltoides	Derecho	11	0
Miembro superior	Musculocutáneo	Area precoracobraquial	Muscular deltoides	Derecho	12	0
Miembro superior	Musculocutáneo	Area precoracobraquial	Muscular deltoides	Izquierdo	1	0
Miembro superior	Musculocutáneo	Area precoracobraquial	Muscular deltoides	Izquierdo	2	0
Miembro superior	Musculocutáneo	Area precoracobraquial	Muscular deltoides	Izquierdo	3	0
Miembro superior	Musculocutáneo	Area precoracobraquial	Muscular deltoides	Izquierdo	4	0
Miembro superior	Musculocutáneo	Area precoracobraquial	Muscular deltoides	Izquierdo	5	0
Miembro superior	Musculocutáneo	Area precoracobraquial	Muscular deltoides	Izquierdo	6	0
Miembro superior	Musculocutáneo	Area precoracobraquial	Muscular deltoides	Izquierdo	7	0
Miembro superior	Musculocutáneo	Area precoracobraquial	Muscular deltoides	Izquierdo	8	0
Miembro superior	Musculocutáneo	Area precoracobraquial	Muscular deltoides	Izquierdo	9	0
Miembro superior	Musculocutáneo	Area precoracobraquial	Muscular deltoides	Izquierdo	10	0
Miembro superior	Musculocutáneo	Area precoracobraquial	Muscular deltoides	Izquierdo	11	0
Miembro superior	Musculocutáneo	Area precoracobraquial	Muscular deltoides	Izquierdo	12	0
Miembro superior	Musculocutáneo	Area precoracobraquial	Musculares	Derecho	1	0
Miembro superior	Musculocutáneo	Area precoracobraquial	Musculares	Derecho	2	0
Miembro superior	Musculocutáneo	Area precoracobraquial	Musculares	Derecho	3	1
Miembro superior	Musculocutáneo	Area precoracobraquial	Musculares	Derecho	4	1
Miembro superior	Musculocutáneo	Area precoracobraquial	Musculares	Derecho	5	0
Miembro superior	Musculocutáneo	Area precoracobraquial	Musculares	Derecho	6	0
Miembro superior	Musculocutáneo	Area precoracobraquial	Musculares	Derecho	7	2
Miembro superior	Musculocutáneo	Area precoracobraquial	Musculares	Derecho	8	0
Miembro superior	Musculocutáneo	Area precoracobraquial	Musculares	Derecho	9	0
Miembro superior	Musculocutáneo	Area precoracobraquial	Musculares	Derecho	10	0

Miembro superior	Musculocutáneo	Area precoracobraquial	Musculares	Derecho	11	0
Miembro superior	Musculocutáneo	Area precoracobraquial	Musculares	Derecho	12	0
Miembro superior	Musculocutáneo	Area precoracobraquial	Musculares	Izquierdo	1	2
Miembro superior	Musculocutáneo	Area precoracobraquial	Musculares	Izquierdo	2	0
Miembro superior	Musculocutáneo	Area precoracobraquial	Musculares	Izquierdo	3	0
Miembro superior	Musculocutáneo	Area precoracobraquial	Musculares	Izquierdo	4	2
Miembro superior	Musculocutáneo	Area precoracobraquial	Musculares	Izquierdo	5	0
Miembro superior	Musculocutáneo	Area precoracobraquial	Musculares	Izquierdo	6	0
Miembro superior	Musculocutáneo	Area precoracobraquial	Musculares	Izquierdo	7	0
Miembro superior	Musculocutáneo	Area precoracobraquial	Musculares	Izquierdo	8	0
Miembro superior	Musculocutáneo	Area precoracobraquial	Musculares	Izquierdo	9	0
Miembro superior	Musculocutáneo	Area precoracobraquial	Musculares	Izquierdo	10	0
Miembro superior	Musculocutáneo	Area precoracobraquial	Musculares	Izquierdo	11	2
Miembro superior	Musculocutáneo	Area precoracobraquial	Musculares	Izquierdo	12	0
Miembro superior	Musculocutáneo	Región muscular	Axilar	Derecho	1	1
Miembro superior	Musculocutáneo	Región muscular	Axilar	Derecho	2	0
Miembro superior	Musculocutáneo	Región muscular	Axilar	Derecho	3	1
Miembro superior	Musculocutáneo	Región muscular	Axilar	Derecho	4	0
Miembro superior	Musculocutáneo	Región muscular	Axilar	Derecho	5	0
Miembro superior	Musculocutáneo	Región muscular	Axilar	Derecho	6	0
Miembro superior	Musculocutáneo	Región muscular	Axilar	Derecho	7	0
Miembro superior	Musculocutáneo	Región muscular	Axilar	Derecho	8	0
Miembro superior	Musculocutáneo	Región muscular	Axilar	Derecho	9	0
Miembro superior	Musculocutáneo	Región muscular	Axilar	Derecho	10	0
Miembro superior	Musculocutáneo	Región muscular	Axilar	Derecho	11	0
Miembro superior	Musculocutáneo	Región muscular	Axilar	Derecho	12	0
Miembro superior	Musculocutáneo	Región muscular	Axilar	Izquierdo	1	1

Miembro superior	Musculocutáneo	Región muscular	Axilar	Izquierdo	2	1
Miembro superior	Musculocutáneo	Región muscular	Axilar	Izquierdo	3	0
Miembro superior	Musculocutáneo	Región muscular	Axilar	Izquierdo	4	1
Miembro superior	Musculocutáneo	Región muscular	Axilar	Izquierdo	5	1
Miembro superior	Musculocutáneo	Región muscular	Axilar	Izquierdo	6	1
Miembro superior	Musculocutáneo	Región muscular	Axilar	Izquierdo	7	0
Miembro superior	Musculocutáneo	Región muscular	Axilar	Izquierdo	8	0
Miembro superior	Musculocutáneo	Región muscular	Axilar	Izquierdo	9	1
Miembro superior	Musculocutáneo	Región muscular	Axilar	Izquierdo	10	1
Miembro superior	Musculocutáneo	Región muscular	Axilar	Izquierdo	11	1
Miembro superior	Musculocutáneo	Región muscular	Axilar	Izquierdo	12	0
Miembro superior	Musculocutáneo	Región muscular	Braquial	Derecho	1	0
Miembro superior	Musculocutáneo	Región muscular	Braquial	Derecho	2	0
Miembro superior	Musculocutáneo	Región muscular	Braquial	Derecho	3	0
Miembro superior	Musculocutáneo	Región muscular	Braquial	Derecho	4	0
Miembro superior	Musculocutáneo	Región muscular	Braquial	Derecho	5	0
Miembro superior	Musculocutáneo	Región muscular	Braquial	Derecho	6	0
Miembro superior	Musculocutáneo	Región muscular	Braquial	Derecho	7	0
Miembro superior	Musculocutáneo	Región muscular	Braquial	Derecho	8	0
Miembro superior	Musculocutáneo	Región muscular	Braquial	Derecho	9	0
Miembro superior	Musculocutáneo	Región muscular	Braquial	Derecho	10	0
Miembro superior	Musculocutáneo	Región muscular	Braquial	Derecho	11	0
Miembro superior	Musculocutáneo	Región muscular	Braquial	Derecho	12	0
Miembro superior	Musculocutáneo	Región muscular	Braquial	Izquierdo	1	0
Miembro superior	Musculocutáneo	Región muscular	Braquial	Izquierdo	2	0
Miembro superior	Musculocutáneo	Región muscular	Braquial	Izquierdo	3	0
Miembro superior	Musculocutáneo	Región muscular	Braquial	Izquierdo	4	0

Miembro superior	Musculocutáneo	Región muscular	Braquial	Izquierdo	5	0
Miembro superior	Musculocutáneo	Región muscular	Braquial	Izquierdo	6	0
Miembro superior	Musculocutáneo	Región muscular	Braquial	Izquierdo	7	0
Miembro superior	Musculocutáneo	Región muscular	Braquial	Izquierdo	8	0
Miembro superior	Musculocutáneo	Región muscular	Braquial	Izquierdo	9	0
Miembro superior	Musculocutáneo	Región muscular	Braquial	Izquierdo	10	0
Miembro superior	Musculocutáneo	Región muscular	Braquial	Izquierdo	11	0
Miembro superior	Musculocutáneo	Región muscular	Braquial	Izquierdo	12	0
Miembro superior	Musculocutáneo	Región muscular	Coracobraquial	Derecho	1	0
Miembro superior	Musculocutáneo	Región muscular	Coracobraquial	Derecho	2	0
Miembro superior	Musculocutáneo	Región muscular	Coracobraquial	Derecho	3	0
Miembro superior	Musculocutáneo	Región muscular	Coracobraquial	Derecho	4	0
Miembro superior	Musculocutáneo	Región muscular	Coracobraquial	Derecho	5	0
Miembro superior	Musculocutáneo	Región muscular	Coracobraquial	Derecho	6	0
Miembro superior	Musculocutáneo	Región muscular	Coracobraquial	Derecho	7	0
Miembro superior	Musculocutáneo	Región muscular	Coracobraquial	Derecho	8	0
Miembro superior	Musculocutáneo	Región muscular	Coracobraquial	Derecho	9	1
Miembro superior	Musculocutáneo	Región muscular	Coracobraquial	Derecho	10	0
Miembro superior	Musculocutáneo	Región muscular	Coracobraquial	Derecho	11	0
Miembro superior	Musculocutáneo	Región muscular	Coracobraquial	Derecho	12	0
Miembro superior	Musculocutáneo	Región muscular	Coracobraquial	Izquierdo	1	0
Miembro superior	Musculocutáneo	Región muscular	Coracobraquial	Izquierdo	2	0
Miembro superior	Musculocutáneo	Región muscular	Coracobraquial	Izquierdo	3	0
Miembro superior	Musculocutáneo	Región muscular	Coracobraquial	Izquierdo	4	0
Miembro superior	Musculocutáneo	Región muscular	Coracobraquial	Izquierdo	5	0
Miembro superior	Musculocutáneo	Región muscular	Coracobraquial	Izquierdo	6	0
Miembro superior	Musculocutáneo	Región muscular	Coracobraquial	Izquierdo	7	0



Miembro superior	Musculocutáneo	Región muscular	Coracobraquial	Izquierdo	8	0
Miembro superior	Musculocutáneo	Región muscular	Coracobraquial	Izquierdo	9	0
Miembro superior	Musculocutáneo	Región muscular	Coracobraquial	Izquierdo	10	0
Miembro superior	Musculocutáneo	Región muscular	Coracobraquial	Izquierdo	11	0
Miembro superior	Musculocutáneo	Región muscular	Coracobraquial	Izquierdo	12	0
Miembro superior	Musculocutáneo	Región muscular	Muscular bíceps	Derecho	1	0
Miembro superior	Musculocutáneo	Región muscular	Muscular bíceps	Derecho	2	0
Miembro superior	Musculocutáneo	Región muscular	Muscular bíceps	Derecho	3	0
Miembro superior	Musculocutáneo	Región muscular	Muscular bíceps	Derecho	4	0
Miembro superior	Musculocutáneo	Región muscular	Muscular bíceps	Derecho	5	0
Miembro superior	Musculocutáneo	Región muscular	Muscular bíceps	Derecho	6	0
Miembro superior	Musculocutáneo	Región muscular	Muscular bíceps	Derecho	7	0
Miembro superior	Musculocutáneo	Región muscular	Muscular bíceps	Derecho	8	0
Miembro superior	Musculocutáneo	Región muscular	Muscular bíceps	Derecho	9	0
Miembro superior	Musculocutáneo	Región muscular	Muscular bíceps	Derecho	10	0
Miembro superior	Musculocutáneo	Región muscular	Muscular bíceps	Derecho	11	0
Miembro superior	Musculocutáneo	Región muscular	Muscular bíceps	Derecho	12	0
Miembro superior	Musculocutáneo	Región muscular	Muscular bíceps	Izquierdo	1	0
Miembro superior	Musculocutáneo	Región muscular	Muscular bíceps	Izquierdo	2	0
Miembro superior	Musculocutáneo	Región muscular	Muscular bíceps	Izquierdo	3	0
Miembro superior	Musculocutáneo	Región muscular	Muscular bíceps	Izquierdo	4	0
Miembro superior	Musculocutáneo	Región muscular	Muscular bíceps	Izquierdo	5	0
Miembro superior	Musculocutáneo	Región muscular	Muscular bíceps	Izquierdo	6	0
Miembro superior	Musculocutáneo	Región muscular	Muscular bíceps	Izquierdo	7	0
Miembro superior	Musculocutáneo	Región muscular	Muscular bíceps	Izquierdo	8	0
Miembro superior	Musculocutáneo	Región muscular	Muscular bíceps	Izquierdo	9	0
Miembro superior	Musculocutáneo	Región muscular	Muscular bíceps	Izquierdo	10	0

Miembro superior	Musculocutáneo	Región muscular	Muscular bíceps	Izquierdo	11	0
Miembro superior	Musculocutáneo	Región muscular	Muscular bíceps	Izquierdo	12	0
Miembro superior	Musculocutáneo	Región muscular	Muscular tríceps	Derecho	1	0
Miembro superior	Musculocutáneo	Región muscular	Muscular tríceps	Derecho	2	0
Miembro superior	Musculocutáneo	Región muscular	Muscular tríceps	Derecho	3	0
Miembro superior	Musculocutáneo	Región muscular	Muscular tríceps	Derecho	4	0
Miembro superior	Musculocutáneo	Región muscular	Muscular tríceps	Derecho	5	0
Miembro superior	Musculocutáneo	Región muscular	Muscular tríceps	Derecho	6	0
Miembro superior	Musculocutáneo	Región muscular	Muscular tríceps	Derecho	7	0
Miembro superior	Musculocutáneo	Región muscular	Muscular tríceps	Derecho	8	0
Miembro superior	Musculocutáneo	Región muscular	Muscular tríceps	Derecho	9	0
Miembro superior	Musculocutáneo	Región muscular	Muscular tríceps	Derecho	10	0
Miembro superior	Musculocutáneo	Región muscular	Muscular tríceps	Derecho	11	0
Miembro superior	Musculocutáneo	Región muscular	Muscular tríceps	Derecho	12	0
Miembro superior	Musculocutáneo	Región muscular	Muscular tríceps	Izquierdo	1	0
Miembro superior	Musculocutáneo	Región muscular	Muscular tríceps	Izquierdo	2	0
Miembro superior	Musculocutáneo	Región muscular	Muscular tríceps	Izquierdo	3	0
Miembro superior	Musculocutáneo	Región muscular	Muscular tríceps	Izquierdo	4	0
Miembro superior	Musculocutáneo	Región muscular	Muscular tríceps	Izquierdo	5	0
Miembro superior	Musculocutáneo	Región muscular	Muscular tríceps	Izquierdo	6	0
Miembro superior	Musculocutáneo	Región muscular	Muscular tríceps	Izquierdo	7	0
Miembro superior	Musculocutáneo	Región muscular	Muscular tríceps	Izquierdo	8	0
Miembro superior	Musculocutáneo	Región muscular	Muscular tríceps	Izquierdo	9	0
Miembro superior	Musculocutáneo	Región muscular	Muscular tríceps	Izquierdo	10	0
Miembro superior	Musculocutáneo	Región muscular	Muscular tríceps	Izquierdo	11	0
Miembro superior	Musculocutáneo	Región muscular	Muscular tríceps	Izquierdo	12	0
Miembro superior	Musculocutáneo	Región muscular	Musculares	Derecho	1	0

Miembro superior	Musculocutáneo	Región muscular	Musculares	Derecho	2	0
Miembro superior	Musculocutáneo	Región muscular	Musculares	Derecho	3	0
Miembro superior	Musculocutáneo	Región muscular	Musculares	Derecho	4	0
Miembro superior	Musculocutáneo	Región muscular	Musculares	Derecho	5	0
Miembro superior	Musculocutáneo	Región muscular	Musculares	Derecho	6	0
Miembro superior	Musculocutáneo	Región muscular	Musculares	Derecho	7	0
Miembro superior	Musculocutáneo	Región muscular	Musculares	Derecho	8	0
Miembro superior	Musculocutáneo	Región muscular	Musculares	Derecho	9	0
Miembro superior	Musculocutáneo	Región muscular	Musculares	Derecho	10	1
Miembro superior	Musculocutáneo	Región muscular	Musculares	Derecho	11	1
Miembro superior	Musculocutáneo	Región muscular	Musculares	Derecho	12	1
Miembro superior	Musculocutáneo	Región muscular	Musculares	Izquierdo	1	0
Miembro superior	Musculocutáneo	Región muscular	Musculares	Izquierdo	2	0
Miembro superior	Musculocutáneo	Región muscular	Musculares	Izquierdo	3	0
Miembro superior	Musculocutáneo	Región muscular	Musculares	Izquierdo	4	0
Miembro superior	Musculocutáneo	Región muscular	Musculares	Izquierdo	5	0
Miembro superior	Musculocutáneo	Región muscular	Musculares	Izquierdo	6	0
Miembro superior	Musculocutáneo	Región muscular	Musculares	Izquierdo	7	0
Miembro superior	Musculocutáneo	Región muscular	Musculares	Izquierdo	8	0
Miembro superior	Musculocutáneo	Región muscular	Musculares	Izquierdo	9	0
Miembro superior	Musculocutáneo	Región muscular	Musculares	Izquierdo	10	0
Miembro superior	Musculocutáneo	Región muscular	Musculares	Izquierdo	11	0
Miembro superior	Musculocutáneo	Región muscular	Musculares	Izquierdo	12	1
Miembro superior	Plexo braquial	Tronco primario	Cervical transversa	Derecho	1	0
Miembro superior	Plexo braquial	Tronco primario	Cervical transversa	Derecho	2	0
Miembro superior	Plexo braquial	Tronco primario	Cervical transversa	Derecho	3	0
Miembro superior	Plexo braquial	Tronco primario	Cervical transversa	Derecho	4	0

Miembro superior	Plexo braquial	Tronco primario	Cervical transversa	Derecho	5	0
Miembro superior	Plexo braquial	Tronco primario	Cervical transversa	Izquierdo	1	0
Miembro superior	Plexo braquial	Tronco primario	Cervical transversa	Izquierdo	2	0
Miembro superior	Plexo braquial	Tronco primario	Cervical transversa	Izquierdo	3	0
Miembro superior	Plexo braquial	Tronco primario	Cervical transversa	Izquierdo	4	0
Miembro superior	Plexo braquial	Tronco primario	Cervical transversa	Izquierdo	5	0
Miembro superior	Plexo braquial	Tronco primario	Colateral subclavia	Derecho	1	0
Miembro superior	Plexo braquial	Tronco primario	Colateral subclavia	Derecho	2	0
Miembro superior	Plexo braquial	Tronco primario	Colateral subclavia	Derecho	3	0
Miembro superior	Plexo braquial	Tronco primario	Colateral subclavia	Derecho	4	0
Miembro superior	Plexo braquial	Tronco primario	Colateral subclavia	Derecho	5	0
Miembro superior	Plexo braquial	Tronco primario	Colateral subclavia	Izquierdo	1	0
Miembro superior	Plexo braquial	Tronco primario	Colateral subclavia	Izquierdo	2	0
Miembro superior	Plexo braquial	Tronco primario	Colateral subclavia	Izquierdo	3	0
Miembro superior	Plexo braquial	Tronco primario	Colateral subclavia	Izquierdo	4	0
Miembro superior	Plexo braquial	Tronco primario	Colateral subclavia	Izquierdo	5	0
Miembro superior	Plexo braquial	Tronco primario	Escapular dorsal	Derecho	1	0
Miembro superior	Plexo braquial	Tronco primario	Escapular dorsal	Derecho	2	0
Miembro superior	Plexo braquial	Tronco primario	Escapular dorsal	Derecho	3	0
Miembro superior	Plexo braquial	Tronco primario	Escapular dorsal	Derecho	4	0
Miembro superior	Plexo braquial	Tronco primario	Escapular dorsal	Derecho	5	0
Miembro superior	Plexo braquial	Tronco primario	Escapular dorsal	Izquierdo	1	0
Miembro superior	Plexo braquial	Tronco primario	Escapular dorsal	Izquierdo	2	0
Miembro superior	Plexo braquial	Tronco primario	Escapular dorsal	Izquierdo	3	0
Miembro superior	Plexo braquial	Tronco primario	Escapular dorsal	Izquierdo	4	0
Miembro superior	Plexo braquial	Tronco primario	Escapular dorsal	Izquierdo	5	0
Miembro superior	Plexo braquial	Tronco primario	Escapular superior	Derecho	1	2

Miembro superior	Plexo braquial	Tronco primario	Escapular superior	Derecho	2	0
Miembro superior	Plexo braquial	Tronco primario	Escapular superior	Derecho	3	0
Miembro superior	Plexo braquial	Tronco primario	Escapular superior	Derecho	4	0
Miembro superior	Plexo braquial	Tronco primario	Escapular superior	Derecho	5	2
Miembro superior	Plexo braquial	Tronco primario	Escapular superior	Izquierdo	1	0
Miembro superior	Plexo braquial	Tronco primario	Escapular superior	Izquierdo	2	0
Miembro superior	Plexo braquial	Tronco primario	Escapular superior	Izquierdo	3	0
Miembro superior	Plexo braquial	Tronco primario	Escapular superior	Izquierdo	4	0
Miembro superior	Plexo braquial	Tronco primario	Escapular superior	Izquierdo	5	0
Miembro superior	Plexo braquial	Tronco primario	Espinal anterior	Derecho	1	2
Miembro superior	Plexo braquial	Tronco primario	Espinal anterior	Derecho	2	2
Miembro superior	Plexo braquial	Tronco primario	Espinal anterior	Derecho	3	2
Miembro superior	Plexo braquial	Tronco primario	Espinal anterior	Derecho	4	2
Miembro superior	Plexo braquial	Tronco primario	Espinal anterior	Derecho	5	3
Miembro superior	Plexo braquial	Tronco primario	Espinal anterior	Izquierdo	1	1
Miembro superior	Plexo braquial	Tronco primario	Espinal anterior	Izquierdo	2	1
Miembro superior	Plexo braquial	Tronco primario	Espinal anterior	Izquierdo	3	0
Miembro superior	Plexo braquial	Tronco primario	Espinal anterior	Izquierdo	4	1
Miembro superior	Plexo braquial	Tronco primario	Espinal anterior	Izquierdo	5	0
Miembro superior	Plexo braquial	Tronco primario	Tiroidea inferior	Derecho	1	0
Miembro superior	Plexo braquial	Tronco primario	Tiroidea inferior	Derecho	2	3
Miembro superior	Plexo braquial	Tronco primario	Tiroidea inferior	Derecho	3	2
Miembro superior	Plexo braquial	Tronco primario	Tiroidea inferior	Derecho	4	2
Miembro superior	Plexo braquial	Tronco primario	Tiroidea inferior	Derecho	5	0
Miembro superior	Plexo braquial	Tronco primario	Tiroidea inferior	Izquierdo	1	0
Miembro superior	Plexo braquial	Tronco primario	Tiroidea inferior	Izquierdo	2	0
Miembro superior	Plexo braquial	Tronco primario	Tiroidea inferior	Izquierdo	3	1

Miembro superior	Plexo braquial	Tronco primario	Tiroidea inferior	Izquierdo	4	2
Miembro superior	Plexo braquial	Tronco primario	Tiroidea inferior	Izquierdo	5	2
Miembro superior	Plexo braquial	Tronco primario	Vertebral	Derecho	1	0
Miembro superior	Plexo braquial	Tronco primario	Vertebral	Derecho	2	0
Miembro superior	Plexo braquial	Tronco primario	Vertebral	Derecho	3	0
Miembro superior	Plexo braquial	Tronco primario	Vertebral	Derecho	4	0
Miembro superior	Plexo braquial	Tronco primario	Vertebral	Derecho	5	0
Miembro superior	Plexo braquial	Tronco primario	Vertebral	Izquierdo	1	0
Miembro superior	Plexo braquial	Tronco primario	Vertebral	Izquierdo	2	0
Miembro superior	Plexo braquial	Tronco primario	Vertebral	Izquierdo	3	0
Miembro superior	Plexo braquial	Tronco primario	Vertebral	Izquierdo	4	0
Miembro superior	Plexo braquial	Tronco primario	Vertebral	Izquierdo	5	1
Miembro superior	Plexo braquial	Tronco secundario	Cervical transversa	Derecho	1	0
Miembro superior	Plexo braquial	Tronco secundario	Cervical transversa	Derecho	2	0
Miembro superior	Plexo braquial	Tronco secundario	Cervical transversa	Derecho	3	0
Miembro superior	Plexo braquial	Tronco secundario	Cervical transversa	Derecho	4	0
Miembro superior	Plexo braquial	Tronco secundario	Cervical transversa	Derecho	5	0
Miembro superior	Plexo braquial	Tronco secundario	Cervical transversa	Izquierdo	1	1
Miembro superior	Plexo braquial	Tronco secundario	Cervical transversa	Izquierdo	2	1
Miembro superior	Plexo braquial	Tronco secundario	Cervical transversa	Izquierdo	3	0
Miembro superior	Plexo braquial	Tronco secundario	Cervical transversa	Izquierdo	4	1
Miembro superior	Plexo braquial	Tronco secundario	Cervical transversa	Izquierdo	5	1
Miembro superior	Plexo braquial	Tronco secundario	Colateral subclavia	Derecho	1	3
Miembro superior	Plexo braquial	Tronco secundario	Colateral subclavia	Derecho	2	2
Miembro superior	Plexo braquial	Tronco secundario	Colateral subclavia	Derecho	3	2
Miembro superior	Plexo braquial	Tronco secundario	Colateral subclavia	Derecho	4	3
Miembro superior	Plexo braquial	Tronco secundario	Colateral subclavia	Derecho	5	0

Miembro superior	Plexo braquial	Tronco secundario	Colateral subclavia	Izquierdo	1	3
Miembro superior	Plexo braquial	Tronco secundario	Colateral subclavia	Izquierdo	2	2
Miembro superior	Plexo braquial	Tronco secundario	Colateral subclavia	Izquierdo	3	3
Miembro superior	Plexo braquial	Tronco secundario	Colateral subclavia	Izquierdo	4	3
Miembro superior	Plexo braquial	Tronco secundario	Colateral subclavia	Izquierdo	5	2
Miembro superior	Plexo braquial	Tronco secundario	Escapular dorsal	Derecho	1	1
Miembro superior	Plexo braquial	Tronco secundario	Escapular dorsal	Derecho	2	2
Miembro superior	Plexo braquial	Tronco secundario	Escapular dorsal	Derecho	3	3
Miembro superior	Plexo braquial	Tronco secundario	Escapular dorsal	Derecho	4	1
Miembro superior	Plexo braquial	Tronco secundario	Escapular dorsal	Derecho	5	2
Miembro superior	Plexo braquial	Tronco secundario	Escapular dorsal	Izquierdo	1	1
Miembro superior	Plexo braquial	Tronco secundario	Escapular dorsal	Izquierdo	2	0
Miembro superior	Plexo braquial	Tronco secundario	Escapular dorsal	Izquierdo	3	0
Miembro superior	Plexo braquial	Tronco secundario	Escapular dorsal	Izquierdo	4	2
Miembro superior	Plexo braquial	Tronco secundario	Escapular dorsal	Izquierdo	5	0
Miembro superior	Plexo braquial	Tronco secundario	Escapular superior	Derecho	1	0
Miembro superior	Plexo braquial	Tronco secundario	Escapular superior	Derecho	2	0
Miembro superior	Plexo braquial	Tronco secundario	Escapular superior	Derecho	3	0
Miembro superior	Plexo braquial	Tronco secundario	Escapular superior	Derecho	4	0
Miembro superior	Plexo braquial	Tronco secundario	Escapular superior	Derecho	5	0
Miembro superior	Plexo braquial	Tronco secundario	Escapular superior	Izquierdo	1	0
Miembro superior	Plexo braquial	Tronco secundario	Escapular superior	Izquierdo	2	0
Miembro superior	Plexo braquial	Tronco secundario	Escapular superior	Izquierdo	3	0
Miembro superior	Plexo braquial	Tronco secundario	Escapular superior	Izquierdo	4	0
Miembro superior	Plexo braquial	Tronco secundario	Escapular superior	Izquierdo	5	0
Miembro superior	Plexo braquial	Tronco secundario	Espinal anterior	Derecho	1	0
Miembro superior	Plexo braquial	Tronco secundario	Espinal anterior	Derecho	2	0

Miembro superior	Plexo braquial	Tronco secundario	Espinal anterior	Derecho	3	0
Miembro superior	Plexo braquial	Tronco secundario	Espinal anterior	Derecho	4	0
Miembro superior	Plexo braquial	Tronco secundario	Espinal anterior	Derecho	5	0
Miembro superior	Plexo braquial	Tronco secundario	Espinal anterior	Izquierdo	1	0
Miembro superior	Plexo braquial	Tronco secundario	Espinal anterior	Izquierdo	2	0
Miembro superior	Plexo braquial	Tronco secundario	Espinal anterior	Izquierdo	3	0
Miembro superior	Plexo braquial	Tronco secundario	Espinal anterior	Izquierdo	4	0
Miembro superior	Plexo braquial	Tronco secundario	Espinal anterior	Izquierdo	5	0
Miembro superior	Plexo braquial	Tronco secundario	Tiroidea inferior	Derecho	1	0
Miembro superior	Plexo braquial	Tronco secundario	Tiroidea inferior	Derecho	2	0
Miembro superior	Plexo braquial	Tronco secundario	Tiroidea inferior	Derecho	3	0
Miembro superior	Plexo braquial	Tronco secundario	Tiroidea inferior	Derecho	4	0
Miembro superior	Plexo braquial	Tronco secundario	Tiroidea inferior	Derecho	5	0
Miembro superior	Plexo braquial	Tronco secundario	Tiroidea inferior	Izquierdo	1	0
Miembro superior	Plexo braquial	Tronco secundario	Tiroidea inferior	Izquierdo	2	0
Miembro superior	Plexo braquial	Tronco secundario	Tiroidea inferior	Izquierdo	3	0
Miembro superior	Plexo braquial	Tronco secundario	Tiroidea inferior	Izquierdo	4	0
Miembro superior	Plexo braquial	Tronco secundario	Tiroidea inferior	Izquierdo	5	0
Miembro superior	Plexo braquial	Tronco secundario	Vertebral	Derecho	1	0
Miembro superior	Plexo braquial	Tronco secundario	Vertebral	Derecho	2	0
Miembro superior	Plexo braquial	Tronco secundario	Vertebral	Derecho	3	0
Miembro superior	Plexo braquial	Tronco secundario	Vertebral	Derecho	4	0
Miembro superior	Plexo braquial	Tronco secundario	Vertebral	Derecho	5	0
Miembro superior	Plexo braquial	Tronco secundario	Vertebral	Izquierdo	1	0
Miembro superior	Plexo braquial	Tronco secundario	Vertebral	Izquierdo	2	0
Miembro superior	Plexo braquial	Tronco secundario	Vertebral	Izquierdo	3	0
Miembro superior	Plexo braquial	Tronco secundario	Vertebral	Izquierdo	4	0



Miembro superior	Plexo braquial	Tronco secundario	Vertebral	Izquierdo	5	0
Miembro superior	Radial	Braquial dorsal	Axilar	Derecho	1	0
Miembro superior	Radial	Braquial dorsal	Axilar	Derecho	2	0
Miembro superior	Radial	Braquial dorsal	Axilar	Derecho	3	0
Miembro superior	Radial	Braquial dorsal	Axilar	Derecho	4	0
Miembro superior	Radial	Braquial dorsal	Axilar	Derecho	5	0
Miembro superior	Radial	Braquial dorsal	Axilar	Derecho	6	0
Miembro superior	Radial	Braquial dorsal	Axilar	Derecho	7	0
Miembro superior	Radial	Braquial dorsal	Axilar	Derecho	8	0
Miembro superior	Radial	Braquial dorsal	Axilar	Izquierdo	1	0
Miembro superior	Radial	Braquial dorsal	Axilar	Izquierdo	2	0
Miembro superior	Radial	Braquial dorsal	Axilar	Izquierdo	3	0
Miembro superior	Radial	Braquial dorsal	Axilar	Izquierdo	4	0
Miembro superior	Radial	Braquial dorsal	Axilar	Izquierdo	5	0
Miembro superior	Radial	Braquial dorsal	Axilar	Izquierdo	6	0
Miembro superior	Radial	Braquial dorsal	Axilar	Izquierdo	7	0
Miembro superior	Radial	Braquial dorsal	Axilar	Izquierdo	8	0
Miembro superior	Radial	Braquial dorsal	Braquial dorsal	Derecho	1	3
Miembro superior	Radial	Braquial dorsal	Braquial dorsal	Derecho	2	2
Miembro superior	Radial	Braquial dorsal	Braquial dorsal	Derecho	3	1
Miembro superior	Radial	Braquial dorsal	Braquial dorsal	Derecho	4	2
Miembro superior	Radial	Braquial dorsal	Braquial dorsal	Derecho	5	2
Miembro superior	Radial	Braquial dorsal	Braquial dorsal	Derecho	6	2
Miembro superior	Radial	Braquial dorsal	Braquial dorsal	Derecho	7	3
Miembro superior	Radial	Braquial dorsal	Braquial dorsal	Derecho	8	2
Miembro superior	Radial	Braquial dorsal	Braquial dorsal	Izquierdo	1	3
Miembro superior	Radial	Braquial dorsal	Braquial dorsal	Izquierdo	2	3

Miembro superior	Radial	Braquial dorsal	Braquial dorsal	Izquierdo	3	1
Miembro superior	Radial	Braquial dorsal	Braquial dorsal	Izquierdo	4	1
Miembro superior	Radial	Braquial dorsal	Braquial dorsal	Izquierdo	5	1
Miembro superior	Radial	Braquial dorsal	Braquial dorsal	Izquierdo	6	1
Miembro superior	Radial	Braquial dorsal	Braquial dorsal	Izquierdo	7	2
Miembro superior	Radial	Braquial dorsal	Braquial dorsal	Izquierdo	8	1
Miembro superior	Radial	Braquial dorsal	Braquiradial	Derecho	1	0
Miembro superior	Radial	Braquial dorsal	Braquiradial	Derecho	2	1
Miembro superior	Radial	Braquial dorsal	Braquiradial	Derecho	3	0
Miembro superior	Radial	Braquial dorsal	Braquiradial	Derecho	4	0
Miembro superior	Radial	Braquial dorsal	Braquiradial	Derecho	5	0
Miembro superior	Radial	Braquial dorsal	Braquiradial	Derecho	6	0
Miembro superior	Radial	Braquial dorsal	Braquiradial	Derecho	7	0
Miembro superior	Radial	Braquial dorsal	Braquiradial	Derecho	8	0
Miembro superior	Radial	Braquial dorsal	Braquiradial	Izquierdo	1	0
Miembro superior	Radial	Braquial dorsal	Braquiradial	Izquierdo	2	0
Miembro superior	Radial	Braquial dorsal	Braquiradial	Izquierdo	3	0
Miembro superior	Radial	Braquial dorsal	Braquiradial	Izquierdo	4	0
Miembro superior	Radial	Braquial dorsal	Braquiradial	Izquierdo	5	0
Miembro superior	Radial	Braquial dorsal	Braquiradial	Izquierdo	6	0
Miembro superior	Radial	Braquial dorsal	Braquiradial	Izquierdo	7	0
Miembro superior	Radial	Braquial dorsal	Braquiradial	Izquierdo	8	0
Miembro superior	Radial	Braquial dorsal	Musculares	Derecho	1	0
Miembro superior	Radial	Braquial dorsal	Musculares	Derecho	2	0
Miembro superior	Radial	Braquial dorsal	Musculares	Derecho	3	0
Miembro superior	Radial	Braquial dorsal	Musculares	Derecho	4	0
Miembro superior	Radial	Braquial dorsal	Musculares	Derecho	5	0

Miembro superior	Radial	Braquial dorsal	Musculares	Derecho	6	0
Miembro superior	Radial	Braquial dorsal	Musculares	Derecho	7	0
Miembro superior	Radial	Braquial dorsal	Musculares	Derecho	8	0
Miembro superior	Radial	Braquial dorsal	Musculares	Izquierdo	1	0
Miembro superior	Radial	Braquial dorsal	Musculares	Izquierdo	2	0
Miembro superior	Radial	Braquial dorsal	Musculares	Izquierdo	3	0
Miembro superior	Radial	Braquial dorsal	Musculares	Izquierdo	4	0
Miembro superior	Radial	Braquial dorsal	Musculares	Izquierdo	5	0
Miembro superior	Radial	Braquial dorsal	Musculares	Izquierdo	6	0
Miembro superior	Radial	Braquial dorsal	Musculares	Izquierdo	7	0
Miembro superior	Radial	Braquial dorsal	Musculares	Izquierdo	8	0
Miembro superior	Radial	Braquial dorsal	Recurrente radial dorsal	Derecho	1	0
Miembro superior	Radial	Braquial dorsal	Recurrente radial dorsal	Derecho	2	0
Miembro superior	Radial	Braquial dorsal	Recurrente radial dorsal	Derecho	3	0
Miembro superior	Radial	Braquial dorsal	Recurrente radial dorsal	Derecho	4	0
Miembro superior	Radial	Braquial dorsal	Recurrente radial dorsal	Derecho	5	0
Miembro superior	Radial	Braquial dorsal	Recurrente radial dorsal	Derecho	6	0
Miembro superior	Radial	Braquial dorsal	Recurrente radial dorsal	Derecho	7	0
Miembro superior	Radial	Braquial dorsal	Recurrente radial dorsal	Derecho	8	0
Miembro superior	Radial	Braquial dorsal	Recurrente radial dorsal	Izquierdo	1	0
Miembro superior	Radial	Braquial dorsal	Recurrente radial dorsal	Izquierdo	2	0
Miembro superior	Radial	Braquial dorsal	Recurrente radial dorsal	Izquierdo	3	0
Miembro superior	Radial	Braquial dorsal	Recurrente radial dorsal	Izquierdo	4	0
Miembro superior	Radial	Braquial dorsal	Recurrente radial dorsal	Izquierdo	5	0
Miembro superior	Radial	Braquial dorsal	Recurrente radial dorsal	Izquierdo	6	0
Miembro superior	Radial	Braquial dorsal	Recurrente radial dorsal	Izquierdo	7	0
Miembro superior	Radial	Braquial dorsal	Recurrente radial dorsal	Izquierdo	8	0

Miembro superior	Radial	Braquial dorsal	Recurrente radial ventral	Derecho	1	0
Miembro superior	Radial	Braquial dorsal	Recurrente radial ventral	Derecho	2	0
Miembro superior	Radial	Braquial dorsal	Recurrente radial ventral	Derecho	3	0
Miembro superior	Radial	Braquial dorsal	Recurrente radial ventral	Derecho	4	0
Miembro superior	Radial	Braquial dorsal	Recurrente radial ventral	Derecho	5	0
Miembro superior	Radial	Braquial dorsal	Recurrente radial ventral	Derecho	6	0
Miembro superior	Radial	Braquial dorsal	Recurrente radial ventral	Derecho	7	0
Miembro superior	Radial	Braquial dorsal	Recurrente radial ventral	Derecho	8	0
Miembro superior	Radial	Braquial dorsal	Recurrente radial ventral	Izquierdo	1	0
Miembro superior	Radial	Braquial dorsal	Recurrente radial ventral	Izquierdo	2	0
Miembro superior	Radial	Braquial dorsal	Recurrente radial ventral	Izquierdo	3	0
Miembro superior	Radial	Braquial dorsal	Recurrente radial ventral	Izquierdo	4	0
Miembro superior	Radial	Braquial dorsal	Recurrente radial ventral	Izquierdo	5	0
Miembro superior	Radial	Braquial dorsal	Recurrente radial ventral	Izquierdo	6	0
Miembro superior	Radial	Braquial dorsal	Recurrente radial ventral	Izquierdo	7	0
Miembro superior	Radial	Braquial dorsal	Recurrente radial ventral	Izquierdo	8	0
Miembro superior	Radial	Braquial dorsal	Vasto lateral	Derecho	1	1
Miembro superior	Radial	Braquial dorsal	Vasto lateral	Derecho	2	1
Miembro superior	Radial	Braquial dorsal	Vasto lateral	Derecho	3	1
Miembro superior	Radial	Braquial dorsal	Vasto lateral	Derecho	4	1
Miembro superior	Radial	Braquial dorsal	Vasto lateral	Derecho	5	1
Miembro superior	Radial	Braquial dorsal	Vasto lateral	Derecho	6	0
Miembro superior	Radial	Braquial dorsal	Vasto lateral	Derecho	7	0
Miembro superior	Radial	Braquial dorsal	Vasto lateral	Derecho	8	0
Miembro superior	Radial	Braquial dorsal	Vasto lateral	Izquierdo	1	1
Miembro superior	Radial	Braquial dorsal	Vasto lateral	Izquierdo	2	1
Miembro superior	Radial	Braquial dorsal	Vasto lateral	Izquierdo	3	1

Miembro superior	Radial	Braquial dorsal	Vasto lateral	Izquierdo	4	1
Miembro superior	Radial	Braquial dorsal	Vasto lateral	Izquierdo	5	0
Miembro superior	Radial	Braquial dorsal	Vasto lateral	Izquierdo	6	0
Miembro superior	Radial	Braquial dorsal	Vasto lateral	Izquierdo	7	0
Miembro superior	Radial	Braquial dorsal	Vasto lateral	Izquierdo	8	0
Miembro superior	Radial	Pliegue lateral codo	Braquial dorsal	Derecho	1	0
Miembro superior	Radial	Pliegue lateral codo	Braquial dorsal	Derecho	2	0
Miembro superior	Radial	Pliegue lateral codo	Braquial dorsal	Derecho	3	1
Miembro superior	Radial	Pliegue lateral codo	Braquial dorsal	Derecho	4	1
Miembro superior	Radial	Pliegue lateral codo	Braquial dorsal	Derecho	5	0
Miembro superior	Radial	Pliegue lateral codo	Braquial dorsal	Derecho	6	1
Miembro superior	Radial	Pliegue lateral codo	Braquial dorsal	Derecho	7	1
Miembro superior	Radial	Pliegue lateral codo	Braquial dorsal	Derecho	8	1
Miembro superior	Radial	Pliegue lateral codo	Braquial dorsal	Izquierdo	1	0
Miembro superior	Radial	Pliegue lateral codo	Braquial dorsal	Izquierdo	2	0
Miembro superior	Radial	Pliegue lateral codo	Braquial dorsal	Izquierdo	3	0
Miembro superior	Radial	Pliegue lateral codo	Braquial dorsal	Izquierdo	4	0
Miembro superior	Radial	Pliegue lateral codo	Braquial dorsal	Izquierdo	5	0
Miembro superior	Radial	Pliegue lateral codo	Braquial dorsal	Izquierdo	6	0
Miembro superior	Radial	Pliegue lateral codo	Braquial dorsal	Izquierdo	7	0
Miembro superior	Radial	Pliegue lateral codo	Braquial dorsal	Izquierdo	8	0
Miembro superior	Radial	Pliegue lateral codo	Braquiradial	Derecho	1	0
Miembro superior	Radial	Pliegue lateral codo	Braquiradial	Derecho	2	0
Miembro superior	Radial	Pliegue lateral codo	Braquiradial	Derecho	3	0
Miembro superior	Radial	Pliegue lateral codo	Braquiradial	Derecho	4	0
Miembro superior	Radial	Pliegue lateral codo	Braquiradial	Derecho	5	0
Miembro superior	Radial	Pliegue lateral codo	Braquiradial	Derecho	6	0

Miembro superior	Radial	Pliegue lateral codo	Braquiradial	Derecho	7	0
Miembro superior	Radial	Pliegue lateral codo	Braquiradial	Derecho	8	0
Miembro superior	Radial	Pliegue lateral codo	Braquiradial	Izquierdo	1	0
Miembro superior	Radial	Pliegue lateral codo	Braquiradial	Izquierdo	2	0
Miembro superior	Radial	Pliegue lateral codo	Braquiradial	Izquierdo	3	0
Miembro superior	Radial	Pliegue lateral codo	Braquiradial	Izquierdo	4	0
Miembro superior	Radial	Pliegue lateral codo	Braquiradial	Izquierdo	5	0
Miembro superior	Radial	Pliegue lateral codo	Braquiradial	Izquierdo	6	0
Miembro superior	Radial	Pliegue lateral codo	Braquiradial	Izquierdo	7	0
Miembro superior	Radial	Pliegue lateral codo	Braquiradial	Izquierdo	8	0
Miembro superior	Radial	Pliegue lateral codo	Musculares	Derecho	1	0
Miembro superior	Radial	Pliegue lateral codo	Musculares	Derecho	2	0
Miembro superior	Radial	Pliegue lateral codo	Musculares	Derecho	3	0
Miembro superior	Radial	Pliegue lateral codo	Musculares	Derecho	4	0
Miembro superior	Radial	Pliegue lateral codo	Musculares	Derecho	5	0
Miembro superior	Radial	Pliegue lateral codo	Musculares	Derecho	6	0
Miembro superior	Radial	Pliegue lateral codo	Musculares	Derecho	7	0
Miembro superior	Radial	Pliegue lateral codo	Musculares	Derecho	8	0
Miembro superior	Radial	Pliegue lateral codo	Musculares	Izquierdo	1	0
Miembro superior	Radial	Pliegue lateral codo	Musculares	Izquierdo	2	0
Miembro superior	Radial	Pliegue lateral codo	Musculares	Izquierdo	3	0
Miembro superior	Radial	Pliegue lateral codo	Musculares	Izquierdo	4	0
Miembro superior	Radial	Pliegue lateral codo	Musculares	Izquierdo	5	0
Miembro superior	Radial	Pliegue lateral codo	Musculares	Izquierdo	6	0
Miembro superior	Radial	Pliegue lateral codo	Musculares	Izquierdo	7	0
Miembro superior	Radial	Pliegue lateral codo	Musculares	Izquierdo	8	0
Miembro superior	Radial	Pliegue lateral codo	Recurrente radial dorsal	Derecho	1	0

Miembro superior	Radial	Pliegue lateral codo	Recurrente radial dorsal	Derecho	2	0
Miembro superior	Radial	Pliegue lateral codo	Recurrente radial dorsal	Derecho	3	0
Miembro superior	Radial	Pliegue lateral codo	Recurrente radial dorsal	Derecho	4	0
Miembro superior	Radial	Pliegue lateral codo	Recurrente radial dorsal	Derecho	5	0
Miembro superior	Radial	Pliegue lateral codo	Recurrente radial dorsal	Derecho	6	0
Miembro superior	Radial	Pliegue lateral codo	Recurrente radial dorsal	Derecho	7	0
Miembro superior	Radial	Pliegue lateral codo	Recurrente radial dorsal	Derecho	8	0
Miembro superior	Radial	Pliegue lateral codo	Recurrente radial dorsal	Izquierdo	1	0
Miembro superior	Radial	Pliegue lateral codo	Recurrente radial dorsal	Izquierdo	2	0
Miembro superior	Radial	Pliegue lateral codo	Recurrente radial dorsal	Izquierdo	3	0
Miembro superior	Radial	Pliegue lateral codo	Recurrente radial dorsal	Izquierdo	4	0
Miembro superior	Radial	Pliegue lateral codo	Recurrente radial dorsal	Izquierdo	5	0
Miembro superior	Radial	Pliegue lateral codo	Recurrente radial dorsal	Izquierdo	6	0
Miembro superior	Radial	Pliegue lateral codo	Recurrente radial dorsal	Izquierdo	7	0
Miembro superior	Radial	Pliegue lateral codo	Recurrente radial dorsal	Izquierdo	8	0
Miembro superior	Radial	Pliegue lateral codo	Recurrente radial ventral	Derecho	1	1
Miembro superior	Radial	Pliegue lateral codo	Recurrente radial ventral	Derecho	2	1
Miembro superior	Radial	Pliegue lateral codo	Recurrente radial ventral	Derecho	3	1
Miembro superior	Radial	Pliegue lateral codo	Recurrente radial ventral	Derecho	4	0
Miembro superior	Radial	Pliegue lateral codo	Recurrente radial ventral	Derecho	5	0
Miembro superior	Radial	Pliegue lateral codo	Recurrente radial ventral	Derecho	6	0
Miembro superior	Radial	Pliegue lateral codo	Recurrente radial ventral	Derecho	7	0
Miembro superior	Radial	Pliegue lateral codo	Recurrente radial ventral	Derecho	8	0
Miembro superior	Radial	Pliegue lateral codo	Recurrente radial ventral	Izquierdo	1	1
Miembro superior	Radial	Pliegue lateral codo	Recurrente radial ventral	Izquierdo	2	1
Miembro superior	Radial	Pliegue lateral codo	Recurrente radial ventral	Izquierdo	3	0
Miembro superior	Radial	Pliegue lateral codo	Recurrente radial ventral	Izquierdo	4	1

Miembro superior	Radial	Pliegue lateral codo	Recurrente radial ventral	Izquierdo	5	1
Miembro superior	Radial	Pliegue lateral codo	Recurrente radial ventral	Izquierdo	6	1
Miembro superior	Radial	Pliegue lateral codo	Recurrente radial ventral	Izquierdo	7	1
Miembro superior	Radial	Pliegue lateral codo	Recurrente radial ventral	Izquierdo	8	1
Miembro superior	Radial	Región antebraquial	Braquiradial	Derecho	1	0
Miembro superior	Radial	Región antebraquial	Braquiradial	Derecho	2	0
Miembro superior	Radial	Región antebraquial	Braquiradial	Derecho	3	1
Miembro superior	Radial	Región antebraquial	Braquiradial	Derecho	4	1
Miembro superior	Radial	Región antebraquial	Braquiradial	Derecho	5	1
Miembro superior	Radial	Región antebraquial	Braquiradial	Derecho	6	1
Miembro superior	Radial	Región antebraquial	Braquiradial	Derecho	7	1
Miembro superior	Radial	Región antebraquial	Braquiradial	Derecho	8	1
Miembro superior	Radial	Región antebraquial	Braquiradial	Izquierdo	1	0
Miembro superior	Radial	Región antebraquial	Braquiradial	Izquierdo	2	0
Miembro superior	Radial	Región antebraquial	Braquiradial	Izquierdo	3	0
Miembro superior	Radial	Región antebraquial	Braquiradial	Izquierdo	4	0
Miembro superior	Radial	Región antebraquial	Braquiradial	Izquierdo	5	0
Miembro superior	Radial	Región antebraquial	Braquiradial	Izquierdo	6	0
Miembro superior	Radial	Región antebraquial	Braquiradial	Izquierdo	7	0
Miembro superior	Radial	Región antebraquial	Braquiradial	Izquierdo	8	0
Miembro superior	Radial	Región antebraquial	Musculares	Derecho	1	0
Miembro superior	Radial	Región antebraquial	Musculares	Derecho	2	0
Miembro superior	Radial	Región antebraquial	Musculares	Derecho	3	0
Miembro superior	Radial	Región antebraquial	Musculares	Derecho	4	0
Miembro superior	Radial	Región antebraquial	Musculares	Derecho	5	0
Miembro superior	Radial	Región antebraquial	Musculares	Derecho	6	0
Miembro superior	Radial	Región antebraquial	Musculares	Derecho	7	0



Miembro superior	Radial	Región antebraquial	Musculares	Derecho	8	0
Miembro superior	Radial	Región antebraquial	Musculares	Izquierdo	1	0
Miembro superior	Radial	Región antebraquial	Musculares	Izquierdo	2	0
Miembro superior	Radial	Región antebraquial	Musculares	Izquierdo	3	0
Miembro superior	Radial	Región antebraquial	Musculares	Izquierdo	4	0
Miembro superior	Radial	Región antebraquial	Musculares	Izquierdo	5	0
Miembro superior	Radial	Región antebraquial	Musculares	Izquierdo	6	0
Miembro superior	Radial	Región antebraquial	Musculares	Izquierdo	7	0
Miembro superior	Radial	Región antebraquial	Musculares	Izquierdo	8	0
Miembro superior	Radial	Región antebraquial	Radial	Derecho	1	2
Miembro superior	Radial	Región antebraquial	Radial	Derecho	2	2
Miembro superior	Radial	Región antebraquial	Radial	Derecho	3	1
Miembro superior	Radial	Región antebraquial	Radial	Derecho	4	2
Miembro superior	Radial	Región antebraquial	Radial	Derecho	5	2
Miembro superior	Radial	Región antebraquial	Radial	Derecho	6	2
Miembro superior	Radial	Región antebraquial	Radial	Derecho	7	2
Miembro superior	Radial	Región antebraquial	Radial	Derecho	8	1
Miembro superior	Radial	Región antebraquial	Radial	Izquierdo	1	2
Miembro superior	Radial	Región antebraquial	Radial	Izquierdo	2	2
Miembro superior	Radial	Región antebraquial	Radial	Izquierdo	3	1
Miembro superior	Radial	Región antebraquial	Radial	Izquierdo	4	2
Miembro superior	Radial	Región antebraquial	Radial	Izquierdo	5	1
Miembro superior	Radial	Región antebraquial	Radial	Izquierdo	6	1
Miembro superior	Radial	Región antebraquial	Radial	Izquierdo	7	2
Miembro superior	Radial	Región antebraquial	Radial	Izquierdo	8	1
Miembro superior	Radial	Región antebraquial	Recurrente radial dorsal	Derecho	1	0
Miembro superior	Radial	Región antebraquial	Recurrente radial dorsal	Derecho	2	0

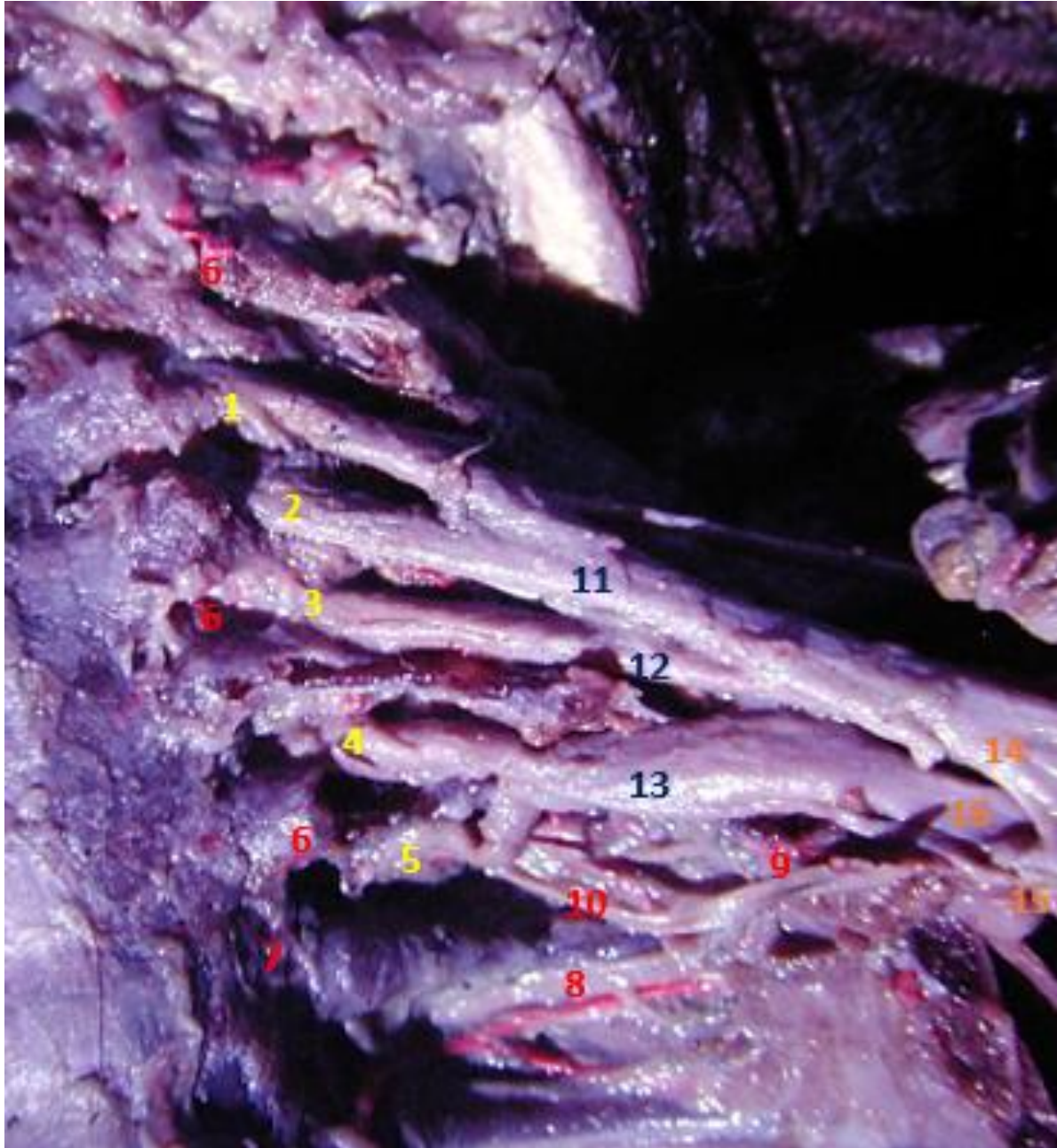Miembro superior	Radial	Región antebraquial	Recurrente radial dorsal	Derecho	3	0
Miembro superior	Radial	Región antebraquial	Recurrente radial dorsal	Derecho	4	0
Miembro superior	Radial	Región antebraquial	Recurrente radial dorsal	Derecho	5	0
Miembro superior	Radial	Región antebraquial	Recurrente radial dorsal	Derecho	6	0
Miembro superior	Radial	Región antebraquial	Recurrente radial dorsal	Derecho	7	0
Miembro superior	Radial	Región antebraquial	Recurrente radial dorsal	Derecho	8	0
Miembro superior	Radial	Región antebraquial	Recurrente radial dorsal	Izquierdo	1	0
Miembro superior	Radial	Región antebraquial	Recurrente radial dorsal	Izquierdo	2	0
Miembro superior	Radial	Región antebraquial	Recurrente radial dorsal	Izquierdo	3	0
Miembro superior	Radial	Región antebraquial	Recurrente radial dorsal	Izquierdo	4	0
Miembro superior	Radial	Región antebraquial	Recurrente radial dorsal	Izquierdo	5	0
Miembro superior	Radial	Región antebraquial	Recurrente radial dorsal	Izquierdo	6	0
Miembro superior	Radial	Región antebraquial	Recurrente radial dorsal	Izquierdo	7	0
Miembro superior	Radial	Región antebraquial	Recurrente radial dorsal	Izquierdo	8	0
Miembro superior	Radial	Región antebraquial	Recurrente radial ventral	Derecho	1	0
Miembro superior	Radial	Región antebraquial	Recurrente radial ventral	Derecho	2	0
Miembro superior	Radial	Región antebraquial	Recurrente radial ventral	Derecho	3	0
Miembro superior	Radial	Región antebraquial	Recurrente radial ventral	Derecho	4	0
Miembro superior	Radial	Región antebraquial	Recurrente radial ventral	Derecho	5	0
Miembro superior	Radial	Región antebraquial	Recurrente radial ventral	Derecho	6	0
Miembro superior	Radial	Región antebraquial	Recurrente radial ventral	Derecho	7	0
Miembro superior	Radial	Región antebraquial	Recurrente radial ventral	Derecho	8	0
Miembro superior	Radial	Región antebraquial	Recurrente radial ventral	Izquierdo	1	0
Miembro superior	Radial	Región antebraquial	Recurrente radial ventral	Izquierdo	2	0
Miembro superior	Radial	Región antebraquial	Recurrente radial ventral	Izquierdo	3	0
Miembro superior	Radial	Región antebraquial	Recurrente radial ventral	Izquierdo	4	0
Miembro superior	Radial	Región antebraquial	Recurrente radial ventral	Izquierdo	5	0

Miembro superior	Radial	Región antebraquial	Recurrente radial ventral	Izquierdo	6	0
Miembro superior	Radial	Región antebraquial	Recurrente radial ventral	Izquierdo	7	0
Miembro superior	Radial	Región antebraquial	Recurrente radial ventral	Izquierdo	8	0
Miembro superior	Radial	Región axilar	Axilar	Derecho	1	1
Miembro superior	Radial	Región axilar	Axilar	Derecho	2	2
Miembro superior	Radial	Región axilar	Axilar	Derecho	3	1
Miembro superior	Radial	Región axilar	Axilar	Derecho	4	1
Miembro superior	Radial	Región axilar	Axilar	Derecho	5	1
Miembro superior	Radial	Región axilar	Axilar	Derecho	6	2
Miembro superior	Radial	Región axilar	Axilar	Derecho	7	1
Miembro superior	Radial	Región axilar	Axilar	Derecho	8	1
Miembro superior	Radial	Región axilar	Axilar	Izquierdo	1	1
Miembro superior	Radial	Región axilar	Axilar	Izquierdo	2	1
Miembro superior	Radial	Región axilar	Axilar	Izquierdo	3	1
Miembro superior	Radial	Región axilar	Axilar	Izquierdo	4	1
Miembro superior	Radial	Región axilar	Axilar	Izquierdo	5	1
Miembro superior	Radial	Región axilar	Axilar	Izquierdo	6	1
Miembro superior	Radial	Región axilar	Axilar	Izquierdo	7	1
Miembro superior	Radial	Región axilar	Axilar	Izquierdo	8	1
Miembro superior	Radial	Región axilar	Musculares	Derecho	1	0
Miembro superior	Radial	Región axilar	Musculares	Derecho	2	0
Miembro superior	Radial	Región axilar	Musculares	Derecho	3	0
Miembro superior	Radial	Región axilar	Musculares	Derecho	4	0
Miembro superior	Radial	Región axilar	Musculares	Derecho	5	0
Miembro superior	Radial	Región axilar	Musculares	Derecho	6	1
Miembro superior	Radial	Región axilar	Musculares	Derecho	7	1
Miembro superior	Radial	Región axilar	Musculares	Derecho	8	1

Miembro superior	Radial	Región axilar	Musculares	Izquierdo	1	0
Miembro superior	Radial	Región axilar	Musculares	Izquierdo	2	0
Miembro superior	Radial	Región axilar	Musculares	Izquierdo	3	0
Miembro superior	Radial	Región axilar	Musculares	Izquierdo	4	0
Miembro superior	Radial	Región axilar	Musculares	Izquierdo	5	0
Miembro superior	Radial	Región axilar	Musculares	Izquierdo	6	0
Miembro superior	Radial	Región axilar	Musculares	Izquierdo	7	0
Miembro superior	Radial	Región axilar	Musculares	Izquierdo	8	0
Miembro superior	Radial	Región de la mano	Arco dorsal de la mano	Derecho	1	1
Miembro superior	Radial	Región de la mano	Arco dorsal de la mano	Derecho	2	1
Miembro superior	Radial	Región de la mano	Arco dorsal de la mano	Derecho	3	0
Miembro superior	Radial	Región de la mano	Arco dorsal de la mano	Derecho	4	1
Miembro superior	Radial	Región de la mano	Arco dorsal de la mano	Derecho	5	0
Miembro superior	Radial	Región de la mano	Arco dorsal de la mano	Derecho	6	1
Miembro superior	Radial	Región de la mano	Arco dorsal de la mano	Derecho	7	1
Miembro superior	Radial	Región de la mano	Arco dorsal de la mano	Derecho	8	1
Miembro superior	Radial	Región de la mano	Arco dorsal de la mano	Izquierdo	1	1
Miembro superior	Radial	Región de la mano	Arco dorsal de la mano	Izquierdo	2	1
Miembro superior	Radial	Región de la mano	Arco dorsal de la mano	Izquierdo	3	0
Miembro superior	Radial	Región de la mano	Arco dorsal de la mano	Izquierdo	4	0
Miembro superior	Radial	Región de la mano	Arco dorsal de la mano	Izquierdo	5	1
Miembro superior	Radial	Región de la mano	Arco dorsal de la mano	Izquierdo	6	1
Miembro superior	Radial	Región de la mano	Arco dorsal de la mano	Izquierdo	7	1
Miembro superior	Radial	Región de la mano	Arco dorsal de la mano	Izquierdo	8	0
Miembro superior	Radial	Región de la mano	Radial	Derecho	1	0
Miembro superior	Radial	Región de la mano	Radial	Derecho	2	0
Miembro superior	Radial	Región de la mano	Radial	Derecho	3	1

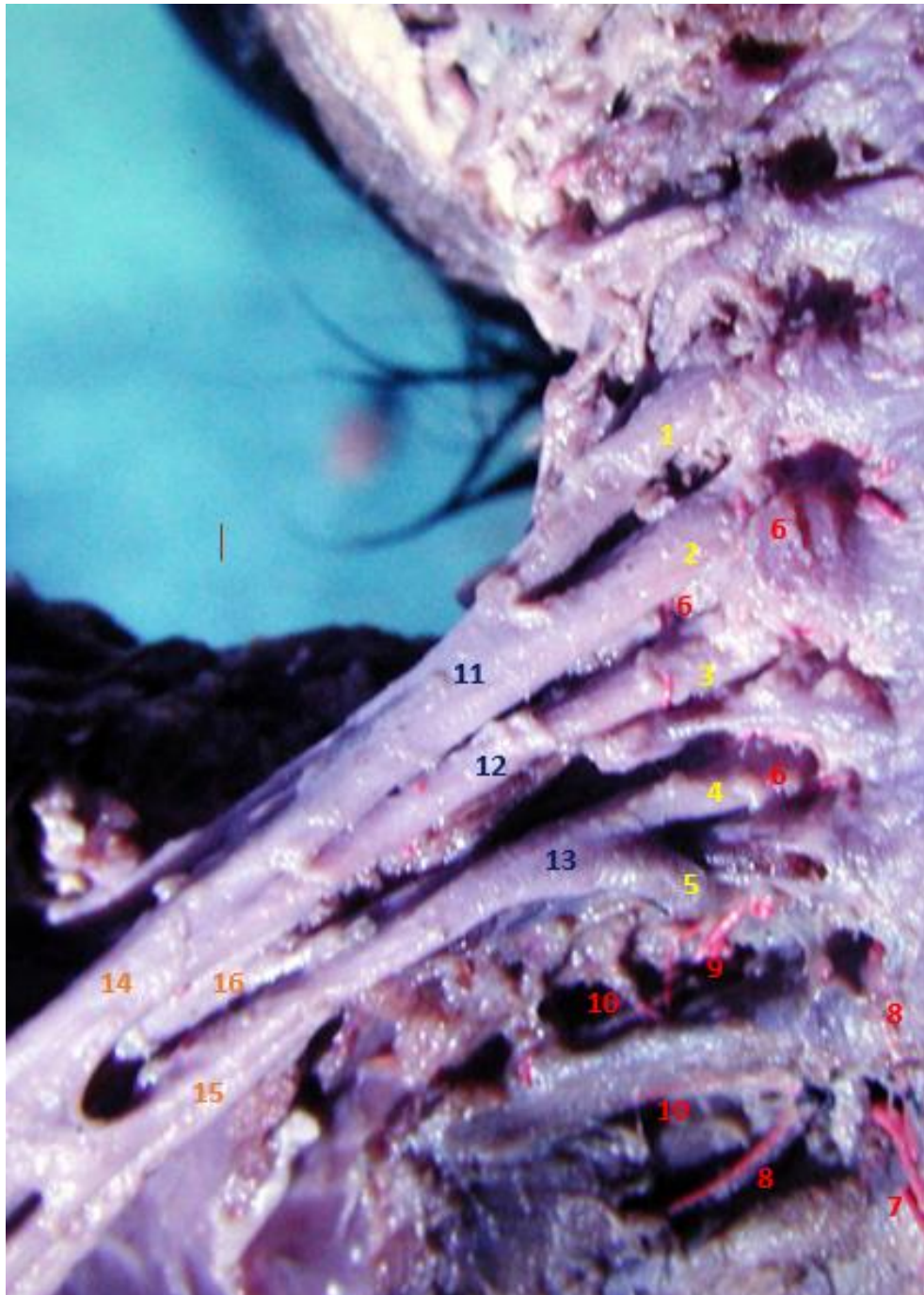
Miembro superior	Radial	Región de la mano	Radial	Derecho	4	0
Miembro superior	Radial	Región de la mano	Radial	Derecho	5	1
Miembro superior	Radial	Región de la mano	Radial	Derecho	6	0
Miembro superior	Radial	Región de la mano	Radial	Derecho	7	0
Miembro superior	Radial	Región de la mano	Radial	Derecho	8	0
Miembro superior	Radial	Región de la mano	Radial	Izquierdo	1	0
Miembro superior	Radial	Región de la mano	Radial	Izquierdo	2	0
Miembro superior	Radial	Región de la mano	Radial	Izquierdo	3	1
Miembro superior	Radial	Región de la mano	Radial	Izquierdo	4	0
Miembro superior	Radial	Región de la mano	Radial	Izquierdo	5	0
Miembro superior	Radial	Región de la mano	Radial	Izquierdo	6	0
Miembro superior	Radial	Región de la mano	Radial	Izquierdo	7	0
Miembro superior	Radial	Región de la mano	Radial	Izquierdo	8	1

**ANEXO FOTOGRAFICO**  
**DISECCIONES EXTREMIDAD SUPERIOR**  
**PLEXO BRAQUIAL**

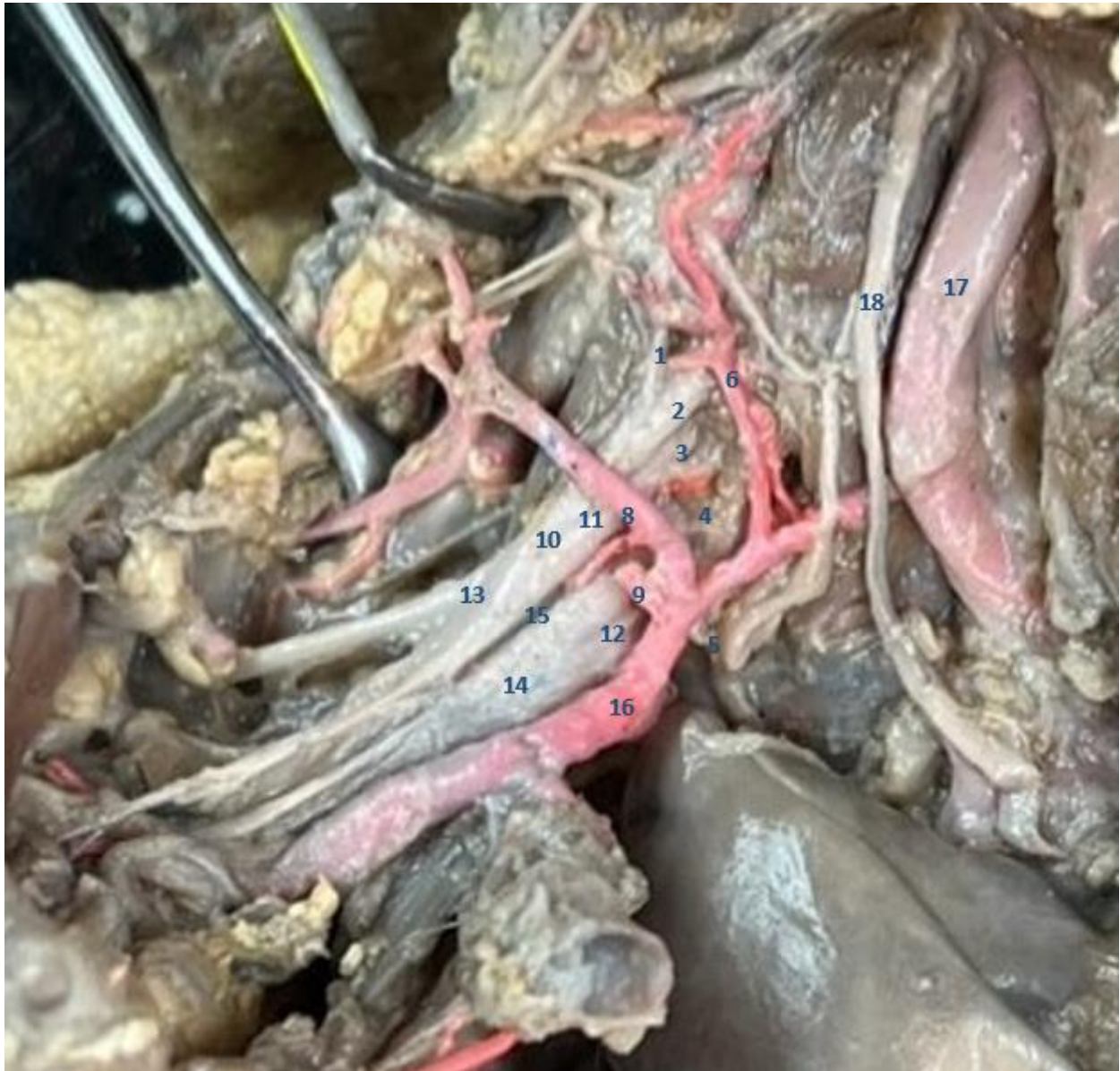

**Fig. 1-Vascularización del Plexo Braquial.** (Izquierdo). Espécimen Fetal a término. 1-Raíz C5. 2-Raíz C6. 3-Raíz C7. 4-Raíz C8. 5-Raíz D1. 6-Rama Arterial Espinal. 7-Rama Arterial Tiroidea Inferior. 8-Arteria Escapular Dorsal. 9-Arteria Cervical Transversa. 10-Ramas Colaterales Subclavia. 11-Primer Tronco Primario. 12-Segundo Tronco Primario. 13-Tercer Tronco Primario. 14-Tronco Secundario Ventromedial. 15-Tronco Secundario Ventrolateral. 16- Tronco Secundario Dorsal.





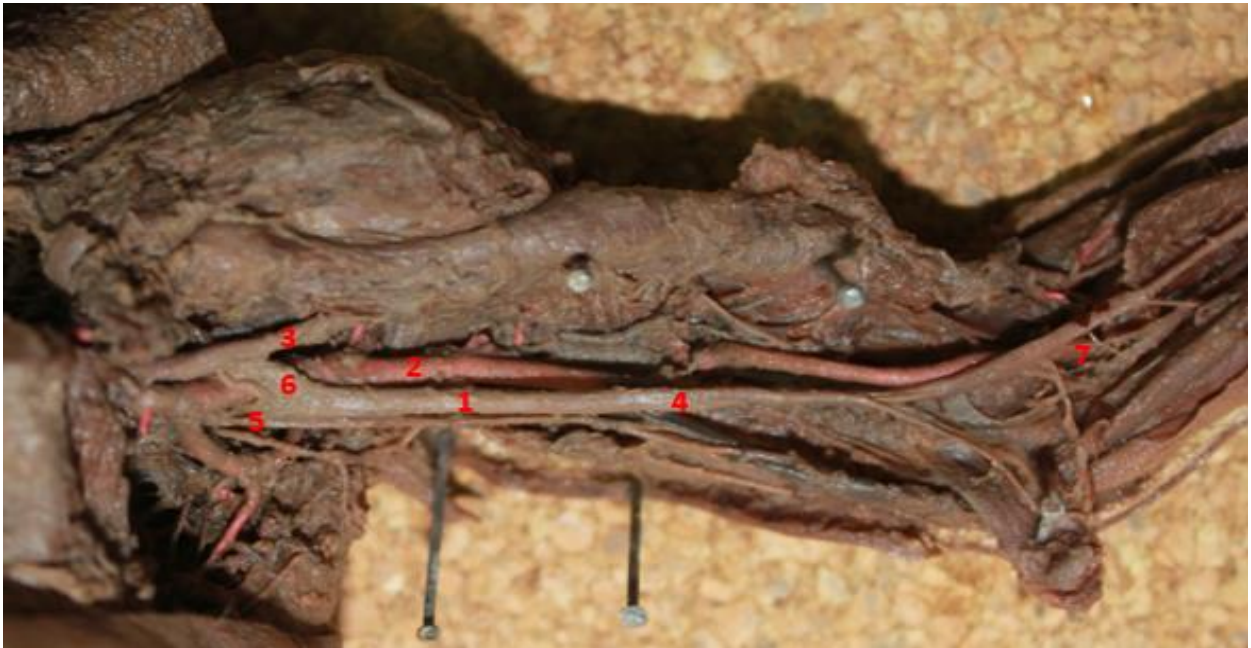
**Fig. 2-Vascularización del Plexo Braquial.** (Derecho). Especímen Fetal a término.1-Raíz C5. 2-Raíz C6. 3-Raíz C7. 4-Raíz C8. 5-Raíz D1. 6-Rama Arterial Espinal.7-Rama Arterial Tiroidea Inferior. 8-Arteria Escapular Dorsal. 9-Arteria Cervical Transversa. 10-Ramas Colaterales Subclavia. 11-Primer Tronco Primario. 12-Segundo Tronco Primario. 13-Tercer Tronco Primario. 14-Tronco Secundario Ventromedial. 15-Tronco Secundario Ventrolateral. 16- Tronco Secundario Dorsal.



**Fig. 3-Vascularización del Plexo Braquial.** (Derecho). Especímen Fetal a término. 1-Raíz C5. 2-Raíz C6. 3-Raíz C7. 4-Raíz C8. 5-Raíz D1. 6-Rama Arterial Espinal. 7-Arteria Escapular Dorsal. 8-Arteria Cervical Transversa. 9-Ramas Colaterales Subclavia. 10-Primer Tronco Primario. 11-Segundo Tronco Primario. 12-Tercer Tronco Primario. 13-Tronco Secundario Ventromedial. 14-Tronco Secundario Ventrolateral. 15-Tronco Secundario Dorsal. 16-Arteria Subclavia. 17-Arteria Carótida Derecha. 18-X Par.




## NERVIO MUSCULOCUTANEO

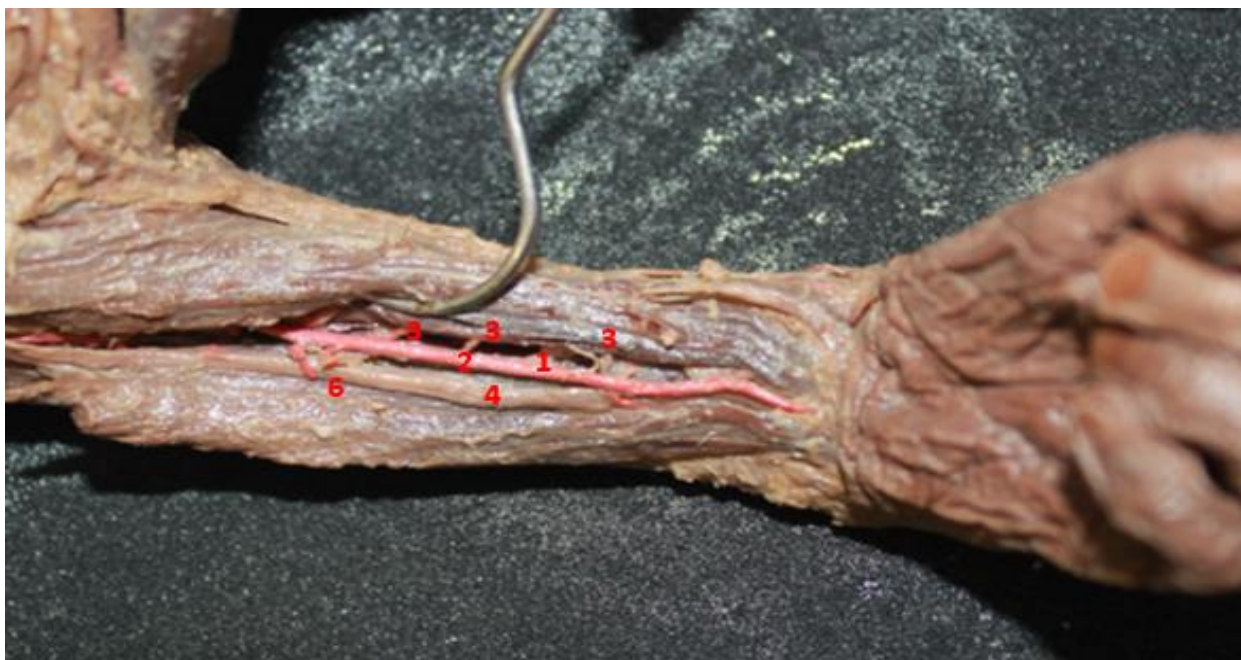


**Fig. 4-Vascularización del Nervio Musculocutáneo.** (Derecho). Espécimen Fetal a término. 1-Nervio Musculocutáneo. 2-Rama vascular directa de la arteria Braquial. 3-Nervio Mediano. 4-Arteria Braquial. 5-Raíz medial Nervio Mediano. 6-Raíz lateral Nervio Mediano. 7-Músculo Braquial Ventral.

## NERVIO MEDIANO

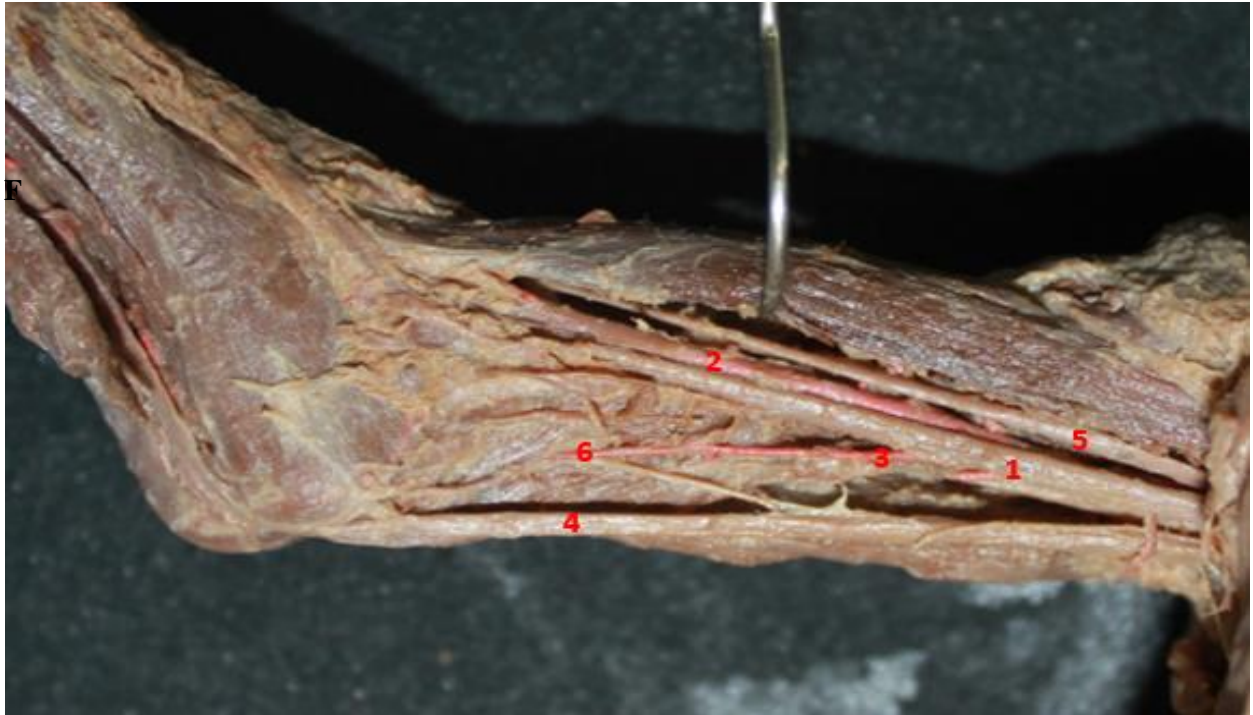

**Fig. 5-Vascularización del Nervio Mediano.** (Izquierdo). Región Braquial y del Codo. Especimen Fetal a término. 1-Nervio Mediano. 2-Arteria Braquial. 3-Nervio Coracobraquial. 4-Arteria Muscular del Nervio Mediano. 5-Raíz medial Nervio Mediano. 6-Raíz lateral Nervio Mediano. 7-Arteria directa en el pliegue del codo.

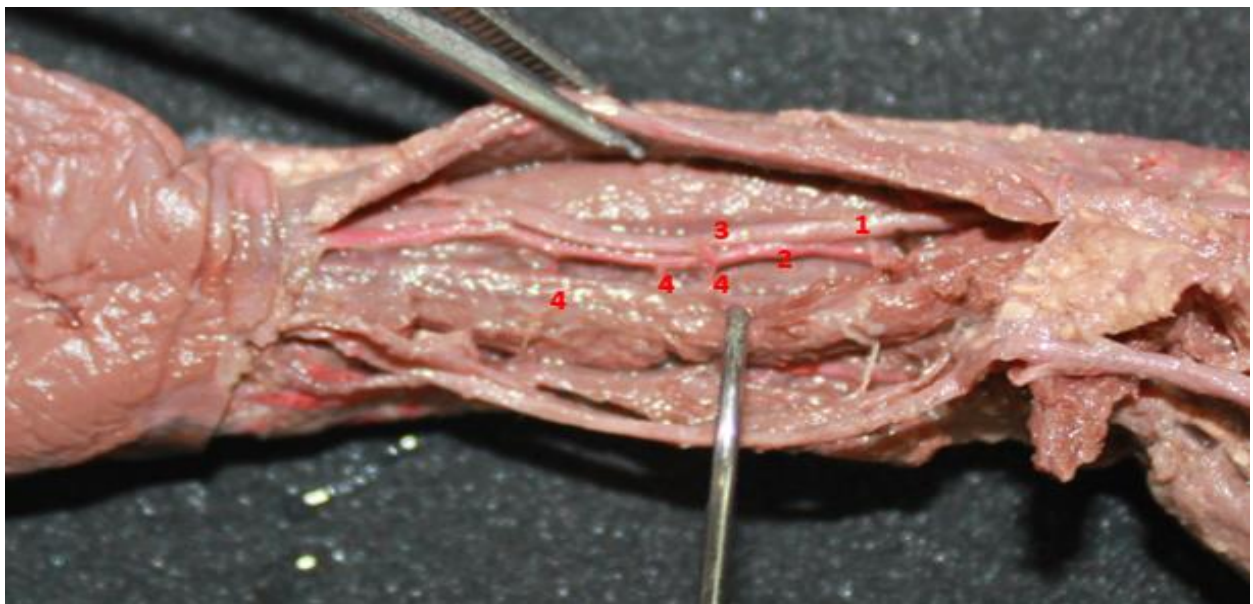


**Fig.6-Vascularización del Nervio Mediano.** (Izquierdo). Especimen fetal a término. Región Antebraquial. 1-Nervio Mediano. 2-Arteria Cubital. 3-Ramas Musculares para el Nervio Mediano. 4-Nervio Cubital. 5-Ramas vasculares directas para el nervio Cubital provenientes de la Arteria Cubital.



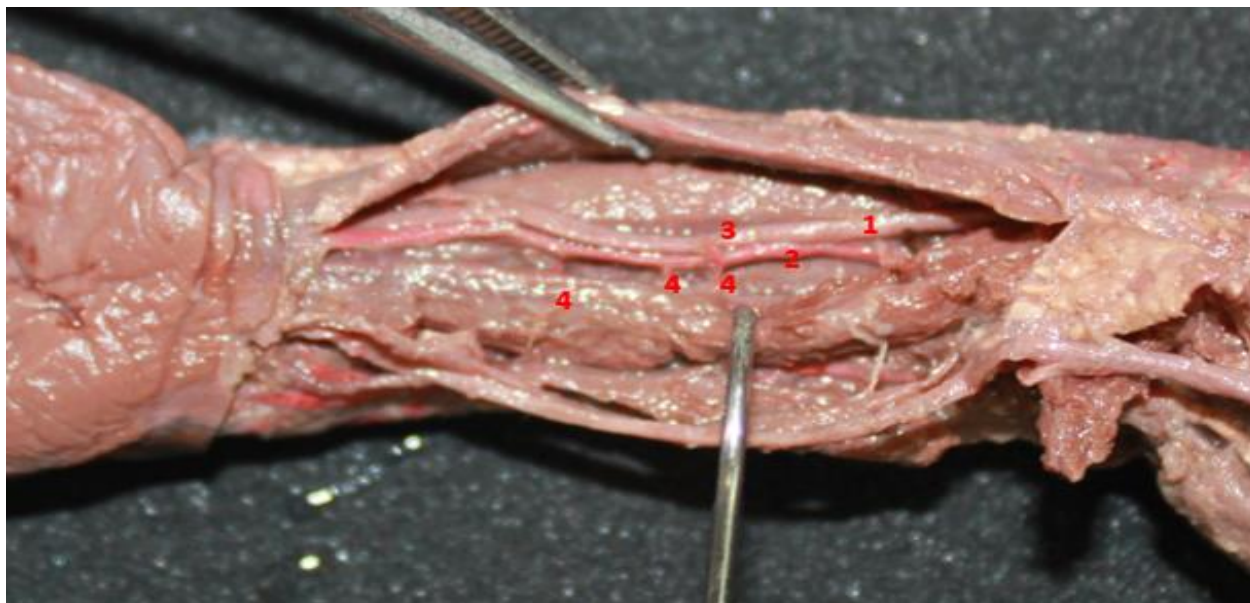


**Fig. 7-Vascularización del Nervio Mediano.** (Derecho). Espécimen Fetal a término. Región Braquial y Pliegue Medial del Codo. 1-Nervio Mediano. 2-Arteria Braquial. 3-Ramas Musculares para el Nervio Mediano. 4-Nervio Cubital. 5-Nervio Coracobraquial. 6-Ramas vasculares para el Nervio Cubital provenientes de la Arteria Recurrential Braquial medial.



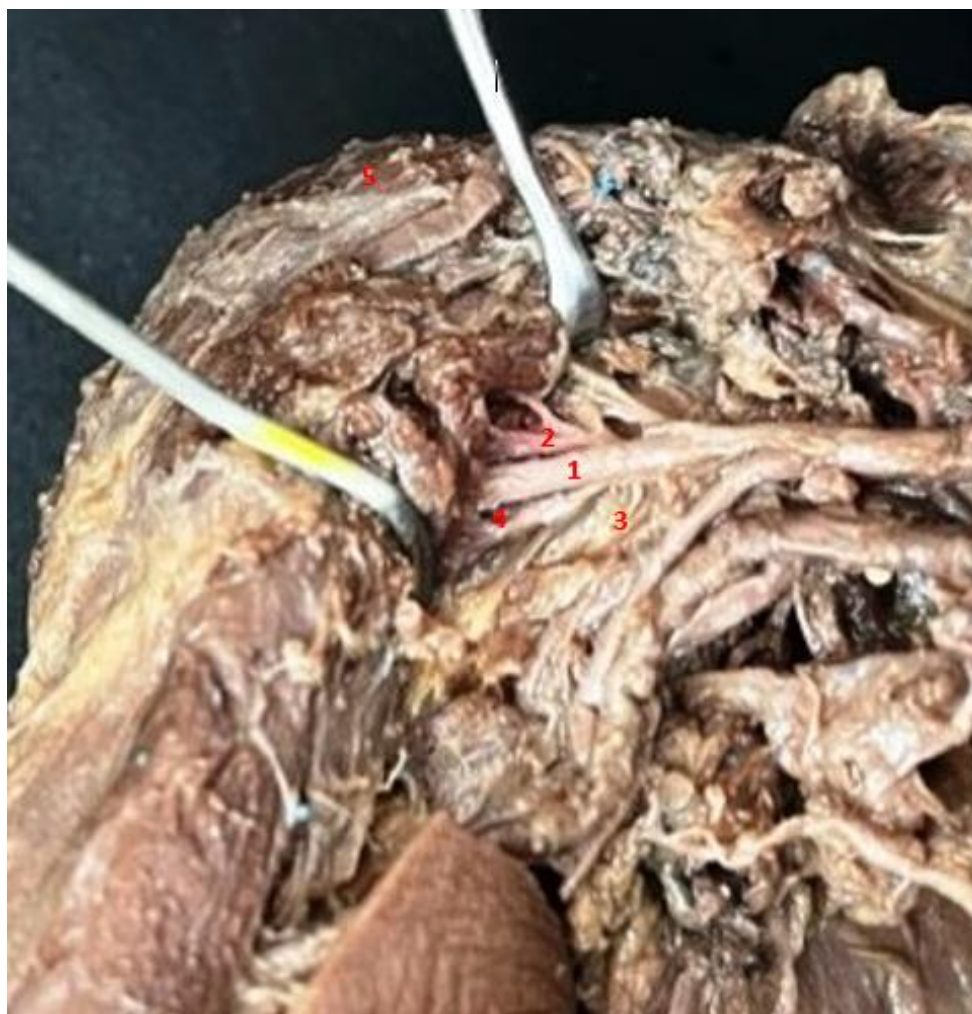**Fig. 8-Vascularización del Nervio Mediano.** (Izquierdo). Espécimen Fetal a término. Pliegue Medial del Codo. 1-Nervio Mediano. 2-Arteria Braquial. 3-Rama vascular directa para el Nervio Mediano. 4- Vena Braquial Medial.

## NERVIO CUBITAL



**Fig. 9-Vascularización del Nervio Cubital.** (Izquierdo). Especímen Fetal a término. Región Antebraquial. 1-Nervio Cubital. 2-Arteria Cubital. 3-Ramas vasculares directas de la arteria Cubital para el Nervio Cubital. 4- Ramas vasculares Musculares para el Nervio Cubital.

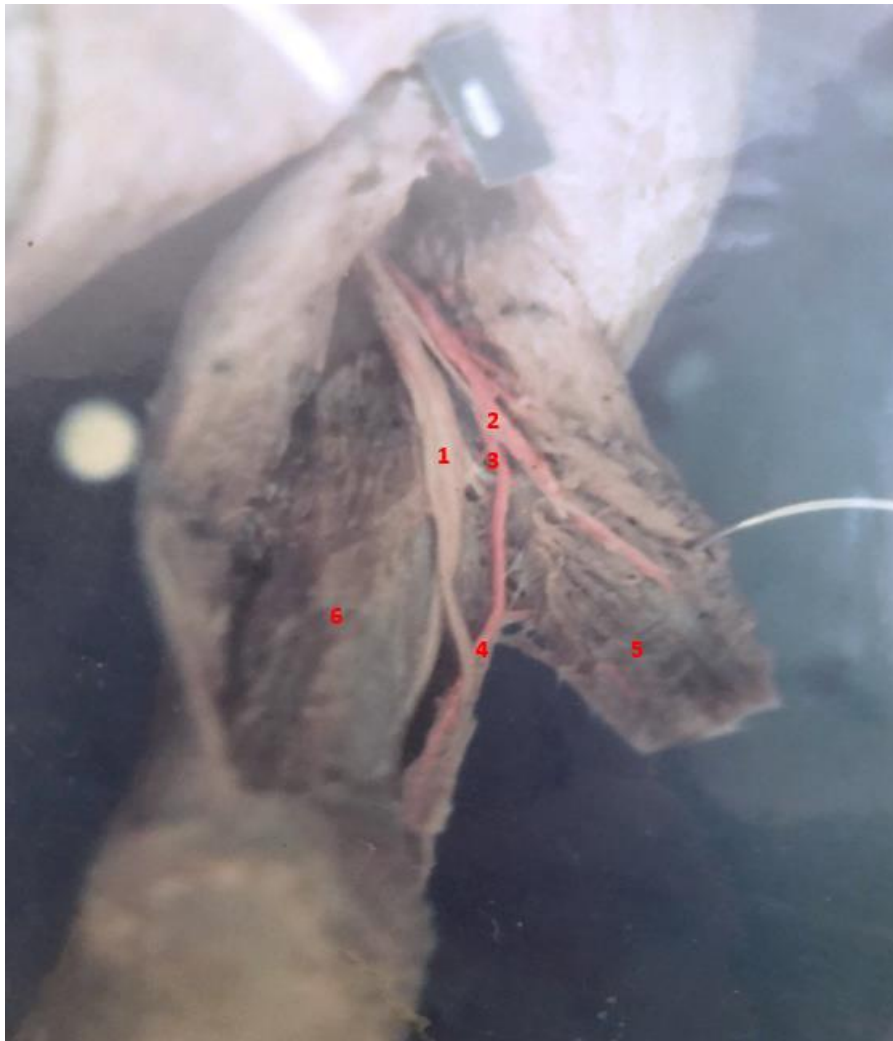## NERVIO AXILAR



**Fig. 10-Vascularización del Nervio Axilar. (Derecho).** Espécimen Fetal a término. Región Hombro Derecho. 1-Nervio Axilar. 2-Arteria Circunfleja Ventral. 3-Ramas vasculares directas de la Arteria Axilar. 4- Ramas vasculares Arteria Circunfleja Dorsal. 5-Músculo Deltoides.



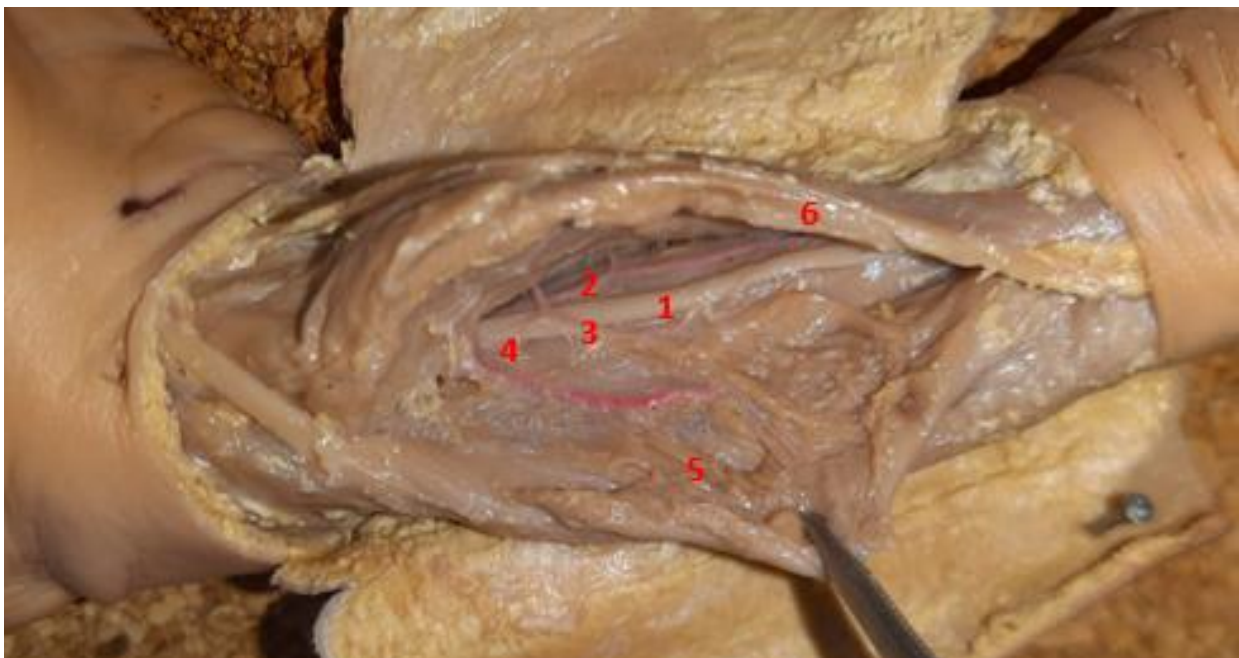
## NERVIO RADIAL



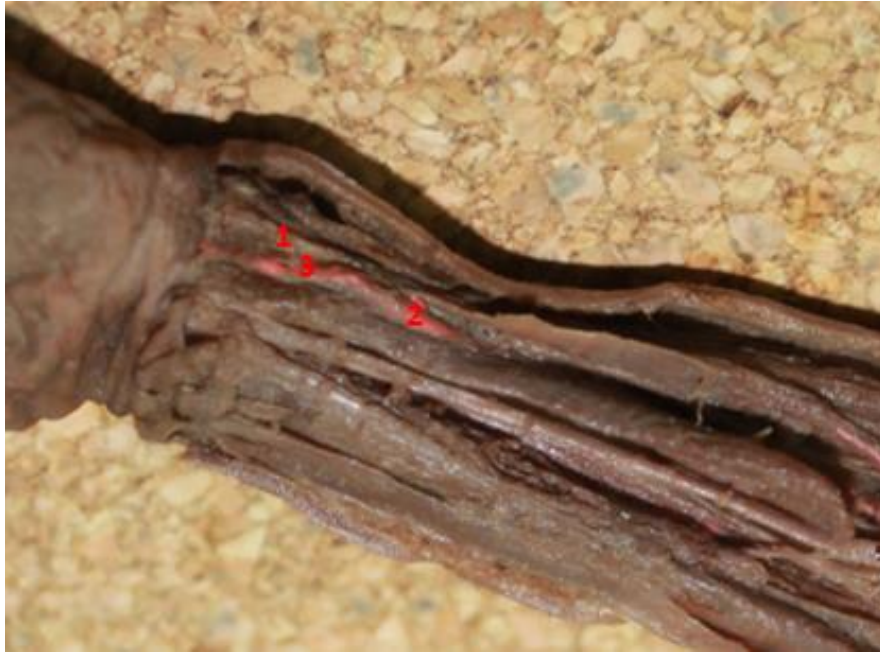**Fig. 11-Vascularización del Nervio Radial.** (Derecho). Espécimen Fetal a término. Región Braquial Dorsal. 1-Nervio Radial. 2-Arteria Braquial Profunda. 3-Ramas vasculares directas de la arteria Braquial profunda para el Nervio Radial. 4- Ramas vasculares Musculares para el Nervio Radial. 5-Músculo Vasto Lateral. 6-Músculo Vasto Medial (Tríceps Braquial).



**Fig. 12-Vascularización del Nervio Radial.** (Derecho). Especímen Fetal a término. Región Braquial Dorsal Proximal. 1-Nervio Radial. 2-Arteria Braquial Profunda. 3-Ramas vasculares directas de la arteria Braquial profunda para el Nervio Radial. 4- Ramas vasculares Musculares para el Nervio Radial. 5-Músculo Vasto Lateral. 6-Músculo Vasto Medial (Tríceps Braquial).



**Fig. 13-Vascularización del Nervio Radial.** (Derecho). Especímen Fetal a término. Región Antebraquial Dorsal Proximal. 1-Nervio Radial. 2-Arteria Radial. 3-Ramas vasculares directas de la arteria Radial para el Nervio Radial. 4- Ramas vasculares Musculares para el Nervio Radial. 5-Músculo Braquiorradial. 6-Músculo Pronador Redondo.

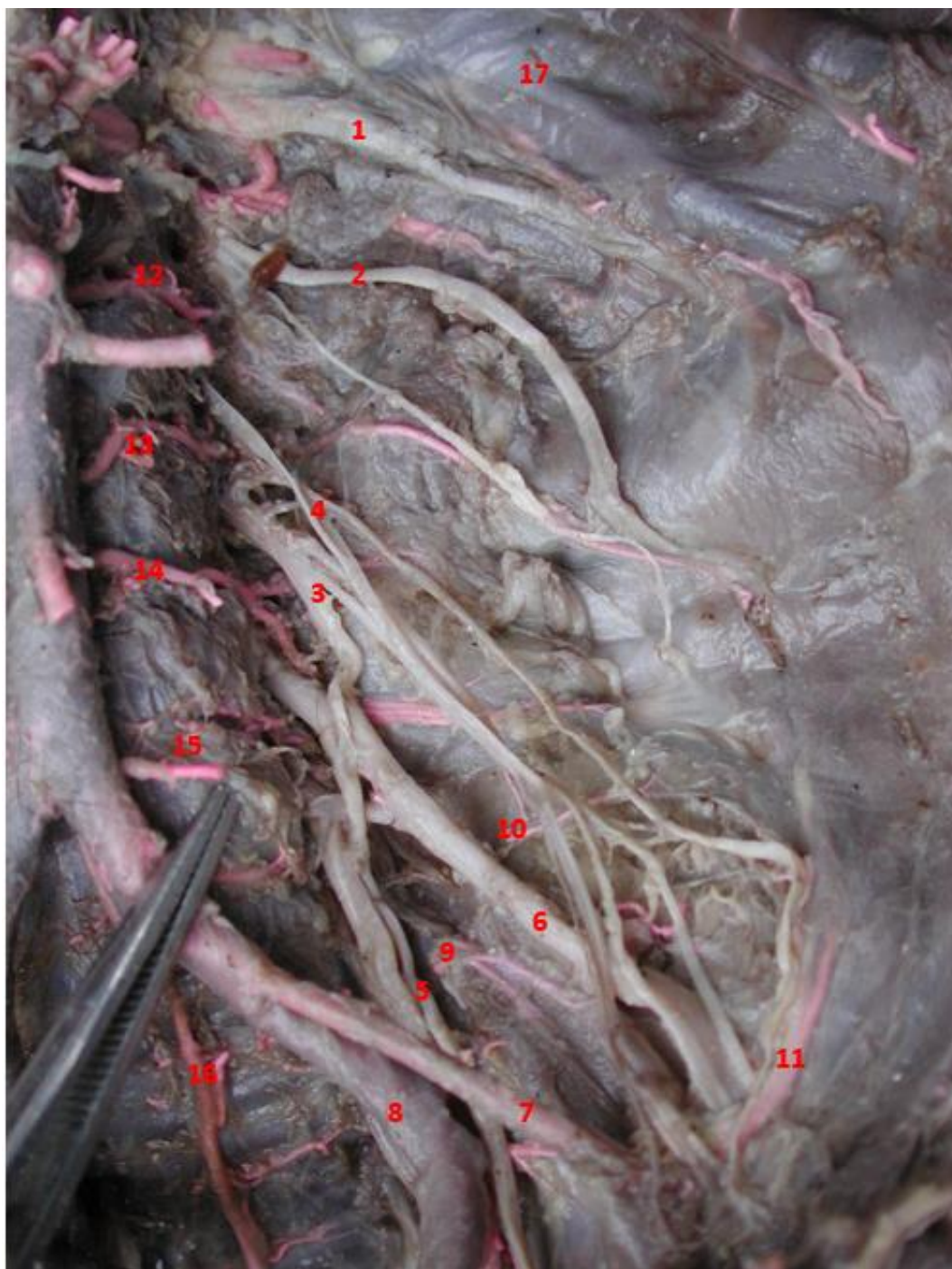

**Fig. 14-Vascularización del Nervio Radial.** (Derecho). Espécimen Fetal a término. Región Antebraquial Ventral Distal. (Canal del Pulso) 1-Nervio Radial. 2-Arteria Radial. 3-Ramas vasculares directas de la arteria Radial,

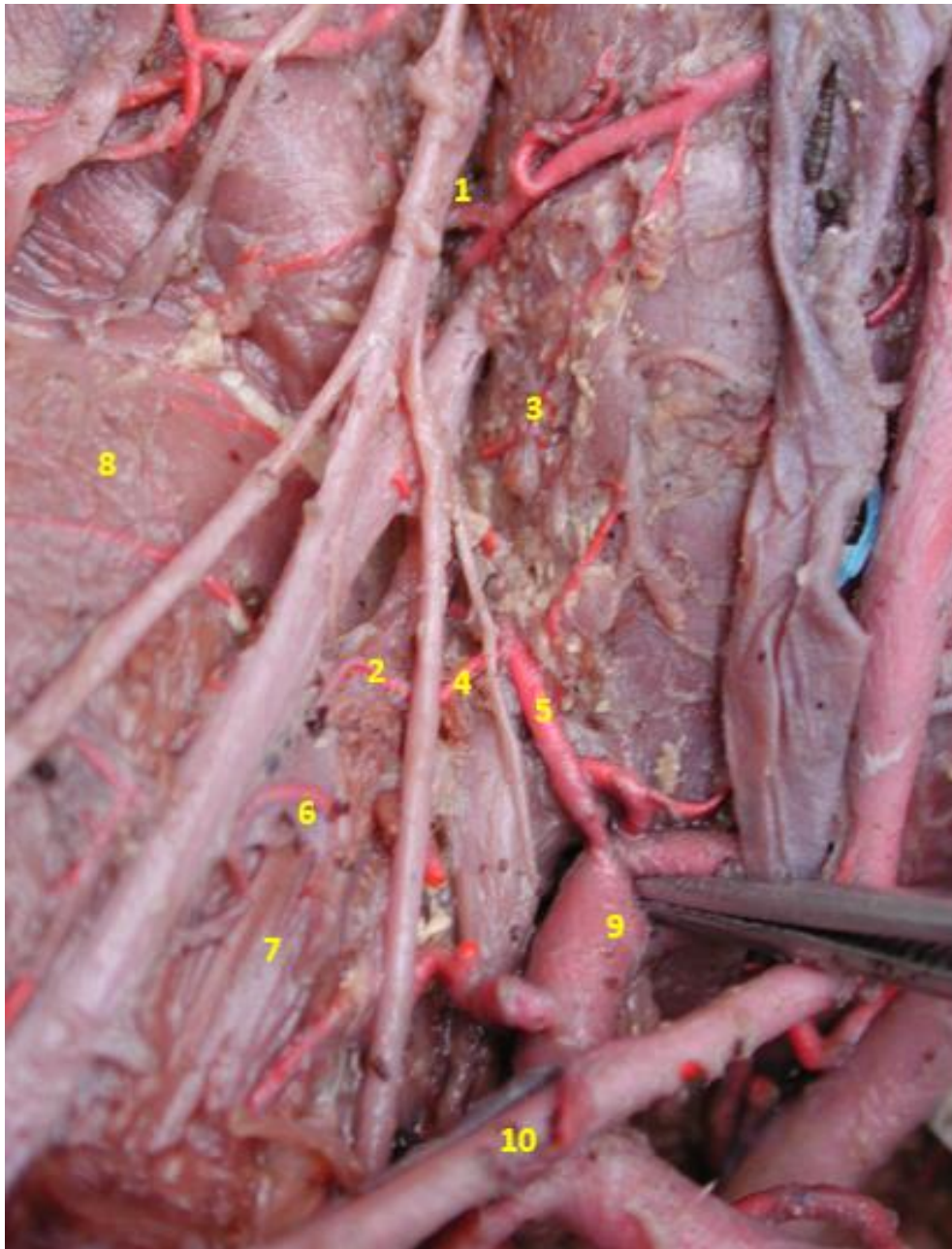


## DISECCIONES EXTREMIDAD INFERIOR

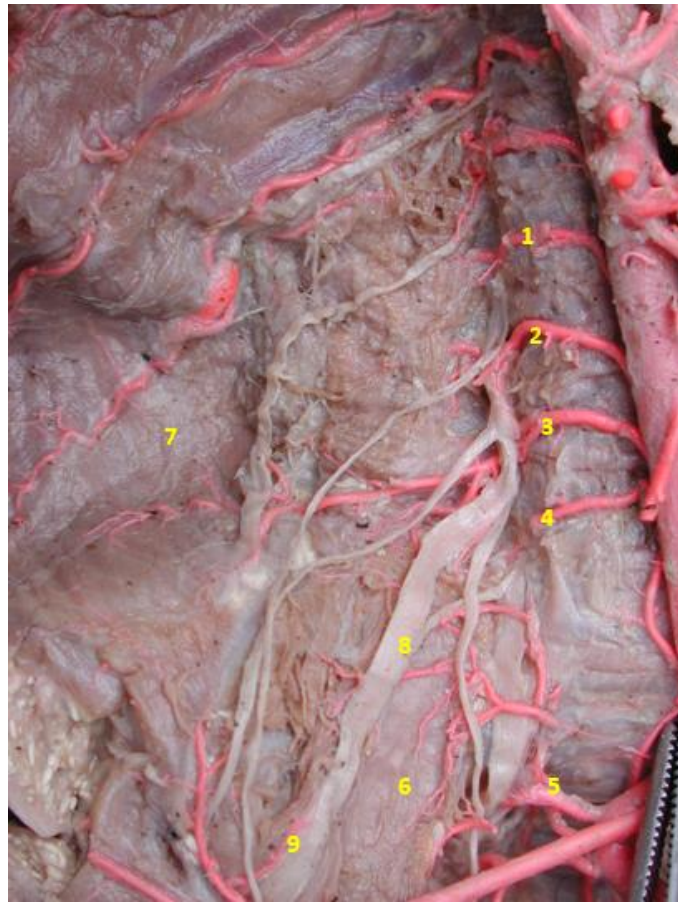
### PLEXO LUMBAR



**Fig. 15-Vascularización del Plexo Lumbar.** (Izquierdo). Especimen Fetal a término. Región Lumbar. 1- Nervio Iliohipogástrico. 2-Nervio Ilioinguinal. 3. Nervio Génitofemoral 4- Nervio Cutáneofemoral. 5- Nervio Obturador. 6-Nervio Femoral. 7-Arteria Ilíaca Externa. 8-Arteria Ilíaca Interna (Hipogástrica). 9- Arteria Obturatriz. 10- Arteria Circunfleja Ilíaca Profunda. 11-Arteria Epigástrica Inferior. 12. Tronco Arterial Lumbar 1. 13-Tronco Arterial Lumbar 2. 14-Tronco Arterial Lumbar 3. 15-Tronco Arterial Lumbar 4. 16-Tronco Arterial Lumbar 5-Lumbosacro. 17-Vena Lumbar.



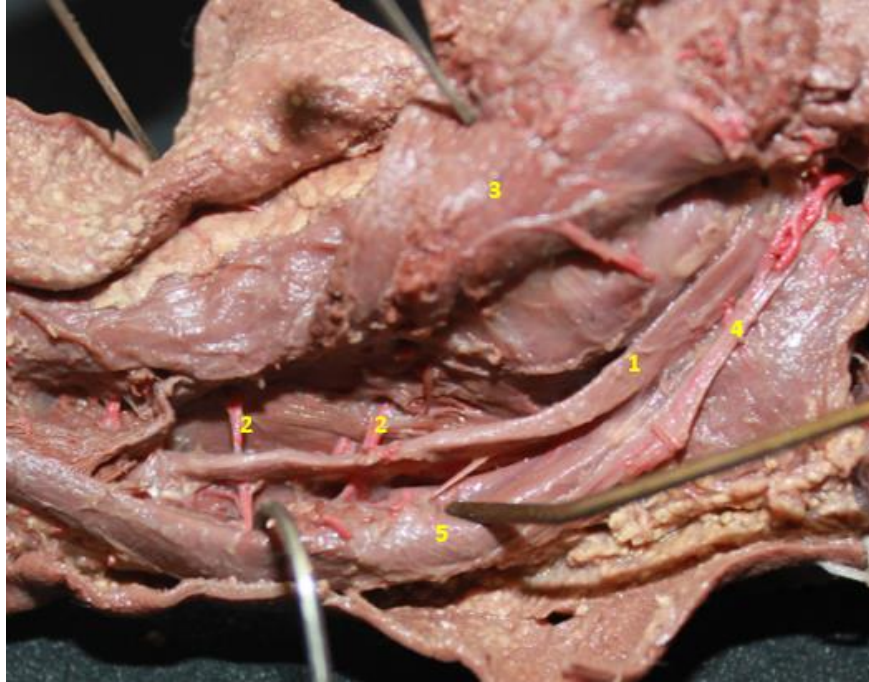
**Fig. 16-Vascularización del Plexo Lumbar.** (Derecho). Espécimen Fetal a término. Región Lumbar. 1- Arteria del Primer Tronco Arterial Lumbar directa. 2- Arteria en cadena descendente del Segundo Tronco Arterial Lumbar a la primera raíz del Nervio Femoral. 3- Arteria descendente larga para el Nervio Femoral. 4- Arteria del Tercer Tronco Arterial Lumbar al Nervio Obturador. 5- Arteria ascendente de la Epigástrica Inferior para el Nervio Femoral. 6- Arteria Circunfleja Ilíaca Profunda para el Nervio Femoral. 7- Músculo Psoas. 8- Músculo Ilíaco. 9- Arteria Hipogástrica. 10- Arteria Ilíaca Externa.



**Fig. 17-Vascularización del Plexo Lumbar.** (Derecho). Especimen Fetal a término. Región Lumbar. 1- Arteria del Primer Tronco Arterial Lumbar directa. 2-Arteria del Segundo Tronco Arterial Lumbar. 3- Arteria del Tercer Tronco Arterial Lumbar. 4-Arteria del Cuarto Tronco Arterial Lumbar. 5-Arteria del Quinto Tronco Arterial Lumbar. 6-Músculo Psoas. 7-Músculo Ilíaco. 8- Nervio Femoral. 9-Arteria directa y ascendente de la Circunfleja Ilíaca Profunda para el Nervio Femoral.

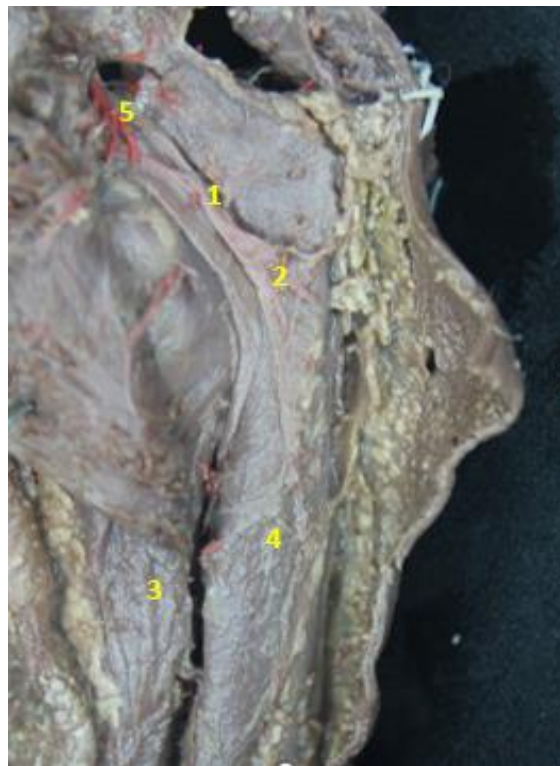


## NERVIO FEMORAL



**Fig. 18-Vascularización del Nervio Femoral.** (Derecho). Especímen Fetal a término. Región Femoral. 1- Nervio Femoral. 2- Arterias musculares provenientes de la Arteria Femoral para el Nervio Femoral. 3- Músculo Cuádriceps. 4- Nervio Obturador. 5- Músculo Aductor.

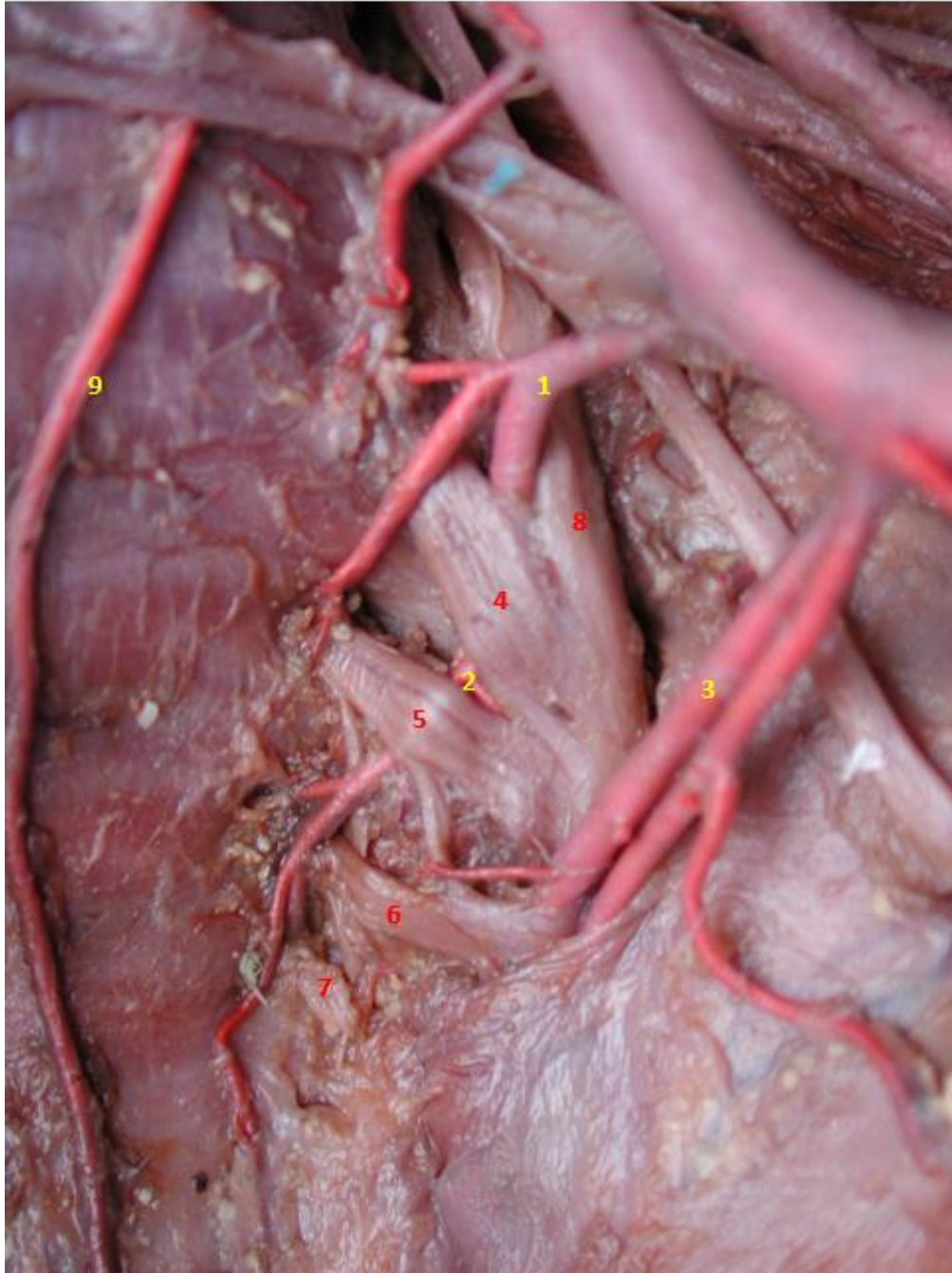
## NERVIO OBTURADOR



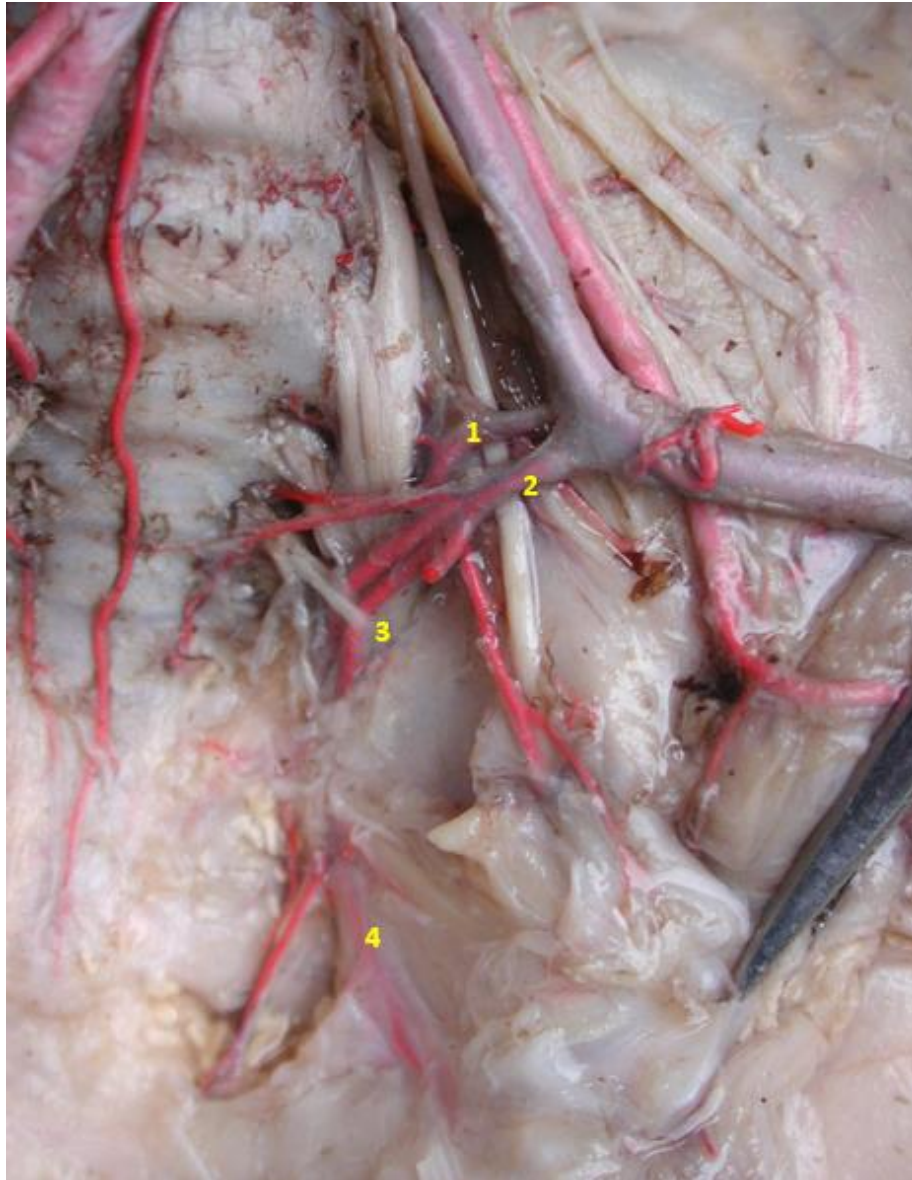
**Fig. 19-Vascularización del Nervio Obturador** (Izquierdo). Especímen Fetal a término. Región Femoral. 1-Nervio Obturador. 2- Arterias musculares provenientes de la Arteria Femoral para el Nervio Obturador. 3-Músculo Cuádriceps. 4- Músculo Aductor. 5- Arterias directas provenientes de la Arteria Obturatriz.

## DISECCIONES EXTREMIDAD INFERIOR

### PLEXO SACRO

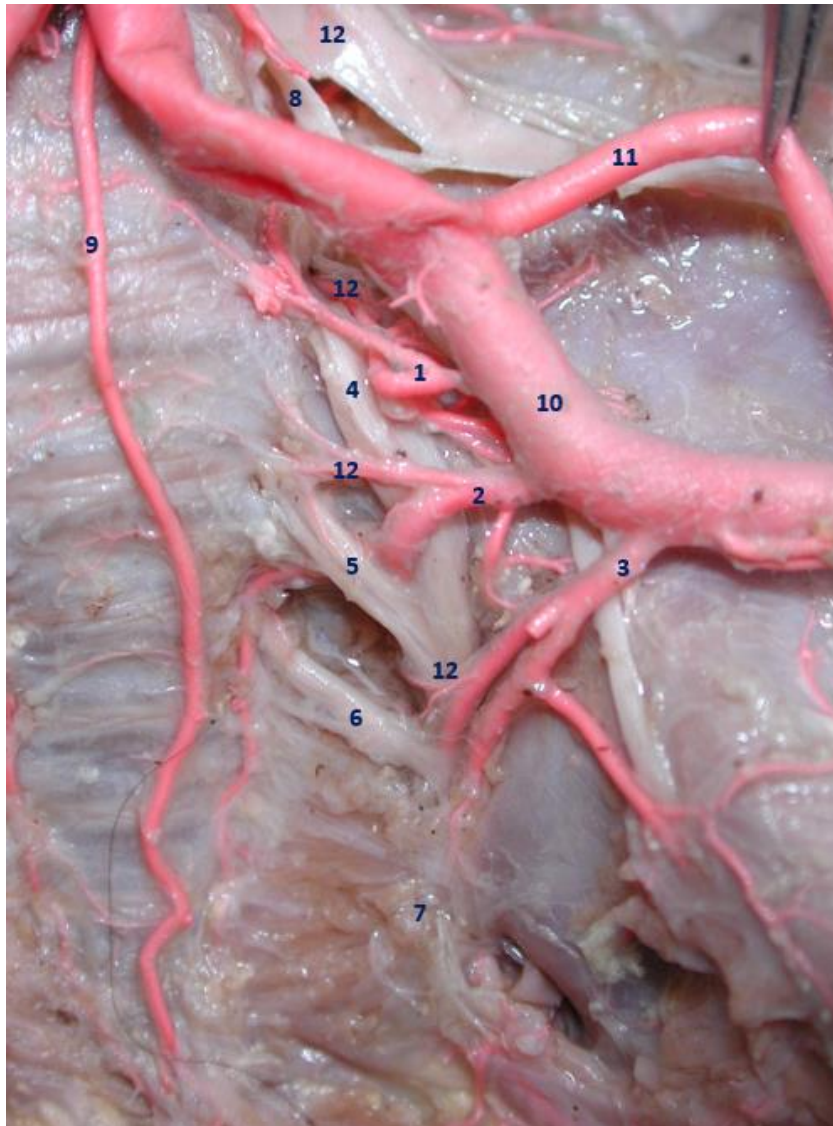


**Fig. 20-Vascularización del Plexo Sacro.** (Izquierda). Especímen Fetal a término. Región Lumbosacra. 1-Arteria Sacra Lateral Superior. 2-Arteria Sacra Lateral Inferior. 3-Arteria Glútea Superior. 4-Primer Nervio Sacro. 5-Segundo Nervio Sacro. 6-Tercer Nervio Sacro. 7-Cuarto Nervio Sacro. 8-Tronco Lumbosacro. 9-Arteria Sacra Media.



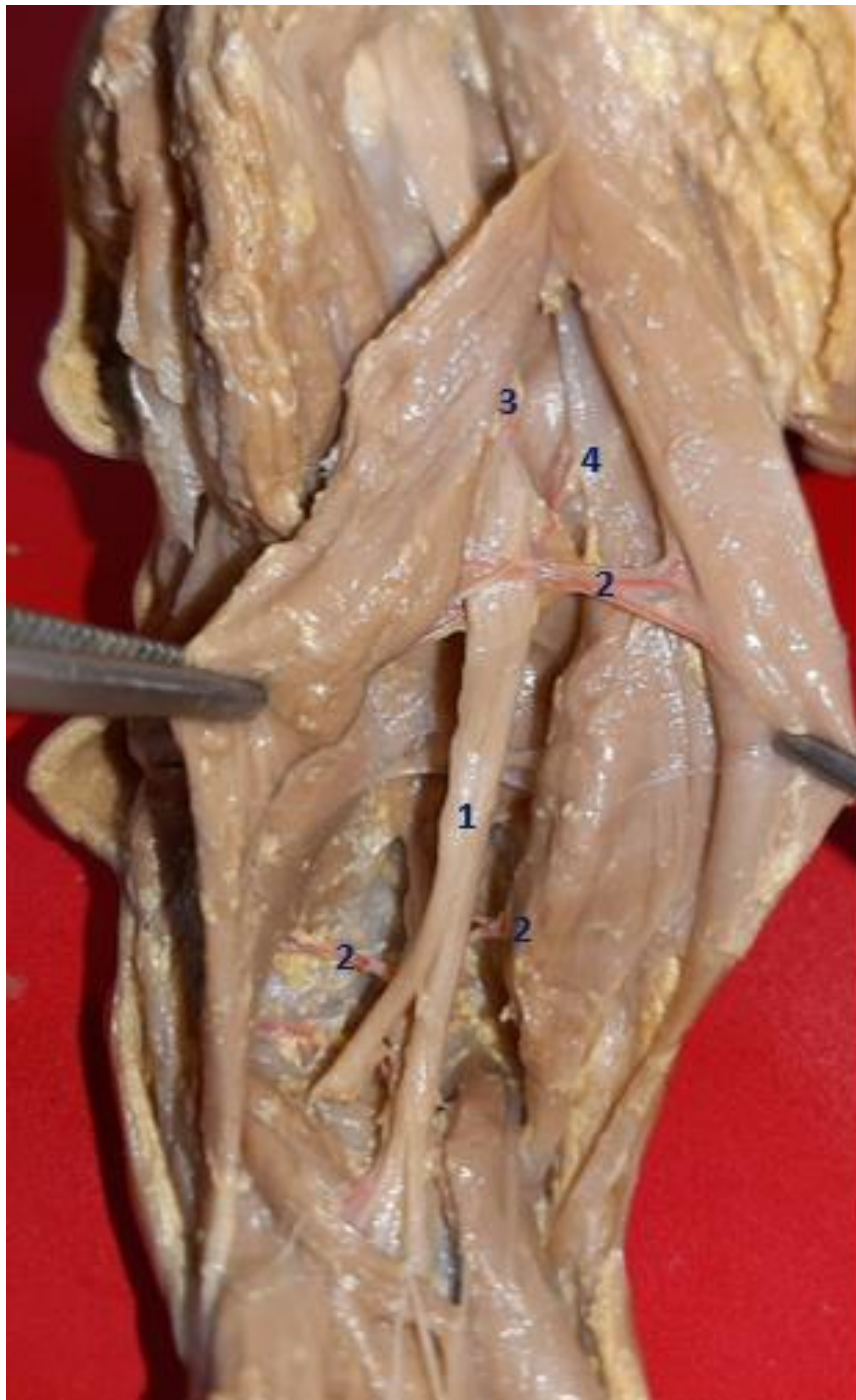
**Fig. 21-Vascularización del Plexo Sacro.** (Izquierda). Especimen Fetal a término. Región Lumbosacra. 1-Arteria Sacra Lateral Superior. 2-Arteria Sacra Lateral Inferior. 3-Tronco Lumbosacro. 4-Arteria Descendente perineural.





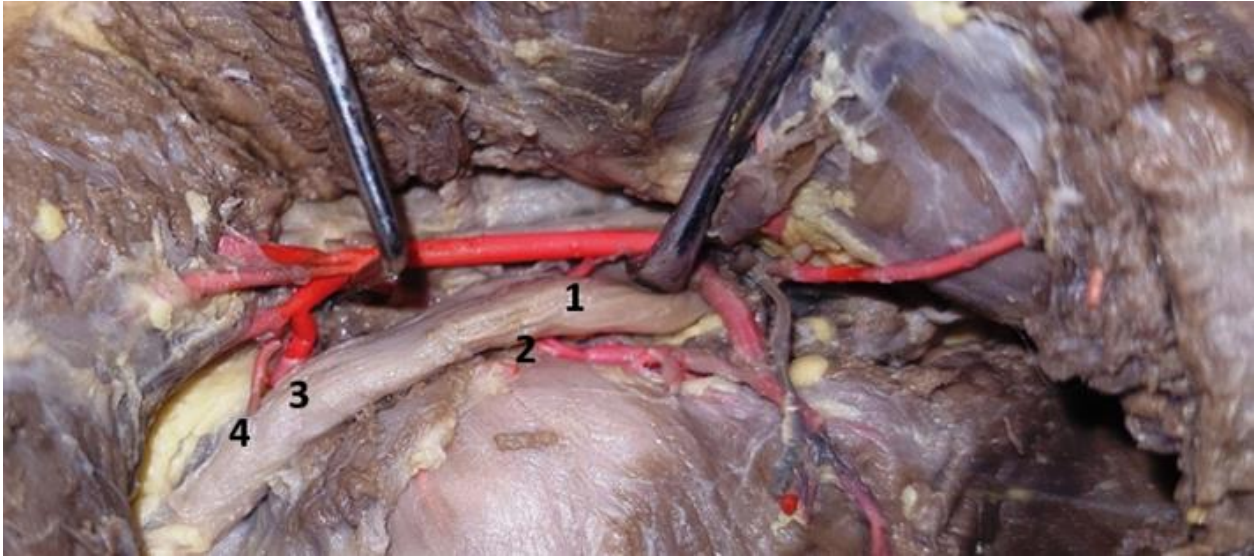
**Fig. 22-Vascularización del Plexo Sacro.** (Izquierda). Especímen Fetal a término. Región Lumbosacra. 1-Arteria Sacra Lateral Superior. 2-Arteria Sacra Lateral Inferior. 3-Arteria Glútea Superior. 4-Primer Nervio Sacro. 5-Segundo Nervio Sacro. 6-Tercer Nervio Sacro. 7-Cuarto Nervio Sacro. 8-Tronco Lumbosacro. 9-Arteria Sacra Media.10-Arteria Ilíaca o Hipogástrica. 11-Arteria Ilíaca Externa. 12-Vaso Arterial para la Raíz nerviosa.

## NERVIO CIATICO MAYOR

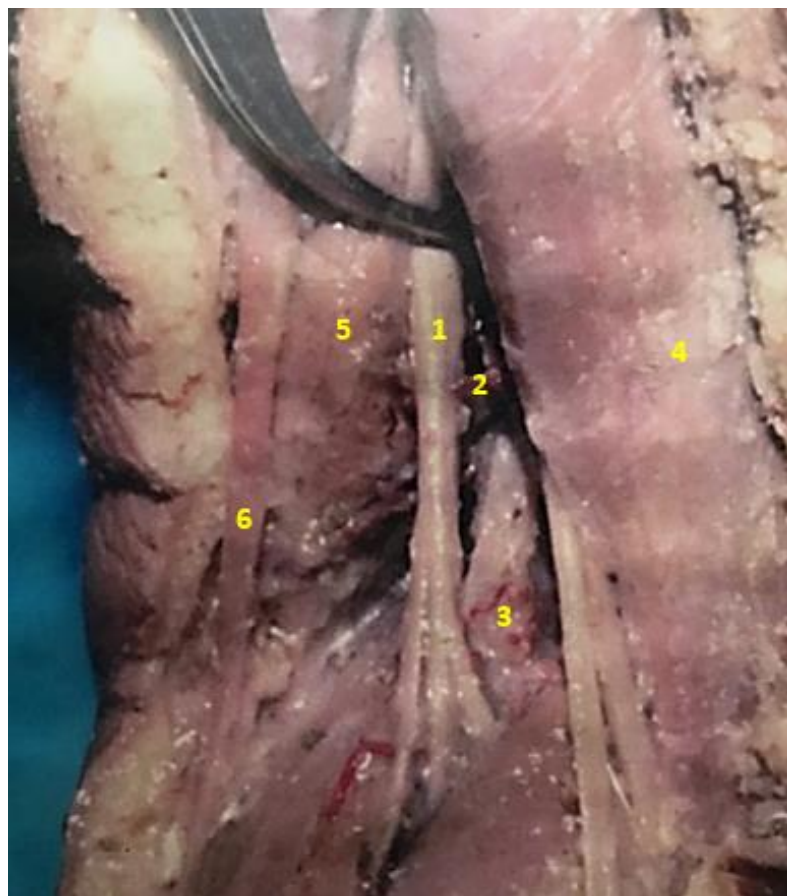

**Fig. 23-Vascularización del Nervio Ciático.** (Izquierda). Especimen Fetal a término. Región Femoral Dorsal. 1-Nervio Ciático. 2-Arteria Muscular. 3-Rama Arterial directa para el Nervio Ciático proveniente de la Arteria Glútea Inferior. 4-Arteria Descendente del Nervio Ciático.



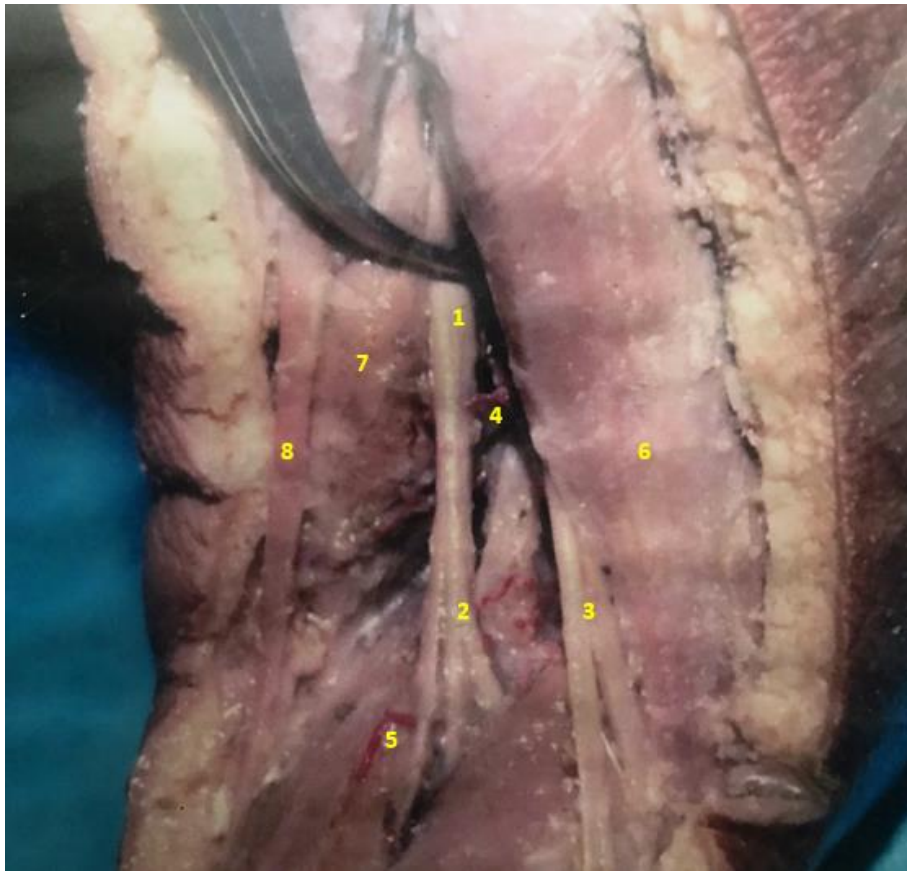

**Fig. 24-Vascularización del Nervio Ciático.** (Izquierda). Espécimen Fetal a término. Región Glútea. 1- Nervio Ciático. 2-Arteria Isquiática. 3-Rama Arterial directa para el Nervio Ciático proveniente de la Arteria Glútea Inferior. 4-Arteria Descendente del Nervio Ciático.

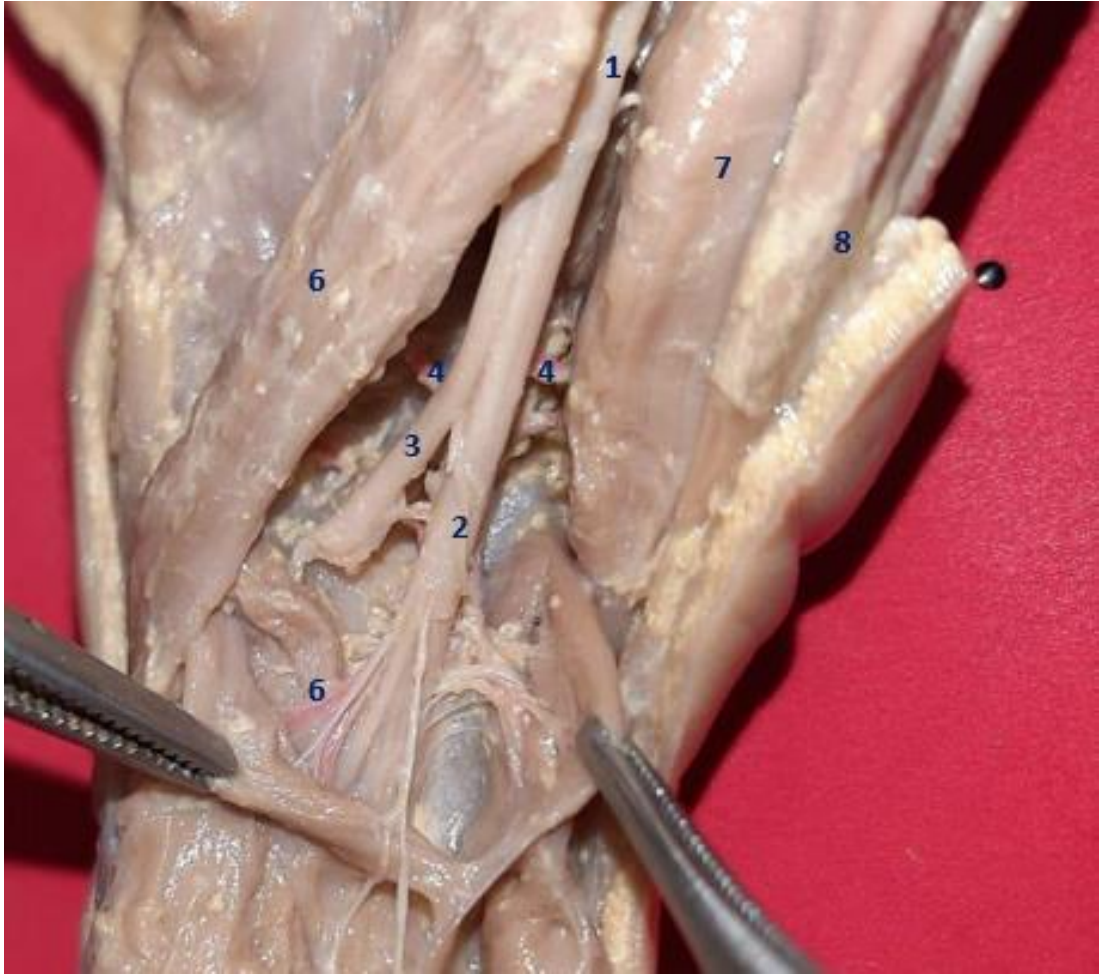


**Fig. 25-Vascularización del Nervio Ciático.** (Derecho). Espécimen Fetal a término. Región Fémoropoplítea. 1-Nervio Ciático. 2-Arteria directa proveniente de la Arteria Femoral Profunda. 3-Rama arterial recurrente articular. 4- Músculo Bíceps Sural. 5-Músculo Semimembranoso. 6-Músculo Semitendinoso.

## NERVIOS CIATICO POPLITEO TIBIAL Y PERONEO COMUN FIBULAR



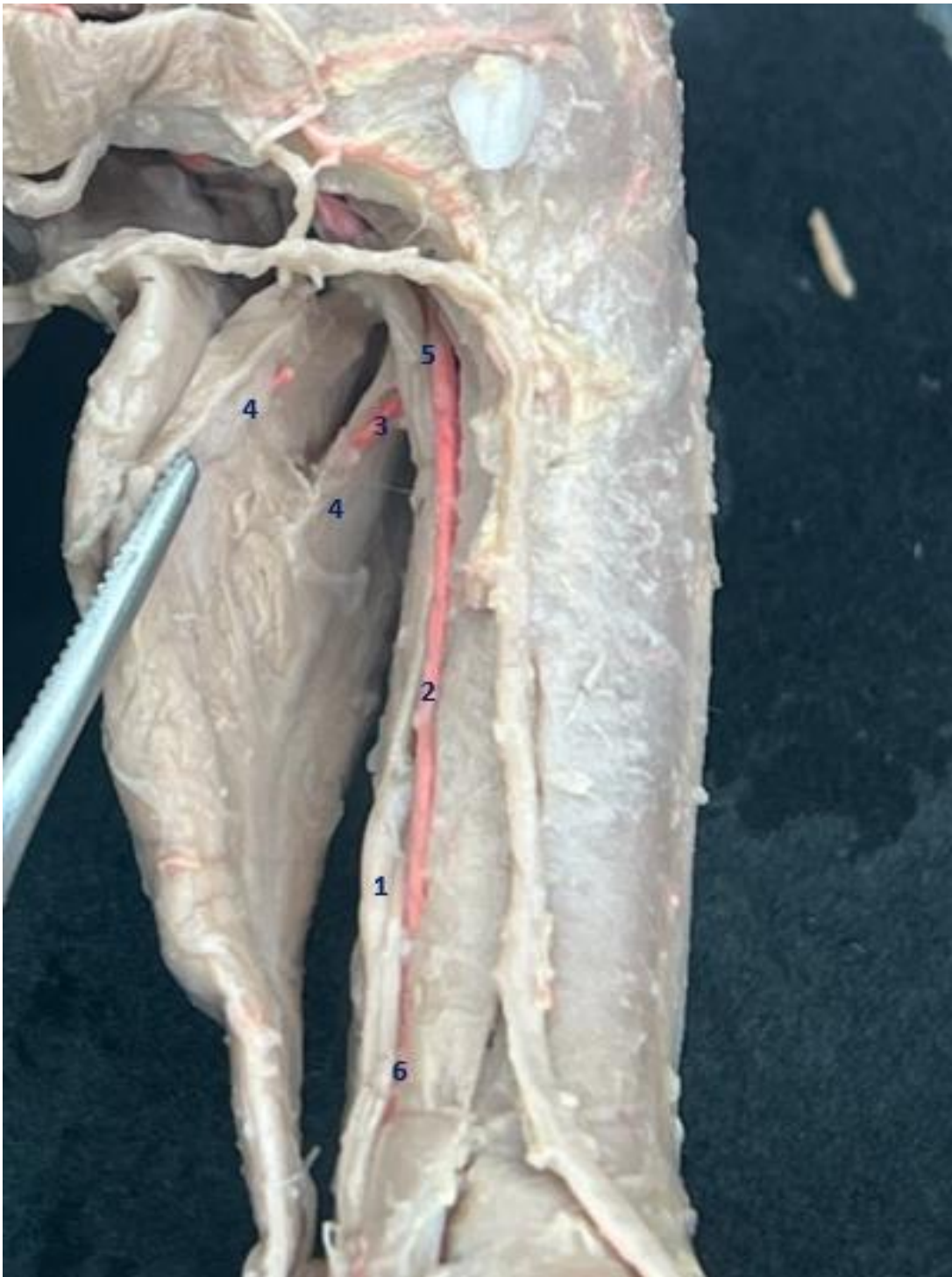**Fig. 26-Vascularización de los Nervios Tibial Común y Fibular.** (Derecho). Especimen Fetal a término. Región Poplítea. 1-Nervio Ciático. 2-Nervio Tibial Común 3-Nervio Fibular-4-Arteria directa proveniente de la Arteria Femoral Profunda. 5-Rama arterial recurrente articular. 6- Músculo Bíceps Sural. 7-Músculo Semimembranoso. 8-Músculo Semitendinoso.



**Fig. 27-Vascularización de los Nervios Tibial Común y Fibular.** (Derecho). Especímen Fetal a término. Región Poplítea. 1-Nervio Ciático. 2-Nervio Tibial Común 3-Nervio Fibular-4-Arteria directa proveniente de la Arteria Femoral Profunda. 5-Rama arterial recurrente articular. 6- Músculo Bíceps Sural. 7-Músculo Semimembranoso. 8-Músculo Semitendinoso.

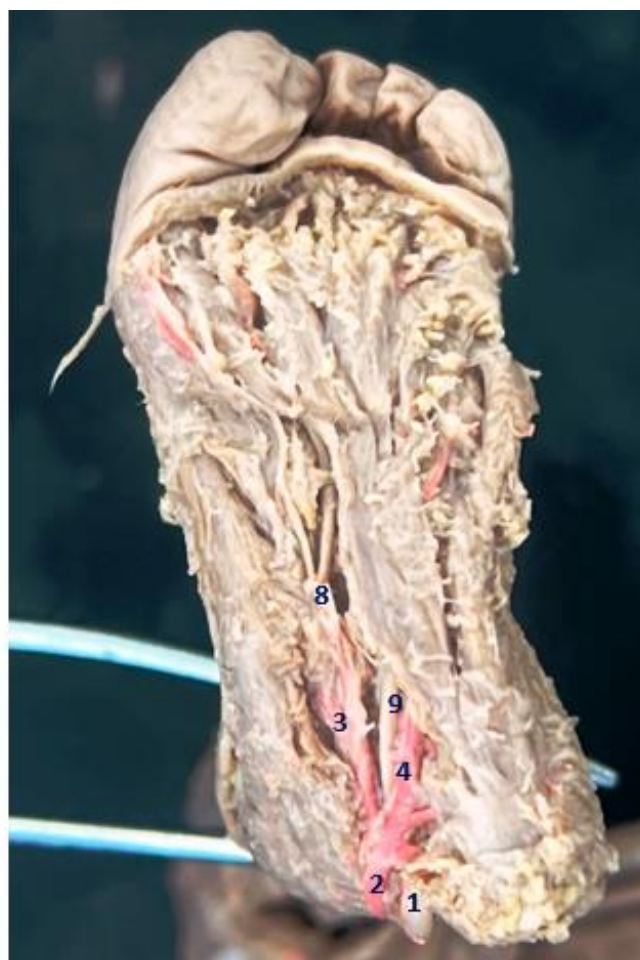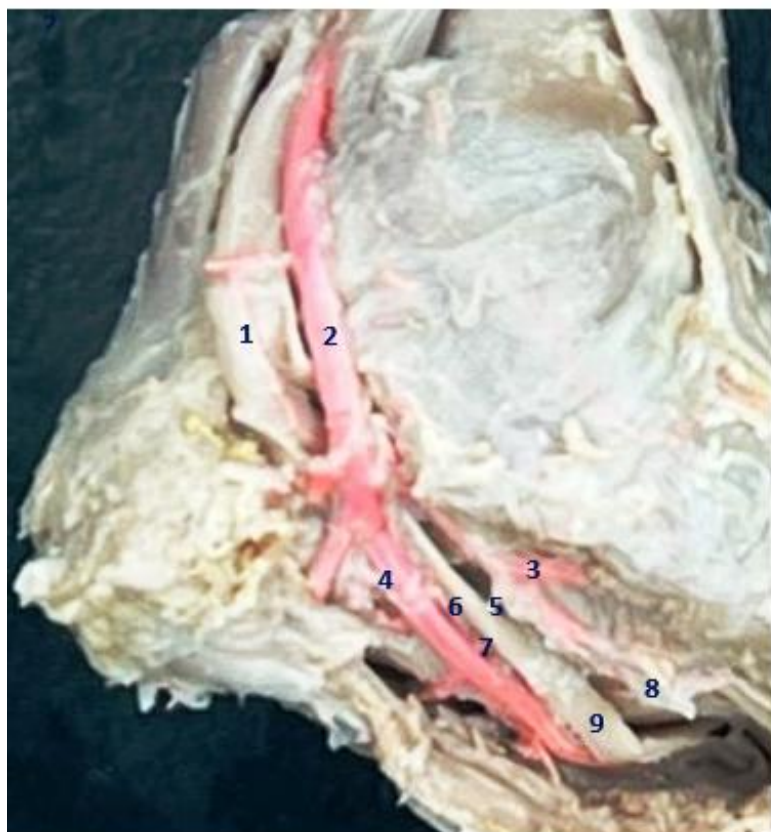


## NERVIO TIBIAL POSTERIOR



**Fig. 28-Vascularización del Nervio Tibial Posterior.** (Izquierdo). Especimen Fetal a término. Región Tibial Dorsal. 1-Nervio Tibial Posterior. 2-Arteria Tibial Posterior. 3-Arteria Peronea. 4-Músculo Gemelo (Gastrocnemio). 5-Arteria Muscular. 6-Arteria Directa.

## NERVIOS PLANTARES



**Fig. 29-30-Vascularización de los Nervios Plantares.** (Izquierdo). Especimen Fetal a término. Región Maleolar Medial-Plantar. 1-Nervio Tibial Posterior. 2-Arteria Tibial Posterior. 3-Arteria Plantar Medial (Interna). 4-Arteria Plantar Lateral (Externa). 5-Arteria Muscular. 6-Arteria Directa. 7-Anastomosis Interplantar. 8-Nervio Plantar Medial. 9-Nervio Plantar Lateral.